Fatale Hämorrhagie durch heterotope mesenteriale Ossifikationen

Miriam Nowack[a], Joachim Diebold[b], Jürg Metzger[c]
Luzerner Kantonsspital
[a] Chirurgie, Wolhusen, [b] Pathologie, Luzern, [c] Viszeralchirurgie, Luzern

Fallvorstellung

Die dem geschilderten Ereignis vorangegangene Krankengeschichte der ansonsten gesunden 75-jährigen Patientin ohne relevante Nebendiagnosen zeigt einen komplizierten Verlauf nach notfallmässiger Hartmann-Prozedur bei perforierter Sigmadivertikulitis. Aufgrund verschiedener Komplikationen waren multiple Folgeeingriffe notwendig, mehrfach musste bei spontanen Dünndarmperforationen, rezidivierenden intraabdominalen Abszessen und raumfordernden Hämatomen laparotomiert beziehungsweise radiologisch interveniert werden. Schliesslich war ein Bauchdeckenverschluss nicht mehr möglich, es wurde eine netzverstärkte Laparostomie mit Vakuumverband angelegt. Nach einer CT-gesteuerten Punktion eines intraabdominellen raumfordernden alten Hämatoms als letzter Intervention ereigneten sich keine weiteren Komplikationen, und die Patientin konnte in eine stationäre Rehabilitation entlassen werden.
Jetzt erfolgt ein elektiver Wiedereintritt zur Meshgraft-Hauttransplantation auf die Laparostomie-Wunde sieben Wochen nach der letzten Laparotomie und vier Wochen nach der letzten CT-gesteuerten Punktion. Die Patientin scheint sich in der Rehabilitationsklinik gut erholt zu haben, sie ist in einem guten Allgemeinzustand, und der letzte Wechsel des Vakuumverbands zeigte sauberes, trockenes Granulationsgewebe im gesamten Wundgebiet. Intraoperativ während der geplanten Meshgraft-Transplantation zeigen sich beim Entfernen des Vakuumverbands Adhäsionen vom Schaumstoff-Pad zum Dünndarm an mehreren Stellen. Trotz vorsichtigster Präparation kommt es zu einer Dünndarmläsion mit anschliessender Ausbildung einer Fistel. Unter konservativer Therapie erholt sich die Patientin erneut überraschend gut, der Fistel-Output nimmt rasch ab. Am achten postoperativen Tag stirbt die Patientin plötzlich und unerwartet an einer Massenblutung aus der Milzarterie (CT-Diagnose). Die anschliessende Autopsie zeigt multiple heterotope mesenteriale Ossifikationen im gesamten Dünndarmmesenterium (Abb. 1).

Was sind heterotope mesenteriale Ossifikationen?

Heterotope mesenteriale Ossifikationen (Synonym: intraabdominale Myositis ossificans) sind eine sehr seltene Erkrankung, welche durch ein intraabdominales knochenproduzierendes Pseudosarkom hervorgerufen wird. Ein Review der hierzu vorliegenden Literatur zeigt nur eine sehr begrenzte Anzahl von Fallvorstellungen und wenige Studien zur Pathologie.
Diese gutartige Erkrankung muss von einer malignen Form der Knochenneubildung im Dünndarmmesenterium, dem extraskelettalen Osteosarkom, unterschieden werden. Gemäss Patel [1] ist die Abgrenzung möglich durch das Fehlen von Zellkernatypien, Nekrosen und atypischen Mitosen bei heterotopen mesenterialen Ossifikationen, welche beim extraskelettalen Osteosarkom allesamt auftreten. Gemäss Literaturangaben ent-

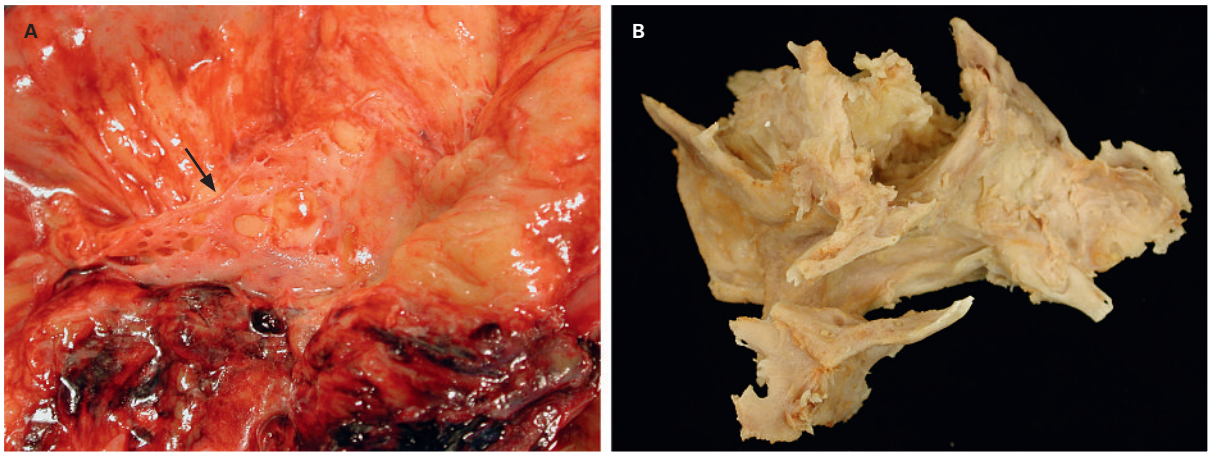

Abbildung 1
Heterotope mesenteriale Ossifikation. **A:** in situ (Pfeil), **B:** Autopsiepräparat.

wickeln sich heterotope mesenteriale Ossifikationen relativ rasch. Sie finden sich meist bei älteren Männern. Knochenneubildung tritt entweder im Mesenterium, im Omentum oder in beiden auf. Bei den meisten Patienten wurden zuvor wiederholte Laparotomien durchgeführt, oder es war zu wiederholten abdominalen Traumata gekommen. Es ist bisher lediglich ein Fall ohne vorhergegangene chirurgische Eingriffe oder Traumata veröffentlicht worden [2]. Ein anderer Fall einer durch heterotope mesenteriale Ossifikationen verkomplizierten Sepsis wurde von Patel publiziert [1]. Unseres Wissens wurde ein Fall einer tödlichen Blutung bisher noch nie vorgestellt. Zamolyi zeigt eine mit intraabdominalen chirurgischen Eingriffen verknüpfte Pathogenese auf, ohne jedoch den genauen Mechanismus eruieren zu können [3]. Eine kürzlich veröffentlichte Fallvorstellung postuliert eine mögliche Pathogenese durch metaplastische Differenzierungsmechanismen unreifer multipotenter mesenchymaler Zellen [4].
Eine Abgrenzung zum morphologisch sehr ähnlichen malignen extraskelettalen Osteosarkom ist histopathologisch durch das Fehlen zytologischer Zeichen von Malignität bei heterotopen mesenterialen Ossifikationen möglich. Das häufigste Symptom heterotoper mesenterialer Ossifikationen sind Ileuszeichen mit einem chirurgischen Eingriff mit Resektion der Ossifikationen als möglicher kurativer Therapie.
Zusammenfassend handelt es sich bei heterotopen mesenterialen Ossifikationen um einen seltenen knochenbildenden Pseudotumor, welcher vorwiegend bei älteren Männern nach abdominalen chirurgischen Eingriffen auftritt.

Korrespondenz:
Dr. med. Miriam Nowack
Oberärztin Chirurgie
Luzerner Kantonsspital Wolhusen
CH-6110 Wolhusen
miriam.nowack@ksl.ch

Literatur

1 Patel, et al. Heterotopic mesenteric ossification: a distinctive pseudosarcoma commonly associated with intestinal obstruction. Am J Surg Pathol. 2006;30(1):119–22.
2 Bovo, et al. Heterotopic mesenteric ossification («Intraabdominal myositis ossificans»): A case report. Int J Surg Pathol. 2004;12:407–9.
3 Zamolyi, et al. Intraabdominal myositis ossificans: A report of 9 new cases. Int J Surg Pathol. 2006;14:37–41.
4 Lai, et al. Heterotopic mesenteric ossification after total colectomy for bleeding diverticulosis of the colon – a rare case report. J Formos Med Assoc. 2007;106(2):32–6.

Hartnäckiger Singultus bei einem HIV-positiven Patienten

Rein Jan Piso, Yvonne Albrecht, Samuel Wyss
Medizinische Klinik, Kantonsspital Olten

Fallbeschreibung

Bei einem 43-jährigen Mann wurden die Diagnose einer fortgeschrittenen HIV-Infektion gestellt (initial: CD_4-Zellzahl 4 Zellen/µl) und eine antiretrovirale Therapie etabliert. Er sprach sehr gut auf diese an, erschien allerdings nach einigen Monaten nicht mehr zu den regelmässigen klinischen und laborchemischen Kontrollen. Die antiretrovirale Therapie hatte er selbständig gestoppt.

Sieben Monate später präsentierte sich der Patient mit zunehmender Kurzatmigkeit. Im induzierten Sputum konnte *Pneumocystis jiroveci*[1] nachgewiesen werden. Eine Hospitalisation wurde erforderlich, und eine Behandlung mit Kortikosteroiden und Trimethoprim-Sulfamethoxazol begonnen. Mit der Wiederaufnahme der antiretroviralen Therapie wurde bis zur nächsten ambulanten Konsultation zugewartet. Nach acht Tagen klagte der Patient über Singultus. Er wurde vom Stationsarzt beruhigt, über die Benignität aufgeklärt und konnte am Folgetag nach Hause austreten. Dabei wurde auf eine klinische Untersuchung verzichtet. Zwei Tage später kontaktierte er den Hausarzt wegen des andauernden Schluckaufs. Dabei wurde erneut weder eine klinische Untersuchung noch eine weitere Dia-

1 Die Bezeichnung *Pneumocystis jiroveci* wurde zwar schon vor Jahren eingeführt. Zahlreichen Lesern mag jedoch der – nicht mehr korrekte – Name *Pneumocystis carinii* geläufiger sein.

gnostik durchgeführt und auch keine Therapie eingeleitet. Nach weiteren vier Tagen stellte er sich zum Kontrolltermin im infektiologischen Ambulatorium vor. Dabei klagte er weiterhin über den persistierenden Schluckauf, auch wenn sich in der Zwischenzeit sein Gesundheitszustand deutlich verbessert hatte und die Kurzatmigkeit nicht mehr bestand.
Die erstmals durchgeführte enorale Untersuchung seit Symptombeginn zeigte eine sehr ausgeprägte Candidose, der übrige körperliche Status war bland. Eine Therapie mit Fluconazol wurde etabliert, eine spezifische Medikation (wie beispielsweise Chlorpromazine, Metoclopramid oder Gabapentin) wurde nicht verabreicht. Der Singultus sistierte innerhalb von 24 Stunden, und der Patient war innerhalb der folgenden 36 Stunden beschwerdefrei, ein Rückfall fand nicht statt. Obwohl keine Gastroskopie durchgeführt wurde, um die Diagnose zu beweisen, gehen wir von einer Candidaösophagitis als Ursache für den Singultus aus. Dabei stellten der schwere Immundefekt einerseits sowie die vorausgegangene Steroidtherapie andererseits zwei wichtige Risikofaktoren dar.

Kommentar

Pathophysiologisch gilt der Singultus als ein respiratorischer Reflex, der meist einseitig das Diaphragma betrifft. Der Reflexbogen setzt sich zusammen aus einem afferenten und efferenten Schenkel, welcher den Nervus phrenicus mit Verbindungen zur Glottis und der inspiratorischen Interkostalmuskulatur umfasst, sowie einem zentralen Mediator. Transiente Singulti sind normalerweise selbstlimitierend. Im Gegensatz dazu treten hartnäckige Formen oft im Zusammenhang mit einer organischen Erkrankung auf [1]. Mehr als 100 Ursachen sind beschrieben.
Ösophagitis ist eine bekannte Ursache für hartnäckigen Singultus. Nicht-infektiöse (hauptsächlich die gastroösophageale Refluxkrankheit [2]) sowie infektiöse Ursachen sind beschrieben. Candida- und Herpesösophagitis sind Gründe für persistierenden Schluckauf bei immunkompetenten und immunkompromitierten Patienten [3]. Aufgrund des bemerkenswerten Rückgangs von oppurtunistischen Infektionen in HIV-positiven Patienten seit der Einführung der antiretroviralen Therapie [4] werden diese in Gebieten mit einem hochentwickelten Gesundheitssystem nur noch selten gesehen. Deshalb ist auch die Erfahrung im Umgang mit solchen Patienten zurückgegangen. Patienten mit einer fortgeschrittenen HIV-Infektion könnten auch mehr als eine opportunistische Infektion haben oder eine weitere Infektion oder ein *Immune Reconstitution Inflammatory Syndrome* (IRIS) entwickeln, währenddem die primäre opportunistische Infektion adäquat behandelt wird. Da als Ursache eines unstillbaren Singultus bei stark immunkompromittierten Patienten eine zerebrale Infektion vorliegen kann [5], sollte ein benigner Charakter der Störung nicht a priori angenommen werden. Unser Fall zeigt, dass neu aufgetretene Erkrankungen oder Symptome, die zu Beginn einer Hospitalisation nicht vorhanden waren, zwingend weiter abzuklären sind. Insbesondere sollte erneut klinisch untersucht werden, auch wenn die initiale Diagnose gestellt und die Therapie bereits eingeleitet wurden.
Retrospektiv muss der Soor bereits am Ende der Hospitalisation und beim ersten ambulanten Kontrolltermin bestanden haben, wurde aber nicht diagnostiziert.

Lernpunkte

1. Bei immunkompromittierten Patienten dürfen neben diagnostizierten opportunistischen Infektionen andere Erkrankungen nicht vergessen werden.
2. Opportunistische Infektionen oder ein *Immune Reconstitution Inflammatory Syndrome* (IRIS) können auch unter bereits eingeleiteter Behandlung auftreten.
3. Nicht alle Singultus-Formen sind benigne.

Korrespondenz:
Dr. med. R. J. Piso
Medizinische Klinik
Kantonsspital
CH-4600 Olten
jpiso_ol@spital.ktso.ch

Literatur

1 Martinez Rey C, Villamil Cajoto I. Hiccup: review of 24 cases. Rev Med Chil. 2007;135:1132–8.
2 Schreiber LR, Bowen MR, Mino FA, Craig TJ. Hiccups due to gastroesophageal reflux. South Med J. 1995;88:217–9.
3 Mulhall BP, Nelson B, Rogers L, Wong RK. Herpetic esophagitis and intractable hiccups (singultus) in an immunocompetent patient. Gastrointest Endosc. 2003;57:796–7.
4 Serraino D, Puro V, Boumis E, et al. Epidemiological aspects of major opportunistic infections of the respiratory tract in persons with AIDS: Europe, 1993–2000. AIDS. 2003;17:2109–16.
5 Friedland JS. Hiccups, toxoplasmosis, and AIDS. Clin Infect Dis. 1994; 18:835.