Das Erdbeben in Haiti

Katastropheneinsatz in Port-au-Prince



Am 12. Januar 2010 um 16.53 Uhr Lokalzeit ereignete sich in Haiti ein katastrophales Erdbeben. Sein Epizentrum befand sich 16 km südwestlich der Zweimillionenstadt Port-au-Prince und seine Magnitude lag bei 7,2 auf der Richterskala. Damit war es deutlich schwächer als dasjenige, welches am 26. Dezember 2004 vor Sumatra einen Tsunami ausgelöst und auf der Richterskala den Wert 9,3 erreicht hatte. Das Beben in Haiti hat aber trotzdem ungefähr 220 000 Menschen das Leben gekostet, etwa gleich vielen wie dasjenige vor fünf Jahren in Südostasien. Mehrere Faktoren trugen zu dieser sehr hohen Zahl von Opfern bei: 1. Das Epizentrum des Bebens lag unmittelbar neben der Grossstadt Port-au-Prince. 2. Die tektonische Verwerfung erfolgte bloss 10 km unter der Erdoberfläche. 3. Die Stadt ist sehr dicht besiedelt, und ihre Häuser sind zu grossen Teilen ausgesprochen schlecht gebaut.

Wenige Tage nach dem Erdbeben hat Toni Frisch, Direktor des Schweizerischen Korps für humanitäre Hilfe, eine grosse Hilfsaktion im Katastrophengebiet in die Wege geleitet, welche neben der Entsendung von Hilfsgütern und technischen Spezialisten auch ein grosses Ärzte- und Krankenpflegeteam umfasste. Das war hier dringend nötig, da die ganze Spitalinfrastruktur der Hauptstadt weitgehend zerstört war und die meisten Ärzte und Pflegepersonen entweder umgekommen oder aufs Land geflohen waren. Das Schweizer Team erhielt den Auftrag, im Universitätsspital von Port-au-Prince die folgenden Kliniken zu betreiben: Pädiatrie, Kinderchirurgie, Gynäkologie und Geburtshilfe. Da die entsprechenden Gebäude des Spitals wegen schwerer Erdbebenschäden nicht betreten werden durften, mussten für diese Kliniken zwölf grosse Spitalzelte aufgebaut werden (Abb. 1), in welchen Pflegeabteilungen, Operationstische, Gebärbetten, Sterilisationsräume usw. eingerichtet wurden. So entstand ein zwar enges, aber zweckmässig eingerichtetes Zeltspital, wo die Schweizer Equipe unmittelbar nach der Aufrichtung bei 40 °C und tropischer Luftfeuchtigkeit unzählige Patienten operierte und betreute.

Abbildung 1
Die Frauen- und Kinderklinik in Zelten.

Am 5. Februar 2010 wurde der Autor aufgeboten, als Teamleader mit einer zweiten Equipe von sieben Ärztinnen und Ärzten sowie sieben Krankenpflegerinnen die erste in Port-au-Prince abzulösen. Wir flogen nach Santo Domingo und erreichten von dort nach einer zehnstündigen Fahrt auf schmalen Strassen gegen Abend Port-au-Prince, welches das Bild des zerstörten Berlin nach dem Zweiten Weltkrieg bot. In der schwülen Luft hing der unangenehme Leichengeruch, der mich an den Einsatz in Banda Aceh erinnerte. Im Universitätsspital übernahmen wir in den Zelten von unseren Vorgängern sofort die etwa 120 Patienten (Abb. 2). Wir trafen die folgenden Krankheitsbilder an: 1. Frakturen der Extremitäten, oft offene und infizierte, welche entweder mit Gipsverbänden oder mit einem Fixateur externe behandelt wurden. 2. Grosse Weichteilverletzungen, auch sie meist schwer infiziert. 3. Malaria, oft mit zerebraler Beteiligung. 4. Typhus abdominalis, in vielen Fällen mit Darmperforation, typischerweise am dritten Tag der Krankheit. 5. Tetanus, der natürlich unter diesen Bedingungen eine ganz schlechte Prognose hatte. 6. Durchfälle.

Eine deutsche Hilfsorganisation betrieb ein Labor, wo die wichtigsten Analysen durchgeführt werden konnten. Allerdings dauerte es meist länger als einen Tag, bis wir die Resultate erhielten. Es waren auch einfache Röntgenbilder erhältlich, technisch allerdings meist in ungenügender Qualität. Wir mussten uns also für die Diagnostik weitgehend auf unsere Augen, Ohren, Nasen und Hände verlassen, was einer Generation von Ärztinnen und Ärzten, die mit der Computertomographie aufgewachsen ist, nicht mehr ganz leicht fällt!

Da eine bakteriologische Diagnostik nicht zur Verfügung stand, behandelten wir schwere Infektionen meistens mit Ceftriaxon und – bei abdominaler Symptomatik – zusätzlich mit Metronidazol. Falls differentialdiagnostisch eine Malaria in Frage kam, erhielten die Patienten Chinidin-Gluconat i.v., das uns – wie übrigens auch einen Malaria-Schnelltest – die US-Armee vor Ort zur Verfügung stellte.

Das Chirurgenteam hatte sich vor allem mit Wundversorgungen (Abb. 3 📷), Débridements, Frakturen und Verbrennungen zu befassen. Die Anästhesie erfolgte entweder peridural mit Lidocain oder mit Ketamin, dem zur Vermeidung einer Exzitation beim Erwachen Midazolam beigemischt wurde. Die Kinder waren durch das, was sie erlebt hatten, derart traumatisiert, dass sie auch bei kleinsten Eingriffen mit Ketamin anästhesiert werden mussten. Leider waren auch bei Kindern und Jugendlichen manchmal Amputationen nicht zu vermeiden. Eine internationale Hilfsorganisation, welche sich um die Versorgung von Amputierten kümmert, war zum Glück bereits in Haiti und registrierte diese armen Patienten sofort nach der Operation, um sie nach drei Monaten mit einer Prothese zu versorgen.

Abbildung 2
Pädiatrische Abteilung mit den kleinen Patienten und deren Mütter.

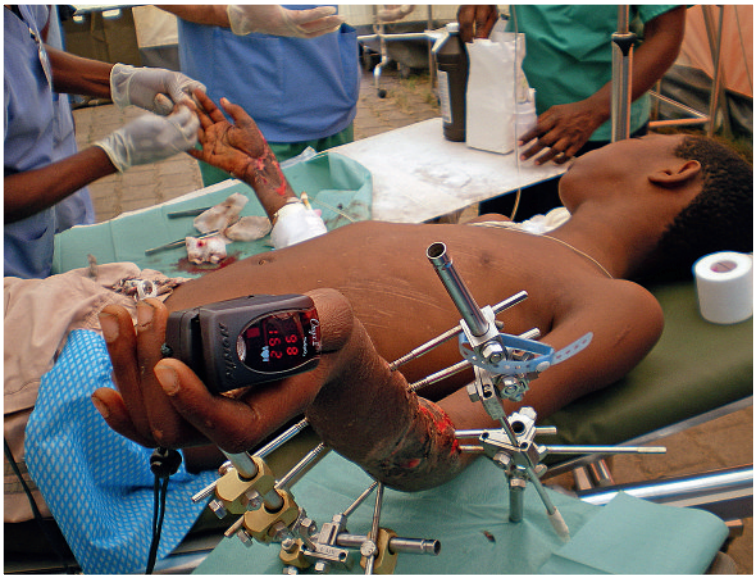

Abbildung 3
Wundversorgung der rechten Hand, Fixateur externe am linken Arm.

In unserer Geburtshilfeabteilung kamen täglich 8 bis 12 Kinder per *vias naturales* und 2 bis 4 per Kaiserschnitt zu Welt. Die Oberärztin aus dem Frauenspital Bern, welche zu unserem Team gehörte, hatte also alle Hände voll zu tun. Sie hat sogar bei einer Mutter, die keinen Kaiserschnitt wünschte, zum Staunen der anwesenden haitianischen Assistenten und amerikanischen Kollegen eine Steissgeburt mit dem Bracht'schen Handgriff erfolgreich entwickelt.

In der zweiten Woche fiel der Leiter der Intensivstation des Unispitals, ein Kollege aus Chicago, krankheitshalber aus, und unser Schweizer Team musste von einem Tag auf den anderen auch dieses Zelt übernehmen. Natürlich war das eine andere IPS, als wir sie gewohnt waren. Es gab keinen einzigen Myokardinfarkt und auch keine schweren COPD-Fälle, sondern unklare infektiöse Bäuche, wo mangels diagnostischer Möglichkeiten nicht selten eine Probelaparotomie vorgenommen werden musste, Patienten mit zerebraler Malaria, Ileumperforationen bei Typhus abdominalis. Jede Nacht kamen auch Opfer mit Schussverletzungen (Port-au-Prince war schon immer eine sehr gefährliche Stadt, und wir waren froh um die US-Infanterie-Kompanie, die uns im Spital bewachte), schwere infizierte Weichteilwunden und Pneumonien.

Die sprachliche Verständigung mit den Patienten war nicht ganz einfach; sie sprachen Kreol, das sich vom Französischen ableitet, das aber auch für jemanden, der gut französisch spricht, unverständlich ist. Wir konnten jedoch auf die Hilfe von Dolmetschern zählen, die Kreol auf Französisch oder Englisch übersetzten. Überhaupt stellte die Kommunikation mit den zahllosen Hilfsorganisationen aus aller Welt grosse Anforderungen, aber auch mit der rudimentär noch vorhandenen lokalen Spitalverwaltung. So trafen sich die Leiter der etwa fünf Hilfswerke, die das Unispital in Port-au-Prince betrieben, alle zwei Tage mit dem haitianischen Spitaldirektor zu einem Rapport und besprachen organisatorische Probleme. Die Atmosphäre war ausserordentlich kollegial, und man half sich gegenseitig grosszügig aus; von Rivalitäten zwischen den einzelnen Ländern keine Spur! Natürlich waren für die jungen Teammitglieder, welche einen solchen Einsatz noch nie erlebt haben, die kulturellen und temperamentmässigen Unterschiede, mit denen man im täglichen Spitalleben konfrontiert wurde, oft fremd, wie z.B. die eher hemdsärmlige und zupackende Art der amerikanischen Kollegen. Es war dann die Aufgabe des Teamleaders, hier zu schlichten und um gegenseitiges Verständnis zu bitten, was stets gelang.

Zusammenfassend lässt sich sagen, dass der Einsatz des Schweizerischen Korps für humanitäre Hilfe in Haiti sehr erfolgreich war und nicht nur den armen Opfern des Erdbebens viel brachte, sondern auch den Mitgliedern der Einsatzteams, welche lernten, dass man auch mit einfachen Mitteln, ohne Labor und CT, gute Medizin betreiben kann. Es bleibt zu hoffen, dass die Fähigkeit dazu in Studium und Assistentenzeit nicht ganz verloren geht.

Rolf A. Streuli