Der falsch negative Abstrich auf Influenza A(H1N1)

Raphaël Tièche[a], Claudia Vonlanthen[b], Reto Paganoni[b], Urs Schibli[c], Rein Jan Piso[a], Stefano Bassetti[a]

Kantonsspital Olten

[a] Medizinische Klinik, [b] Klinik für Intensivmedizin, [c] Bakteriologisches Institut

Fallbeschreibung

Eine 26-jährige Patientin mit bekanntem Diabetes mellitus Typ I stellt sich wegen neu aufgetretener Dyspnoe, Nausea, Erbrechen und Diarrhoe auf dem Notfall vor. Sie präsentiert sich in stark reduziertem Allgemein- und normalem Ernährungszustand. Es fallen eine Sinustachykardie (120/min), eine grenzwertige Hypotonie (110/60 mm Hg) und eine Tachypnoe (36/min) auf. Im Status zeigt sich eine starke Dehydratation bei trockenen Schleimhäuten, leeren Halsvenen und kühler Peripherie. Die Herz- und Lungenauskultation ist unauffällig, ebenso der Neurostatus, lediglich die Darmgeräusche sind rege bei jedoch druckindolentem weichem Abdomen.

Die erste arterielle Blutgasanalyse zeigt eine Hyperglykämie (48 mmol/l) mit respiratorisch nicht kompensierter schwerer gemischter Keto- und Laktatazidose (pH 6,96, Laktat 4,7 mmol/l) sowie eine respiratorische Partialinsuffizienz trotz 4 L O_2 nasal (PaO_2 8,4 kPa, $PaCO_2$ 2,7 kPa). Die Elektrolyte sind im Normbereich mit Ausnahme des Phosphats (3,11 mmol/l). Es fällt eine Leukozytose mit 20,0 G/l ohne Linksverschiebung auf, bei nur leicht erhöhtem C-reaktivem Protein von 18 mg/l (Normwert <7,5 mg/l) und einem Procalcitonin von 3,88 ng/ml (Normwert <0,09 ng/ml). Es wird die Diagnose einer schweren diabetischen ketoazidotischen Entgleisung mit schwerer Laktatazidose im Rahmen der Dehydratation gestellt. Nausea, Diarrhoe, Erbrechen und auch Tachypnoe werden auf die Azidose zurückgeführt. Aufgrund der Hypoxämie und der anamnestisch akut aufgetretenen Dyspnoe wird jedoch ein CT des Thorax veranlasst, welches weder die gesuchte Lungenembolie noch ein Infiltrat zeigt. Bei nicht ausgeschlossenem intestinalem Infekt wird bereits auf der Notfallstation eine antibiotische Therapie mit Piperacillin/Tazobactam begonnen.

Zur weiteren Betreuung wird die Patientin auf die Intensivstation verlegt. Mit intravenösem Insulin wird der Blutzucker kontinuierlich gesenkt, darunter und nach Volumen- und Bikarbonatgabe korrigiert sich die Azidose; die Elektrolyte bleiben unter Substitution stets im Normbereich. Zwei Stunden nach Verlegung auf die Intensivstation entwickelt die Patientin Fieber bis 38,5 °C und Husten, weshalb ein naso- und oropharyngealer Abstrich auf Influenza A(H1N1) abgenommen wird. Das Resultat der Real-time-Reverse-Transkriptase-PCR-Analyse[1] bleibt negativ. Die initial begonnene Therapie mit Oseltamivir (Tamiflu®) wird deshalb nach einer einmaligen Dosis von 150 mg gestoppt.

Die Oxygenierung bleibt trotz nasal zugeführtem Sauerstoff und intermittierender nicht invasiver Ventilation eingeschränkt. Nach initialer Normalisierung des Laktats kommt es erneut zu einem deutlichen Anstieg bis 3,8 mmol/l (arteriell; Norm bis 1,6 mmol/l), und die Leukozyten fallen auf 4,6 G/l. In der Annahme eines septischen Geschehens wird zwecks Fokussuche ein CT Thorax-Abdomen durchgeführt. Dabei zeigt sich eine kleine milchglasartige Verschattung der Lunge perihilär links (Abb. 1). Es wird eine Pneumonie diagnostiziert und die antibiotische Therapie um Clarithromycin erweitert. Darunter kommt es initial zu einer Besserung der Klinik, die Patientin ist nur noch subfebril bei weiterhin leicht erhöhten Infektparametern (Leukozyten 9,6 G/l, Procalcitonin 2,42 ng/ml). Die Suche nach einem weiteren Infektfokus bleibt erfolglos. Die Stuhlkulturen auf enteropathogene Bakterien und Clostridien sind negativ, eine virale Infektion mit HIV, HCV, HBV, HAV und CMV kann serologisch nicht nachgewiesen werden. Blut-, Urin- und Sputumkulturen sowie der Nachweis von Legionellen-Antigen im Urin bleiben ebenfalls negativ.

Bei erneutem Aufflammen des Fiebers über 40 °C und Verschlechterung des klinischen Zustandes, insbesondere der Oxygenation, entscheiden wir uns am Tag 3 zur Intubation, um eine Bronchoskopie mit Lavage (BAL) durchzuführen. Zusätzlich ergibt eine transösophageale Echo-

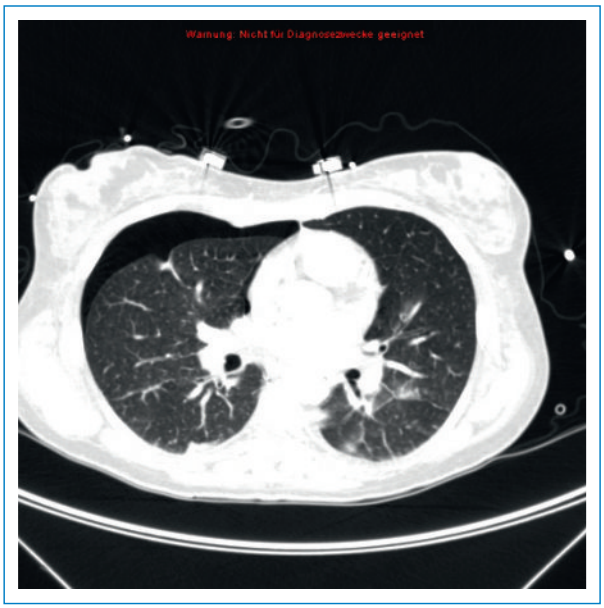

Abbildung 1
CT Thorax. Kleine, milchglasartige Verschattung der Lunge perihilär links im Rahmen einer viralen Pneumonie mit Influenza A(H1N1). Rechts iatrogener Pneumothorax nach Subclavia-Katheter-Einlage.

1 RT-PCR, RealTime ready Influenza A/H1N1 Detection Set, Roche.

kardiographie keine Hinweise für Vegetationen auf den Herzklappen. Die Bronchoskopie zeigt im dorsobasalen Unterlappen links ein trübes, nicht eitriges Sekret, welches mittels Minilavage zur Analyse gewonnen wird. In der Folge kommt es zu einem Anstieg der Entzündungszeichen mit einem CRP von 317 mg/l und einem Procalcitoninspiegel bis 4,9 ng/ml. Die Transaminasen steigen (ASAT 69 U/l, ALAT 38 U/l), und der CK-Wert ist mit 583 U/l neu ebenfalls erhöht. Das Thoraxbild zeigt ein zunehmendes Infiltrat im linken Unterlappen. Aufgrund der Klinik entscheiden wir uns trotz negativem Resultat der RT-PCR auf Influenza A(H1N1) im naso- und oropharyngealen Abstrich, die Therapie mit Oseltamivir (2× 150 mg/Tag) wieder aufzunehmen. Am Tag 4 wird in der durch die Bronchoskopie gewonnenen broncheoalveolären Flüssigkeit Influenza A(H1N1) mittels RT-PCR nachgewiesen. Die Kulturen des Bronchialsekrets auf Bakterien bleiben negativ. Bei der Patientin kann also eine Influenza-A(H1N1-)Pneumonie mit einer schweren ketoazidotischen Entgleisung des Diabestes mellitus diagnostiziert werden.
Die antibiotische Therapie wird am 8. Tag gestoppt und die Therapie mit Oseltamivir für insgesamt 10 Tage weitergeführt. Am 9.Tag kann die Patientin extubiert und am 11.Tag auf die Normalstation verlegt werden. Am 17. Tag wird sie in gutem Allgemeinzustand nach Hause entlassen.

Diskussion

Weltweit wurden bis zum 22.11.09 622 000 nachgewiesene Fälle von Influenza A(H1N1) mit 7820 Todesfällen von der WHO registriert. In der Schweiz wurden bis zum 27.12.09 12 826 bestätigte Fälle gemeldet. Zwölf Personen starben an der Infektion [1]. Eine Analyse von mehr als 1000 Influenza-A(H1N1-)Fällen, welche in Kalifornien zur Hospitalisation oder zum Tod führten, zeigt, dass 68% dieser Patienten prädisponierende Faktoren oder Komorbiditäten hatten wie Diabetes, Herz-Lungen-Erkrankungen, Adipositas oder eine Schwangerschaft. Die häufigsten Todesursachen waren die virale Pneumonie und das ARDS. Eine sekundäre bakterielle Infektion trat bei rund 4% der Patienten auf [2]. Als Risikofaktor für einen schweren Verlauf bestand bei unserer Patientin ein Diabetes mellitus Typ 1. Glücklicherweise kam es aber zu keinen weiteren Komplikationen, insbesondere konnte keine bakterielle Superinfektion nachgewiesen werden, obwohl die Procalcitonin-Werte zum Teil deutlich erhöht waren (Abb. 2). Das Procalcitonin scheint somit im Rahmen einer schweren viralen Pneumonie mit Influenza A(H1N1) als Marker für eine allfällige bakterielle Superinfektion nicht aussagekräftig zu sein.
Für die Diagnostik einer Influenza-A(H1N1-)Infektion sind verschiedene Tests zugelassen. Antigen-Schnelltests haben eine geringe Sensitivität (25–50%) [3]. In der erwähnten Studie aus Kalifornien hatten 34% der Patienten mit Influenza A(H1N1) falsch negative Resultate von Antigen-Schnelltests [2]. Die Real-time-Reverse-Transkriptase-Polymerase-Chain-Reaction (RT-PCR) ist der Test mit der höchsten Sensitivität und Spezifität [3]. Routinemässig werden kombinierte nasopharyngeale Abstriche mittels RT-PCR untersucht. Es muss aber berücksichtigt werden, dass die Sensitivität der RT-PCR auch davon abhängt, ob Sekrete aus dem oberen oder unteren Respirationstrakt untersucht werden. Blyth et al. untersuchten mittels RT-PCR Proben von 21 Patienten mit schwerer Influenza-A(H1N1-)Infektion, die beatmet werden mussten [3]. Bei nur 17 der 21 Patienten (81%) konnte Influenza A(H1N1) aus Abstrichen von Nase und Rachen nachgewiesen werden. Das Virus wurde aber bei allen 21 Patienten in bronchoskopisch gewonnenen Sekreten aus der Lunge identifiziert. Autopsien von Patienten, welche am neuen Influenza-A(H1N1-)Virus verstorben sind, zeigen, dass die wichtigsten pathologischen Organveränderungen in der Lunge erfolgen (mit einem diffusen Alveolarschaden, einer nekrotisierenden Bronchiolitis oder einem diffusen Alveolarschaden mit Alveolarhämorrhagie) [4]. Das lässt auf einen hohen *viral load* in den unteren Atemwegen schliessen.
Zusammenfassend sollte bei intensivpflichtigen Patienten mit dringendem Verdacht auf eine Influenza-A(H1N1-)Infektion und negativem Abstrich der oberen Atemwege eine BAL erzwungen werden [5]. Bis zum definitiven Resultat der RT-PCR aus der BAL sollten die Patienten isoliert und mit Oseltamivir behandelt werden.

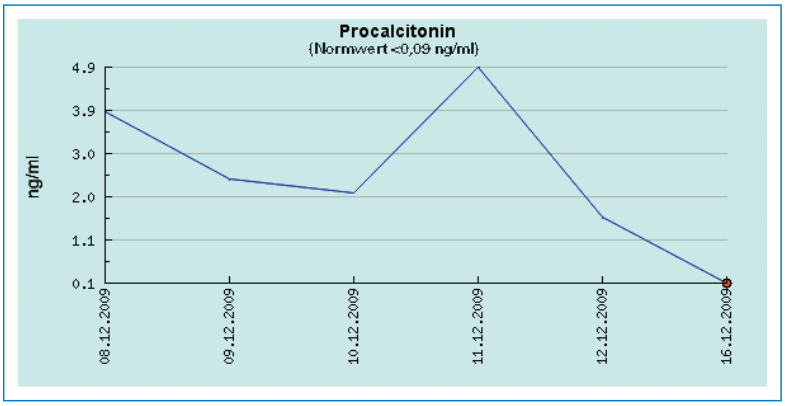

Abbildung 2
Procalcitonin-Verlauf bei unserer Patientin mit einer viralen Pneumonie durch Influenza A(H1N1).

Korrespondenz:
Dr. med. Raphaël Tièche
Medizinische Klinik
Kantonsspital Olten
CH-4600 Olten
raphael.tieche@sunrise.ch

Literatur

1 Bundesamt für Gesundheit (BAG). Pandemische Grippe (H1N1) 2009: Wöchentlicher Situationsbericht des BAG, Kalenderwoche 52 (21.–27.12.09). http://www.bag.admin.ch/influenza/06411/index.html (eingesehen 30.12.2009).
2 Louie JK, Acosta M, Winter K, Jean C, Gavali S, Schechter R, et al. California Pandemic (H1N1) Working Group. Factors associated with death or hospitalization due to pandemic 2009 influenza A (H1N1) infection in California. JAMA. 2009;302(17):1896–902.
3 Blyth CC, Irdell JR, Dwyer DE. Rapid-test sensitivity for novel swine-origin influenza A(H1N1) virus in humans. N Engl J Med. 2009; 361(25):2493.
4 Mauad T, Hajjar LA, Callegari GD, da Silva LF, Schout D, Galas FR, et al. Lung Pathology in Fatal Novel Human Influenza A(H1N1) Infection. Am J Respir Crit Care Med. 2010;181(1):72–9.
5 Thorpe C, Darcy S. A/H1N1 flu pandemic. Consider bronchoalveolar lavage. BMJ. 2009;339:b5094.