

Kinderwunsch nach Unterbindung: Die Mikrochirurgie hilft weiter

Adrian Huber, Adrian Sieber

Urologie-Praxis, Burgdorf

Quintessenz

- Die Erfolgsraten nach mikrochirurgischer Refertilisierung unterbundener Männer ergeben in unserem Kollektiv offene Samenwege bei über 90% und Schwangerschaften bei über 50% aller betroffenen Paare und sind vergleichbar mit der internationalen Literatur.
- Bei Kinderwunsch und obstruktiver Azoospermie ist eine mikrochirurgische Samenwegsrekonstruktion der Weg der ersten Wahl, weil sicherer, kostengünstiger und weniger belastend als ein reproduktives Laborverfahren mit operativer Spermengewinnung.
- Das Alter der Partnerin refertilisierter Männer wird prognostisch relevant ab 40 Jahren.
- Kongenitale und postinfektiöse Verschlüsse bedürfen meist einer Vaso-Epididymostomie und zeigen etwas schlechtere Ergebnisse als vasktomiebedingte Verschlüsse.

Einführung

12% aller Männer in den USA sind unterbunden [1]. 5–7% von ihnen entwickeln erneuten Kinderwunsch. Vasktomien sind die häufigste Ursache männlicher Sterilität. Mikrochirurgische Rekonstruktionen der oberen Samenwege sind die häufigste gewählte und kostengünstigste Methode der Refertilisierung. Neuerwachter Kinderwunsch bei Partnerwechsel nach Vasktomie sind die häufigste, kongenitale und postinfektiöse Verschlussazoospermie seltenere Indikationen für eine mikrochirurgische Rekonstruktion bei oberem Samenwegsverschluss. Obstruktive Azoospermie nach Trauma ist eine Rarität.


Viele Kandidaten informieren sich über ihren Refertilisierungswunsch im Internet und können gewonnene Informationen nicht gewichten. Die vorliegende Zusammenstellung der Resultate eines Operateurs soll den Hausarzt dazu befähigen, Rat suchenden unterbundenen Männern fundiert Auskunft geben und seine Internetinformationen gewichten zu können.



Adrian Sieber

Der Eingriff

Die mikrochirurgische Vaso-Vasostomie (VV) (Anastomose Samenleiter auf Samenleiter) ist ein tageschirurgischer Eingriff in Vollnarkose. Die Vas-deferens-Stümpfe werden dargestellt und angefrischt. Falls das hodenseitige Stumpfsekret Spermien enthält und auch das prostataseitige Ende durchgängig ist, erfolgt die

End-zu-End-Anastomose. Die Anastomosennaht erfolgt immer zweischichtig mittels einer inneren Mukosa- und einer äusseren Muskularis-Naht (Abb. 1 ). Im Gegensatz zum makroskopischen Eingriff werden mikrochirurgisch dreimal höhere Erfolgsraten erzielt. Eine Vaso-Epididymostomie (VE) direkt an den Nebenhoden ist in einigen Fällen nötig, um spermienhaltiges Sekret zu erhalten. Eine solch hohe Anastomose ist ohne Mikroskop nicht möglich. 2–4 Stunden nach dem Eingriff können die Patienten die Tagesklinik verlassen. Die Arbeitsunfähigkeit beträgt 5 Tage 100%. Die Eingriffskosten liegen bei CHF 5000–7000 und sind nicht kassenpflichtig. Die postoperative Analgesie beschränkt sich auf Paracetamol. Postoperative Komplikationen wie Nachblutungen und Infekte sind selten und liegen durchwegs im Promillebereich.

Patienten und Methoden

Zwischen 1989 und 2009 wurden vom korrespondierenden Autoren (A. S.) als Erstoperateur 203 mikrochirurgische Vaso-Vaso- bzw. Vaso-Epididymostomien durchgeführt.

Messbare Erfolgsparameter sind: Durchgängigkeit der Samenwege und Schwangerschaftsrate. Ein Spermogramm zur Erfolgskontrolle wird 2, 4, 6 und 12 Monate postoperativ durchgeführt. Die Samenwege gelten als offen, wenn das Ejakulat Spermien enthält. Sekundäre Verschlüsse nach postoperativ initial offenen Samenwegen werden auch nach 12 Monaten erfasst und in der Statistik als Misserfolg aufgeführt.

Das mediane Alter der Kandidaten am Operationsdatum liegt bei 42 (27 bis 68) Jahren. Die mediane Dauer von Vasktomie bis Refertilisierung beträgt 11 (1 bis 46) Jahre. Das mediane Alter der Partnerinnen liegt bei 33 Jahren. Von 203 mikrochirurgisch operierten Kandidaten sind die Daten von 180 auswertbar. Ausgeschlossen werden 12 kürzlich Operierte, noch ohne Spermogramm-Kontrolle, sowie 11 Kandidaten wegen «lost to follow-up». Bei den 180 auswertbaren Fällen liegt bei 144 (80%) ein Status nach Vasktomie vor. Bei 36 Fällen sind die Gründe für den oberen Samenwegsverschluss Missbildungen oder infektiös mit Status nach Epididymitis. Post-Vasktomie-Fälle werden getrennt von den missbildungs- und infektdingten Fällen ausgewertet.

Abkürzungen

ICSI	Intra-zytoplasmatische Spermieninjektion
IVF	In-vitro-Fertilisation
SS	Schwangerschaft
VE	Vaso-Epididymostomie (Anastomose auf den Nebenhoden)
VV	Vaso-Vasostomie (Anastomose Vas deferens auf Vas deferens)

Die Autoren erklären, dass sie keine Interessenkonflikte im Zusammenhang mit diesem Beitrag haben.

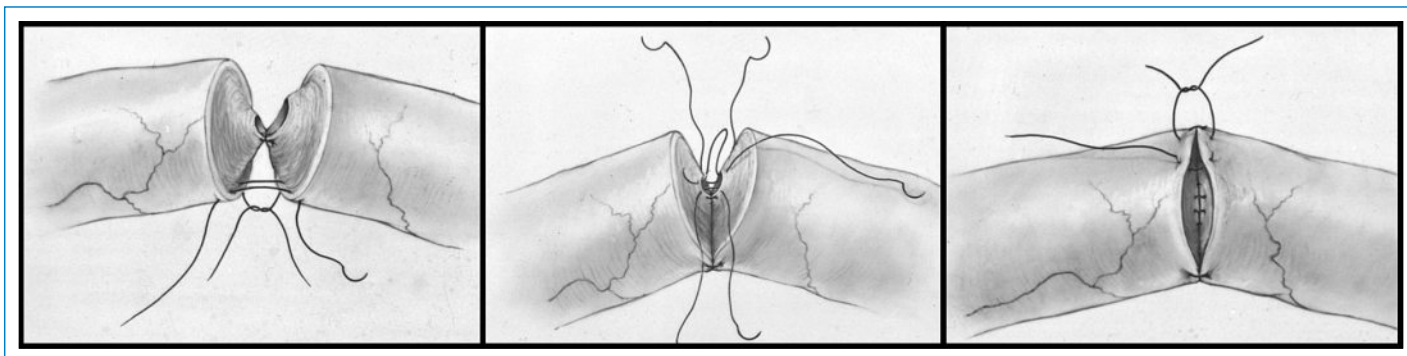


Abbildung 1
Zweischichtige Vaso-Vasostomie. Die Anastomose erfolgt zweischichtig mittels einer inneren Mukosa-Naht und einer äusseren Muskularis-Naht (aus: Gillenwater JY, Grayhack JT, Howards SS, Mitchell ME (authors). Adult and Pediatric Urology, Vol. 2, 4th edition. Baltimore: Lippincott Williams & Wilkins; 2002. p. 1281. Mit freundlicher Genehmigung, Copyright © 2010, Larry I. Lipshultz, Baylor College of Medicine, Houston, Texas, USA).

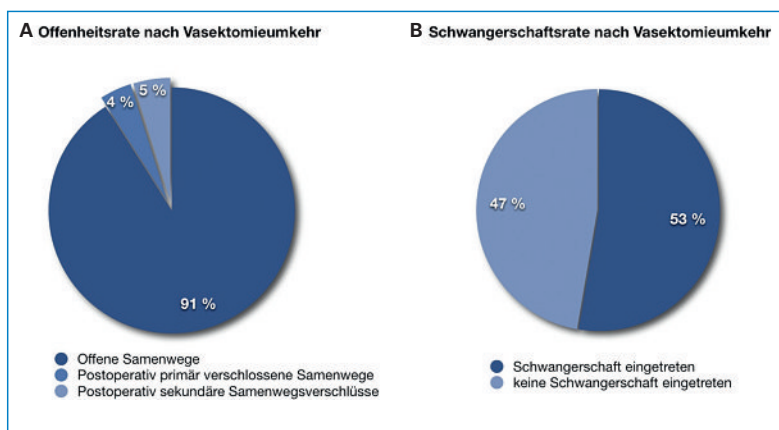


Abbildung 2
Erfolgsraten der mikrochirurgischen Refertilisierung nach Vasektomie.
A Die primäre chirurgische Erfolgsrate liegt bei 96%, bei 5% ist allerdings ein sekundärer Samenwegsverschluss erfolgt.
B Schwangerschaften treten bei etwas mehr als der Hälfte der Paare ein.

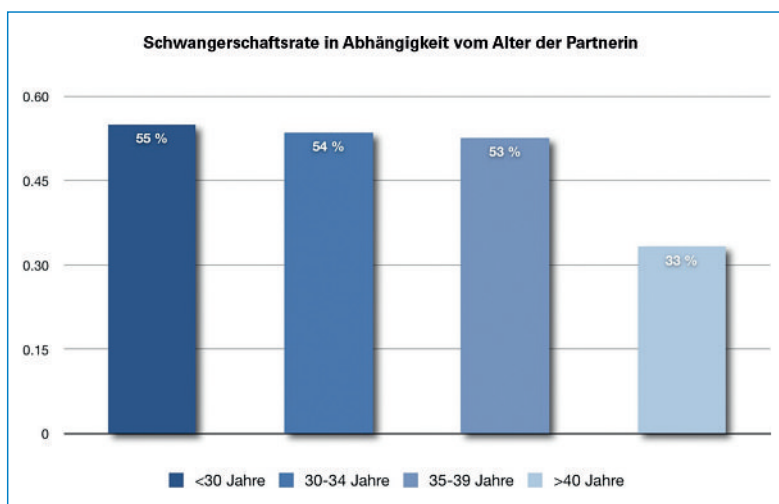


Abbildung 3
Schwangerschaftsrate in Abhängigkeit des Partnerinnenalters. Die Schwangerschaftsrate liegt bei Partnerinnenalter unter 40 Jahren durchwegs bei über 50%. Ab einem Partnerinnenalter von 40 Jahren und mehr sinkt sie drastisch auf 33% ab.

Ergebnisse

Operativer chirurgischer Erfolg

Von 144 mikrochirurgisch nach Vasektomie refertilisierten Kandidaten weisen 131 (91%) per September 2009 offene Samenwege auf. Bei 6 der 144 Fälle (4%) liegt ein operativer Misserfolg mit primär verschlossenen Samenwegen vor. Bei 7 weiteren Kandidaten erfolgte der Verschluss sekundär: davon bei 4 Kandidaten später als 12 (12–53) Monate postoperativ (Abb. 2A). 36 der 180 Kandidaten weisen einen postinfektiösen oder kongenitalen Samenwegsverschluss auf. Bei 12 (33%) davon war eine Rekonstruktion technisch nicht machbar: Es lagen retroperitoneale oder direkt testikuläre Verschlüsse vor. Bei allen 24 rekonstruierbaren Patienten musste ein- oder beidseitig eine Vaso-Epididymostomie vorgenommen werden. 20 dieser 24 (83%) Patienten mit VE weisen bis dato offene Samenwege und Spermien im Ejakulat auf.

Schwangerschaftserfolge

93 der 144 vasektomierten Kandidaten sind bezüglich des Schwangerschaftserfolgs auswertbar. Bei 49 (53%) von ihnen ist bis dato auf natürlichem Wege eine Schwangerschaft eingetreten (Abb. 2B). 8 von 13 (62%) auswertbare Patienten mit postinfektiösem oder kongenitalem Verschluss konnten bis dato eine Schwangerschaft vermelden. Das mediane Alter der Partnerinnen im Moment des Eingriffs betrug 33 Jahre. Im Kollektiv der Paare mit Partnerinnenalter unter 30 liegt die Schwangerschaftsrate bei 55% und bleibt fast konstant bis zu einem Partnerinnenalter von 39 Jahren. Ab einem Alter von 40 Jahren fällt die Schwangerschaftsrate drastisch auf 33% (Abb. 3).

Diskussion

Es werden die Ergebnisse mikrochirurgischer Refertilisierung wegen obstruktiver Azoospermie besprochen. Die Eingriffe erfolgten alle durch denselben Operateur. Die zweischichtige Anastomosierung stellt gemäss Literatur immer noch den Goldstandard [2] für die mikrochirurgische Samenwegsrekonstruktion dar. Fischer et

al. zeigen allerdings, dass einschichtige Anastomosen im Hinblick auf Offenheits- und Schwangerschaftsraten nicht schlechter abschneiden [3]. Die makroskopische Anastomosierung ist aufgrund signifikant schlechterer Erfolgsraten obsolet und verlassen [4].

Eine Langzeit-Offenheitsrate von 91% sowie die erreichte Schwangerschaftsrate von 53% im vorliegenden Kollektiv von vasktomierten Patienten liegen im Rahmen der publizierten Literatur. Schroeder-Printzen

Die Empfängnis ist natürlich, repetitiv, aufwandlos und stressfrei

und Kollegen erreichen Offenheitsraten von $87 \pm 13\%$ und Schwangerschaftsraten von $52 \pm 17\%$ [2]. Pasqualotto

und Kollegen erreichten Offenheitsraten von $>90\%$ und Schwangerschaftsraten von 44 bis 60% [5]. Ähnliche Ergebnisse publizierte die amerikanische Vaso-Vasostomy Study Group [6]. Das Alter der Partnerin zum Zeitpunkt der Vasektomieumkehr hat einen negativen Einfluss auf die Schwangerschaftsrate. Bemerkenswerterweise liegt in unserem Kollektiv die Schwangerschaftsrate bis zum Partnerinnenalter von 39 Jahren konstant über 50%. Erst ab einem Alter der Partnerin von über 40 Jahren zum Zeitpunkt der Refertilisierung fällt die Aussicht auf eine Schwangerschaft (SS) signifikant auf 33% ab

Die Schwangerschaftsrate sinkt erst bei Partnerinnen über 40

(Abb. 3). Die altersbedingte Abnahme der Fruchtbarkeit der Frau plausibilisiert diese Beobachtung. Sie liegt in unserem Kollektiv in gleicher Grössenordnung wie in der Literatur: Gerrard und Kollegen beschreiben in ihrem Kollektiv von 212 Fällen noch eine SS-Rate von 30% bei Partnerinnen über 40 [7].

Bei oberen Samenwegsverschlüssen mit postinfektiöser oder kongenitaler Ätiologie hat bei unserem Patientenkollektiv immer ein epididymaler Verschluss vorgelegen. Dieses Verschlussniveau zieht zwangsläufig eine Vaso-Epididymostomie nach sich. Im Vergleich zur vasktomierten Patientengruppe liegt die Offenheitsrate bei VE mit 83% signifikant tiefer. Diese Offenheitsrate der VE liegt im Bereich der Angaben der internationalen Literatur für VE [8].

Beim wegen oberen Samenwegsverschlüssen des Mannes unfruchtbaren Paar ist der mikrochirurgische Rekonstruktionseingriff die erste therapeutische Wahl. Dies trifft sowohl bei post-vasektomiebedingten wie auch bei kongenitalen oder postinfektiösen Samenwegsverschlüssen zu. Die hierfür triftigen Gründe sind:

- Höhere Schwangerschaftserfolge: Mit 53% liegen sie weit über denjenigen von reproduktiven Laborverfahren (IVF, ICSI) [9].
- Tiefere Kosten: Die mikrochirurgische Refertilisierung ist günstiger als ein einziger Zyklus IVF oder ICSI [10].
- Natürliche Empfängnis: Repetitiv und aufwandlos kann eine natürliche Empfängnis auftreten. So werden im Gegensatz zu IVF und ICSI psychische, physische und materielle Belastungen sowie das Risiko zu Mehrlingsschwangerschaften gemindert [11].
- Invasive und medikamentöse Massnahmen entfallen bei der Partnerin.
- Missbildungs- und Abortrisiken sind identisch mit denjenigen bei altersadaptierten Paaren der allgemeinen Bevölkerung. Bei IVF und ICSI sind diese erhöht [12].

Nur bei Paaren mit weiblichem Infertilitätsfaktor, allem voran ein beidseitiger Tubenverschluss seitens der Partnerin, muss primär eine IFV oder ICSI mit vorangehender Spermengewinnung erwogen werden [10].

Korrespondenz:

Dr. med. Adrian Sieber
Spezialarzt für Urologie FMH
Lyssachstrasse 12
CH-3400 Burgdorf
adrian.sieber@hin.ch
www.uroemme.ch

Empfohlene Literatur

- Belker AM, Thomas AJ Jr, Fuchs EF, Konnak JW, Sharlip ID. Results of 1469 microsurgical vasectomy reversals by the Vasovasostomy Study Group. *J Urol.* 1991;145(3):505–11.
 - Practice Committee of the American Society for Reproductive Medicine. Report on management of obstructive azoospermia. *Fertil Steril.* 2006;86(5 Suppl 1):S259–63.
 - Robb P, Sandlow JI. Cost-effectiveness of vasectomy reversal. *Urol Clin North Am.* 2009;36(3):391–6.
- Die vollständige nummerierte Literaturliste finden Sie unter www.medicalforum.ch

Kinderwunsch nach Unterbindung: die Mikrochirurgie hilft weiter / Paternité après vasectomie: l'apport positif de la microchirurgie

Weiterführende Literatur (Online-Version) / Références complémentaires (online version)

- 1 Adams CE, Wald M. Risks and complications of vasectomy. *Urol Clin North Am.* 2009;36(3):331–6.
- 2 Schroeder-Printzen I, Diemer T, Weidner W. Vasovasostomy. *Urol Int.* 2003;70(2):101–7.
- 3 Fischer MA, Grantmyre JE. Comparison of modified one- and two-layer microsurgical vasovasostomy. *BJU Int.* 2000;85(9):1085–8.
- 4 Belker AM. Microsurgical vasectomy reversal. In: Lytton B, Catalona WJ, Lipshultz LI, McGuire EJ, eds. *Advances in Urology.* Chicago: Year Book Medical Publishers; 1988. p. 193–230.
- 5 Pasqualotto FF, Lucon AM, Sobreiro BP, Pasqualotto EB, Arap S. The best infertility treatment for vasectomized men: assisted reproduction or vasectomy reversal? *Rev Hosp Clin Fac Med Sao Paulo.* 2004;59(5):312–5. Epub 2004 Oct 29.
- 6 Belker AM, Thomas AJ Jr, Fuchs EF, Konnak JW, Sharlip ID. Results of 1,469 microsurgical vasectomy reversals by the Vasovasostomy Study Group. *J Urol.* 1991;145(3):505–11.
- 7 Gerrard ER Jr, Sandlow JI, Oster RA, Burns JR, Box LC, Kolettis PN. Effect of female partner age on pregnancy rates after vasectomy reversal. *Fertil Steril.* 2007;87(6):1340–4. Epub 2007 Jan 25.
- 8 McCallum S, Li PS, Sheynkin Y, Su LM, Chan P, Goldstein M. Comparison of intussusception pull-through end-to-side and conventional end-to-side microsurgical vasoepididymostomy: prospective randomized controlled study in male wistar rats. *J Urol.* 2002;167(5):2284–8.
- 9 Practice Committee of the American Society for Reproductive Medicine. Report on management of obstructive azoospermia. *Fertil Steril.* 2006;86(5 Suppl 1):S259–63.
- 10 Robb P, Sandlow JI. Cost-effectiveness of vasectomy reversal. *Urol Clin North Am.* 2009;36(3):391–6.
- 11 Sieber A. Kommentar zu Mattei A, Birkhäuser F, Studer UE. Kinderwunsch nach Vasektomie – wie weiter? *Schweiz Med Forum* 2007;7:955–7.
- 12 Jarow JP. Comment to Katalinic A, Rösch C, Ludwig M; German ICSI Follow-Up Study Group. Pregnancy course and outcome after intracytoplasmic sperm injection: a controlled, prospective cohort study. *Fertil Steril.* 2004;81(6):1604–16.