# Emphysematöse Zystitis

Nikola Rucki[a], Sacha Schmid[b], Florian Oellig[c], Stefano Bassetti[a]
Kantonsspital Olten
[a] Medizinische Klinik, [b] Urologisches Kompetenzzentrum, [c] Institut für Medizinische Radiologie

## Fallbeschreibung

Eine 80-jährige Patientin wurde uns bei zunehmender AZ-Verschlechterung, Fieber und Unterbauchschmerzen zugewiesen. Sie berichtete über seit fünf Tagen zunehmende Dysurie und Rückenschmerzen. Rezidivierende Harnwegsinfekte und eine Urge-Inkontinenz waren bei ihr bekannt. Zusätzlich bestand Verdacht auf ein myelodysplastisches Syndrom (eine Knochenmarkspunktion war von der Patientin abgelehnt worden).

Klinisch war die Patientin febril (39 °C), tachykard (110/min) und hypoton (117/69 mm Hg), und es fand sich sowohl eine deutliche abdominelle Druckdolenz über der Blase als auch eine Klopfdolenz über der rechten Nierenloge. Laborchemisch waren die Leukozyten mit 12,8 G/l (und einer Linksverschiebung von 41%) sowie das C-reaktive Protein mit 241 mg/dl erhöht; der Nachweis von Leukozyten und Blut im Urinstreifentest war positiv (+++). In der konventionellen Röntgenaufnahme des Abdomens zeigten sich Lufteinschlüsse in Projektion auf die Blasenwand (Abb. 1). Basierend auf Klinik und Röntgenbefund wurden eine emphysematöse Zystitis mit Pyelonephritis rechts diagnostiziert, eine antibiotische Therapie mit Ceftriaxon begonnen und ein Blasenkatheter eingelegt. Als Erreger wurde *E. coli* in 4/4 Blutkulturen und in der Urinkultur nachgewiesen. Im Verlauf kam es zu einer deutlichen Verbesserung des Allgemeinzustandes, die Druckdolenz im Unterbauch verschwand, und die Infektparameter waren regredient. Die Antibiotikatherapie wurde von initial Ceftriaxon i.v. auf Ciprofloxacin p.o. umgestellt und insgesamt über 14 Tage durchgeführt. Das im Verlauf angefertigte Röntgenbild des Abdomens zeigte eine komplette Regredienz der Lufteinschlüsse in der Blasenwand.

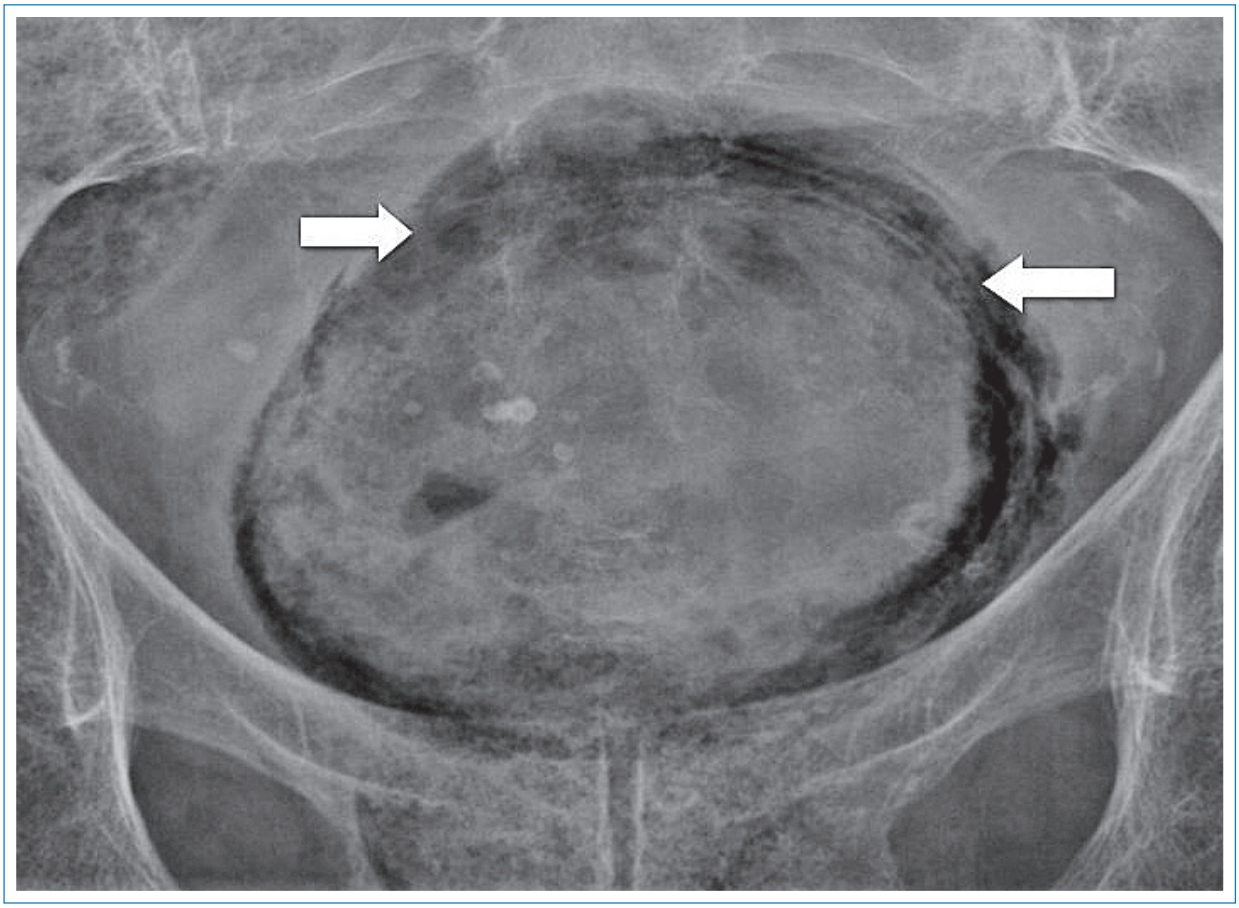

**Abbildung 1**
Konventionelles Röntgen des Abdomens mit Gaseinschlüssen in der Blasenwand (Pfeile).

## Diskussion

Die emphysematöse Zystitis ist eine komplizierte Infektion der ableitenden Harnwege durch gasbildende Bakterien oder Pilze. Sie ist durch Gaseinschlüsse in der Blasenwand charakterisiert. Es handelt sich um eine seltene (135 publizierte Fälle zwischen 1956 und 2006), potentiell tödliche Erkrankung (Mortalität ca. 7%), die vor allem bei älteren Frauen mit Diabetes vorkommt. Weitere prädisponierende Faktoren sind Immunosuppression, obstruktive Blasenerkrankung, chronische Harnwegsinfektionen und neurogene Blasenentleerungsstörungen. Als häufigste Erreger werden *Escherichia coli* (58%) und *Klebsiella pneumoniae* (21%) isoliert, neben *Enterobacter*, Clostridien, *Candida*, *Proteus*, Strepto- oder Enterokokken. Die Ätiologie der Gasentstehung in der Blasenwand ist nicht hinreichend erklärt. Das Gas könnte von den Mikroorganismen durch Fermentation von Glucose oder Laktose im Urin sowie von Gewebsproteinen produziert werden.

Das klinische Bild variiert von der Zufallsdiagnose bei asymptomatischen Patienten bis zum Bild des septischen Schocks. Die häufigsten Symptome sind Abdominalschmerzen (66%) und Mikro- oder Makrohämaturie (82%), zusätzlich Dys-, Pollakis- oder Pneumaturie (z.B. nach Kathetereinlage). Im konventionellen Röntgenbild des Abdomens zeigen sich Gaseinschlüsse in Projektion auf die Blasenwand. Durch ein CT des Abdomens können einerseits andere Ursachen für die Luft in der Blase gesucht (insbesondere vesikokolische oder -vaginale Fisteln) und anderseits Komplikationen der Erkrankung erkannt werden (z.B. Abszessbildungen oder eine Ausbreitung der Infektion mit emphysematöser Pyelonephritis). 90 Prozent der Patienten können konservativ mit Antibiotika und Blasenkatheter behandelt werden (initial Breitspektrumantibiotikum, dann Anpassung der Therapie je nach Resultat der Urin- und Blutkulturen). Ein Diabetes mellitus sollte optimal eingestellt werden. Bei Komplikationen (z.B. Abszess, nekrotisierende Zystitis) oder in schweren Fällen, die nicht auf die Antibiotikatherapie ansprechen, muss chirurgisch vorgegangen werden (Blasen-[teil-]resektion). Zusammenfassend sollte vor allem bei Diabetikern mit Abdominalschmerzen an eine emphysematöse Zystitis gedacht werden, insbesondere wenn eine Hämaturie vorliegt (selbst wenn andere Symptome eines Harnwegsinfekts fehlen). In diesem Fall sollte ein Röntgenbild des Abdomens durchgeführt werden. Falls intramurales oder intravesikales Gas abgrenzbar ist, sollte eine CT-Untersuchung des Abdomens in Erwägung gezogen werden, um schwere Verläufe oder andere Ursachen für die Gaskollektionen in der Blase rechtzeitig zu erkennen.

**Korrespondenz:**
Dr. Nikola Rucki
Assistenzärztin
Medizinische Klinik
Kantonsspital
CH-4600 Olten
nikola.rucki@spital.so.ch

**Literatur**

1 Thomas AA, Lane BR, Thomas AZ, Remer EM, Campbell SC, Shoskes DA. Emphysematous cystitis: a review of 135 cases. BJU Int. 2007; 100(1):17–20.
2 Grupper M, Kravtsov A, Potasman I. Emphysematous cystitis: illustrative case report and review of the literature. Medicine (Baltimore). 2007;86(1):47–53.