Der Hase in der Gallenblase

Ein unerwartetes Fundstück im Osternest

Marcel Halama, Beat Helbling, Bigna Straumann-Funk
Abteilung Gastroenterologie und Hepatologie, Stadtspital Waid, Zürich

Ein 65-jähriger Patient mit bekannter Cholezystolithiasis (Abb. 1) wird bei Oberbauchschmerzen und Ikterus zur Abklärung zugewiesen. Bei Eintritt ist der Patient mit 38,6 °C febril, das CRP beträgt 44 mg/l (Norm <5 mg/l), das Bilirubin liegt bei 112 µmol/l (Norm <17 µmol/l), und die Transaminasen sind auf das 2fache erhöht. Sonographisch findet sich eine Cholezystolithiasis, welche unverkennbar an einen (Oster-) Hasen erinnert (Abb. 2). Die Gallenwege sind intrahepatisch dilatiert und der Ductus hepatocholedochus auf 1 cm erweitert. Es wird eine endoskopisch-retrograde Cholangiopankreatographie mit Papillotomie und Steinextraktion aus dem Ductus hepatocholedochus durchgeführt. Der Hase wird geborgen, und der weitere Verlauf ist problemlos.

Korrespondenz:
Dr. med. Bigna Straumann-Funk
Abteilung Gastroenterologie und Hepatologie
Stadtspital Waid
CH-8037 Zürich
bigna.straumann@waid.zuerich.ch

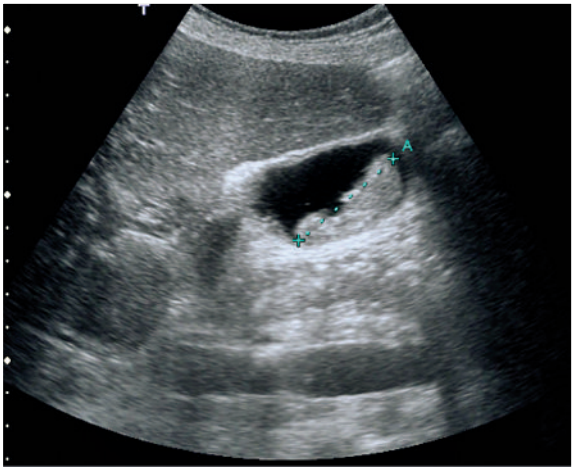

Abbildung 1
Sonographie mit «schlafendem Hasen» eine Woche vor Eintritt.

Abbildung 2
Sonographie mit «erwachtem Hasen» bei Spitaleintritt.