Kreuzschmerz: Wann ist eine bildgebende Abklärung sinnvoll?

Felix Wermelinger, Peter M. Villiger
Universitätsklinik für Rheumatologie, klinische Immunologie/Allergologie, Inselspital Bern

Quintessenz

- Ein Lumbovertebralsyndrom (LVS) ohne «red flags» bedarf (zumindest) in der Akutphase (4–6 Wochen) keiner Bildgebung. In dieser Frist ändert sich die Prognose einer allfällig später erkannten spezifischen Ursache (z.B. Spondylarthropathie, M. Bechterew) nicht.
- Als bildgebende Basisuntersuchung ist nach wie vor die konventionelle Röntgenaufnahme in zwei Ebenen und in belasteter (stehender) Position indiziert. (Schräg- und Funktionsaufnahmen gehören nicht zum Standard).
- Die zunehmend häufig MR-tomographisch beschriebenen degenerativen WS-Veränderungen korrelieren schlecht mit den Beschwerden, führen aber sehr oft zu Verunsicherung des Patienten.
- Die Wahl der bildgebenden Zusatzuntersuchung richtet sich nach der präzisen klinischen Fragestellung: CT und/oder Szintigraphie bei ossärem/artikulärem Prozess; MRI bei Weichteilprozessen, disko-ligamentären Pathologien oder Entzündung.
- Das Fehlen einer strukturellen Alteration bedeutet nicht zwangsläufig eine Psychogenese der Beschwerden.

Einleitung

Kreuzschmerzen zählen zu den fünf häufigsten Gründen für den Arztbesuch. In der Schweizer Gesundheitsbefragung 2002 des Bundesamtes für Statistik gaben 40% der Schweizer Bevölkerung in einem Zeitraum von vier Wochen leichte bis starke Rückenbeschwerden an [1]. Die Lebenszeit-Prävalenz für Rückenschmerzepisoden liegt bei 80–90% mit selbstlimitiertem benignem Verlauf in 95% der Fälle. Die direkten medizinischen Kosten zufolge Rückenbeschwerden werden in den USA auf 25 Milliarden US-Dollar jährlich geschätzt, der Betrag verdoppelt sich mindestens unter Einbezug indirekter sozioökonomischer Ausgaben [2]. Eine Vielzahl publizierter Guidelines widerspiegelt die sozioökonomische Brisanz der Thematik sowie die Kontroverse um eine rationale Abklärung und Therapie lumbovertebraler Beschwerden [3, 4].

Felix Wermelinger

Die Autoren erklären, dass sie keine Interessenkonflikte im Zusammenhang mit diesem Beitrag haben.

Epidemiologische Daten zu Kreuzschmerzen («low back pain») sind mit dem Vorbehalt potentiell ungenauer Begriffsdefinitionen behaftet. Der hier diskutierte Kreuzschmerz ist als unspezifisches Symptom verschiedener zugrundeliegender Ursachen zu verstehen und daher nicht zwangsläufig einer lumbo*vertebralen* Problematik gleichzusetzen. Der Begriff des *unspezifischen* Kreuzschmerzes (low back pain) widerspiegelt die häufige Schwierigkeit der präzisen strukturell-anatomischen Zuordnung des Beschwerdebildes. Es bleibt allerdings zu definieren, inwiefern die «Unspezifität» Ausdruck fehlender Differenzierungsfähigkeit des Patienten oder aber ungenügendem diagnostischen Ehrgeiz des Untersuchers anzulasten ist. Eine präzisierende Anamnese und eine (allenfalls manualmedizinische) klinische Untersuchung vermag in vielen Fällen eine Arbeitshypothese (eine «Spezifität») zu generieren, welche Grundlage für eine nachfolgende rationale bildgebende Untersuchung sein wird. Schliesslich wird zwischen *akuten* (bis sechs Wochen), *subakuten* (sechs Wochen bis drei Monate) und *chronischen* Beschwerden (länger als drei Monate) unterschieden [5–7]. Diese Unterscheidung basiert im Wesentlichen auf der Wahrscheinlichkeit einer Reintegration in den Arbeitsprozess. Cum grano salis sollte die bildgebende Diagnostik **noch nicht** in der akuten Phase, aber auch **nicht mehr** in der chronischen Phase erfolgen.

Klinische Untersuchung und Anamnese

Schmerzintensität, Lokalbefunde wie Muskelhartspann, Fehlhaltung der WS, segmentale Bewegungseinschränkungen und Schmerzprovokation (Inklination, Reklination, Pressen …) lassen in der Akutphase eine klinische Identifikation der ursächlichen anatomischen Struktur oft nicht zu.
In der Akutphase ist daher die insistierende Anamnese entscheidend. Insbesondere sind die Unterscheidung eines mechanischen/belastungsabhängigen Beschwerdecharakters von Entzündungs- oder Tumorschmerzen einerseits und das Vorliegen neurologischer Zeichen andererseits für die Abklärungsstrategie und die Wahl einer allfälligen bildgebenden Zusatzuntersuchung wichtig. Die rein klinisch definierten «red flags» im Sinne einer Checkliste erlauben hier eine erste Triagierung [8–10] (Tab. 1).

Korrelation von Klinik und Bildgebung

Grundsätzliches Problem bei der bildgebenden Abklärung von Kreuzschmerzen ist die tiefe Sensitivität von konventionellem Röntgen zum Ausschluss ernsthafter Ursachen (z.B. Neoplasie, Infekt) und die ungenügende Assoziation unspezifischer Beschwerden mit MR-tomographisch erfassten degenerativen WS-Veränderungen (z.B. Diskopathie, spinale Enge).

Tabelle 1. Warnzeichen für potentiell ernsthafte Ursachen von Lumbalgien: «red flags».

Fraktur	Neoplasie, Infekt, autoimmune, extravertebrale Ursache	Radikuläre Zeichen
Anamnese		
Trauma Osteoporose	– Alter <20 oder >50 Jahre – Malignom in Anamnese – Gewichtverlust/konstitutionelle Symptome – Fieber – Immunsuppression (Medikamente, HIV) – i.v.-Drogenabusus – Ruhe-/Nachtschmerz – Thoraxschmerzen	– Schmerzausstrahlung im Dermatom – Sensibilitätsstörungen – Parese – Blasenentleerungsstörungen (Inkontinenz, Harnverhaltung)
Klinische Befunde		
Segmentaler Rüttel-/Klopfschmerz der Lendenwirbelsäule		Sensomotorische Ausfälle Analer Sphinktertonus ↓ Reithosenanästhesie

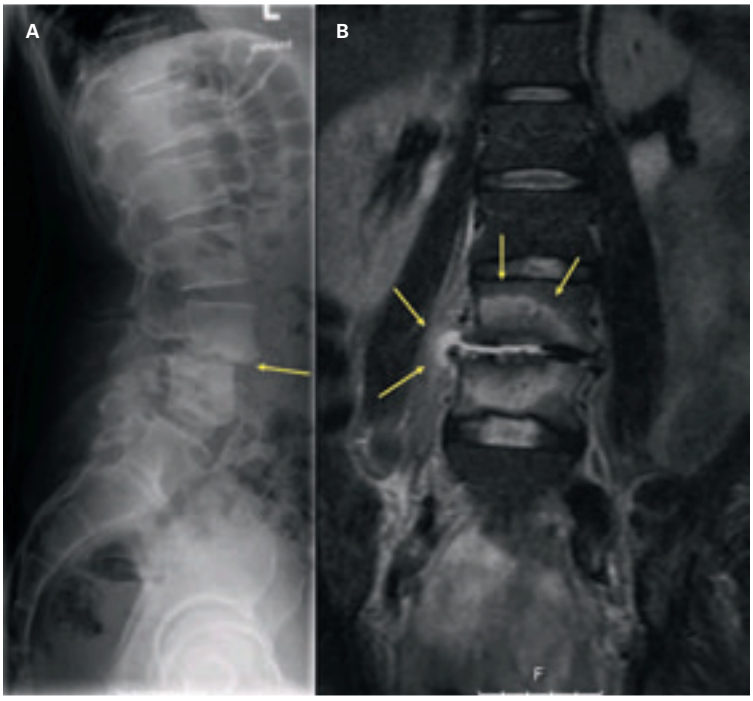

Abbildung 1
A Erosive Osteochondrose L4/5 mit Spondylolisthesis bei chronischer Lumbalgie (Pfeil).
B Gleicher Patient mit Spondylodiszitis im MRI (Pfeile).

Tabelle 2. Wesentliche Eigenschaften bildgebender Methoden, die bei der Abklärung von Kreuzschmerzen zu berücksichtigen sind.

Konventionelles Röntgen	Tiefe Sensitivität zum Ausschluss entzündlicher oder neoplastisch-infiltrativer Ursachen im Frühstadium
CT	Nachweis ossärer und artikulärer Pathologien
MRI	Alteration der Weichteile/Bandscheiben/neuralen Strukturen Nachweis von Entzündung (z.B. bakterielle Spondylodiszitis; oder autoimmun, z.B. Morbus Bechterew)
Myelographie/Myelo-CT	Funktionelle Untersuchung zur Lokalisation und Quantifizierung neuraler Kompression, insbesondere präoperativ (Spinalkanalstenose)
Skelettszintigraphie	Nachweis von Frakturen (z.B. Sakrumfraktur, Abb. 2), oder «staging» neoplastischer/entzündlicher Prozesse

Voraussetzungen für eine sinnvolle, aussagekräftige Zusatzuntersuchung sind daher
a) eine möglichst präzise formulierte Verdachtsdiagnose mit
b) Überlegungen zur therapeutischen Konsequenz und
c) die bewusste Wahl der geeigneten Methode.

Auf den Nachweis ossärer Pathologien sind konventionelles Röntgen, CT und Skelettszintigraphie ausgerichtet. Für die Beurteilung von Weichteilen, Ligamenten, Bandscheiben und neuralen Strukturen sowie zum Nachweis entzündlicher/neoplastischer Prozesse ist das MRI zu favorisieren. So wird z.B. ein konventionelles Röntgenbild zur Bestätigung oder zum Ausschluss einer klinisch vermuteten Spondylodiszitis keine ausreichende Zusatzinformation liefern (Abb. 1). Andererseits läuft man mit dem hochsensitiven MRI Gefahr, klinisch bedeutungslose Strukturalterationen nachzuweisen (z.B. Bandscheibenprotrusionen, Schmorl'sche Veränderungen, Wirbelkörperhämangiome) [11–14]. Fehlinterpretationen im MRI sind vor allem dann zu befürchten, wenn mechanische Schmerzen vorliegen, die in liegender Position (also in Untersuchungsposition) verschwinden. Als klassisch darf hier der enge Spinalkanal gelten. Um das Ausmass der Enge zu beurteilen und die Segmente im Hinblick auf eine Operation korrekt zu identifizieren ist oft eine Myelographie oder ein Myelo-CT notwendig. Schliesslich sei bezüglich MRI auf die Gefahr der Überinterpretation hingewiesen. Man liest gelegentlich Befunde wie «operationswürdige Diskushernie». Ein therapeutischer Entscheid kann und darf nie ohne klinischen Kontext getroffen werden (Tab. 2).

Konventionelles Röntgen der LWS ist die am häufigsten verordnete Zusatzuntersuchung bei lumbovertebralen Beschwerden in der Grundversorgung. In Grossbritannien werden 5% der direkten medizinischen Kosten bei LVS in die Röntgendiagnostik investiert. Der finanzielle Aufwand dürfte hierzulande mindestens so hoch liegen und für Bildgebung insgesamt – mit der Tendenz zur Verschiebung vom konventionellen Röntgen zur CT- und MRI-Diagnostik – im Steigen begriffen sein. Dabei haben mehrere Kosten-Nutzen-Analysen keinen entscheidenden medizinischen oder sozioökonomischen Vorteil dieses Vorgehens belegt [15, 16]. Die Diskrepanz von gängiger Abklärungspraxis und medizinischem Rationale scheint sich dabei nicht zur Hauptsache aus ärztlicher Ignoranz gegenüber Empfehlungen und Richtlinien, sondern zu einem guten Teil aus psychologischen Motiven zu ergeben [17–20].

Beim Entscheid für eine bildgebende Abklärung der Wirbelsäule bei lumbovertebralen Beschwerden müssen einige grundsätzliche Überlegungen angestellt werden. Dabei können je nach klinischer Situation unterschiedliche Gesichtspunkte in den Vordergrund rücken, was folgende Fallvignetten konkretisieren sollen:
– Wie hoch ist die klinische Vortest-Wahrscheinlichkeit für eine spezifische Erkrankung?
– Braucht es überhaupt eine Zusatzuntersuchung?

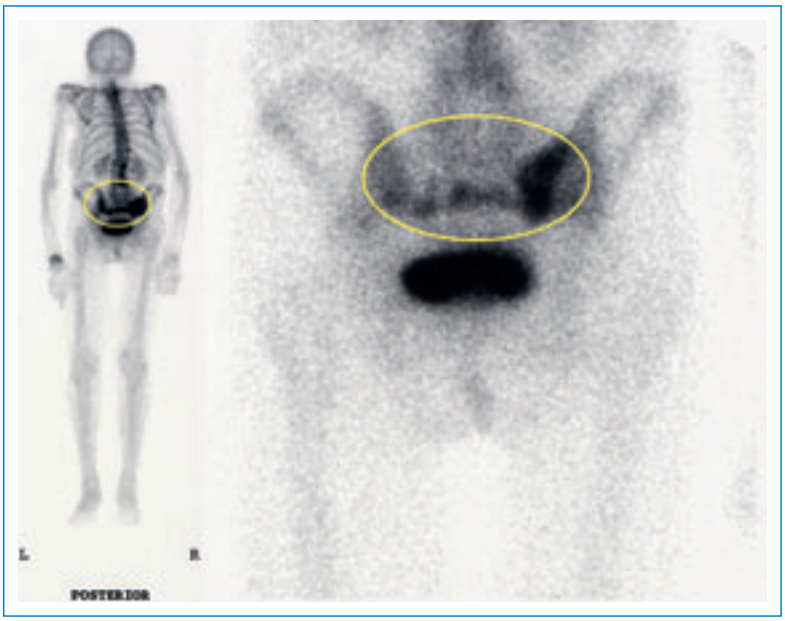

Abbildung 2
Skelettszintigraphie mit Nachweis einer Sakrumfraktur, konventionell-radiologisch nicht detektiert.



Abbildung 3
Beispiel zur Einschätzung der klinischen Vortestwahrscheinlichkeit aufgrund klinisch-epidemiologischer Parameter.

Abbildung 4
Beckenübersichtsaufnahme. Typische Zeichen der chronischen Sakroiliitis: erweiterter, unscharf begrenzter Gelenkspalt, Usuren, Sklerosierung sakral und iliakal (Pfeile).

– Wird die Zusatzuntersuchung zur Bestätigung (mit hoher Spezifität) oder zum Ausschluss (mit hoher Sensitivität) durchgeführt?
– Welche Methode ist geeignet?

Fallvignette 1
38-jähriger Mann. Rezidivierende lumbo-gluteale Schmerzepisoden mit Ausstrahlung in die dorsalen Oberschenkel seit fünf Jahren von initial unspezifischem, aber zunehmend entzündlichem Charakter (Ruhe-, Anlaufbeschwerden, Steifigkeit). Regelmässige deutliche Besserung mit retardiertem NSAID zur Nacht. WS und übriger Bewegungsapparat klinisch unauffällig. Den positiven HLA-B27-Befund bringt er schon mit, geröntgt wurde nichts. Der Patient will ein MRI der Wirbelsäule …
Kommentar: Die Wahrscheinlichkeit für das Vorliegen einer bilateralen Sakroiliitis Bechterew ist hoch (ca. 85%) (Abb. 3 📷), die Chance für eine Bestätigung im Beckenröntgen nach mehrjährigen Beschwerden ebenfalls (Abb. 4 📷) Nota bene: Die Barsony-Aufnahme ist nicht entscheidend sensitiver als ein Beckenröntgen ap zur Erfassung von Sakroiliitiszeichen, dieses gibt aber mit Darstellung der Hüftgelenke wichtige Zusatzinformationen. Auf die Barsony-Aufnahme sollte daher grundsätzlich verzichtet werden.

Fallvignette 2
*65-jähriger Mann. Innert zwei Wochen progrediente Dauerschmerzen thorakolumbal und am Beckenkamm rechts. Keine Ischialgie. Kraft, Sensibilität, Muskeleigenreflexe an den unteren Extremitäten «kursorisch unauffällig». Aus der Schmerzlokalisation und der angegebenen subjektiv schmerzbedingten Gehschwäche mit mehreren Stürzen wird mit Verdacht auf eine lumbale Spinalkanalstenose notfallmässig abgeklärt: Röntgen LWS ap/seitlich, MRI und Myelo-CT der LWS ohne erklärende Befunde … Die erneute klinische Untersuchung ergibt: Gangataxie, pos. Babinski bds.; Röntgen und MRI der **BWS** erklären das klinische Bild* (Abb. 5 📷).
Kommentar: «red flags»: thorako-lumbale Ruheschmerzen, neurologische Zeichen. Richtig, die Abklärung ist indiziert, aber eine falsche erste klinische Prämisse unter Zeitdruck hat zunächst in die Irre geführt. Niemand ist gefeit vor klinischen Kurzschlüssen – der Teufel steckt im Detail …
– Kann vom Ergebnis eine therapeutische Konsequenz und eine Verbesserung der Prognose erwartet werden?
– Falls nein, soll die Untersuchung trotzdem zum Ausschluss einer ernsthaften Erkrankung und zur Beruhigung von Arzt und Patient durchgeführt werden, und: kann sie dies überhaupt?
– Ergeben sich aus der Untersuchung Nachteile für den Patienten?

Fallvignette 3
19-jährige Schülerin. Seit sechs Monaten tägliche wechselnd ausgeprägte, sich tagsüber aufbauende Kreuzschmerzen ohne Ausstrahlungen. Keine «red flags», aber ausgeprägte Zeichen der axialen und

artikulären Hypermotilität ohne zusätzliche Hinweise auf eine syndromalen Kollagenopathie. Die Patientin ist erklärtermassen unsportlich und leicht übergewichtig. Die begleitende Mutter hat aspektmässig den gleichen Habitus und berichtet schon bald über zahlreiche erfolglose eigene Rückenoperationen und einen chronischen Schmerzzustand. Die Befürchtungen für die Tochter sowie die Erwartung einer bildgebenden Abklärung sind gross.

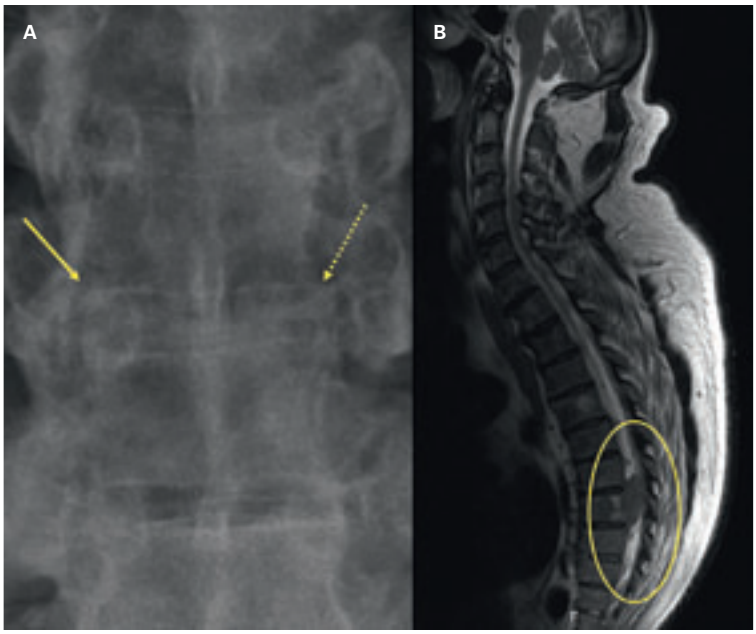

Abbildung 5
A Verwaschene Bogenwurzel im BWS-Röntgen (unterbrochener Pfeil), entsprechend einer spinalen Raumforderung Höhe BWK 7 MR-tomographisch **(B)**.

Abbildung 6
Syndesmophyten (→), Kastenwirbel (*), «Glanzecke» (unterbrochener Pfeil) bei Spondylitis ankylosans Bechterew nach monate- bis jahrelangem Verlauf.

Kommentar: Die lumbovertebralen Beschwerden sind hier plausibel als konstitutionell begünstigtes Überlastungsphänomen interpretierbar. Ein bildgebend darstellbares monokausales Korrelat ist hoch unwahrscheinlich: Im Röntgen der LWS ap/seitlich ist mit dem Nachweis einer Spondylolisthesis mit einer Prävalenz des Befundes von bis zu 5% zu rechnen, bei insgesamt schwacher Assoziation mit Beschwerden und somit individuell fraglicher Relevanz. Die Darstellung einer allfälligen Spondylolyse durch ergänzende Schrägaufnahmen oder eines Wirbelgleitens durch Funktionsaufnahmen hätte keine spezifische therapeutische, insbesondere chirurgische Konsequenz – und das bei prohibitiv hoher Gonadenbestrahlung einer jungen Frau (entsprechend täglicher Thoraxröntgenbilder über mehrere Jahre hinweg).
Ohne «red flags» für einen neoplastischen/entzündlichen Prozess oder ein Radikulärsyndrom ist eine MR-Untersuchung hier nicht indiziert; der Nachweis eines Wirbelkörperhämangioms als bedeutungsloser Zufallsbefund dürfte die Patientenführung bei vulnerabler psychologischer Konstellation voraussichtlich nicht erleichtern. Die Korrektur einer profunden Verunsicherung durch Zuwachs der globalen Patientenzufriedenheit als einziger nachweisbarer (Plazebo-) Effekt der Bildgebung ist Illusion [15, 16, 21].

Fallvignette 4
20-jähriger Rekrut. Ohne Trauma zunehmend einschränkende lumbo-gluteale Schmerzen seit zwei Monaten. Die Schmerzanamnese ergibt sowohl belastungsabhängige wie entzündliche Elemente. BSR und CRP sind normal. Die NSAID vom Truppenarzt wirken ordentlich. WS und ISG sind klinisch unverdächtig, ebenso das Röntgen von LWS und Becken. Der Patient wird beruhigt: keine Hinweise auf M. Bechterew.
Kommentar: Die definitive Differenzierung überlastungsbedingter Beschwerden von der Erstmanifestation einer entzündlichen WS-Erkrankung ist hier nicht möglich (Abb. 2). Das Röntgen ist bei kurzer Anamnese nicht sensitiv zur Erfassung der Sakroiliitis- oder Spondylarthritisfolgen (Syndesmophyten, Kastenwirbel, «Glanzecken»; Abb. 6 📷). Wenn auch von einer umgehenden Klärung kurzfristig keine therapeutische Konsequenz zu erwarten ist, erscheint bei imminenten Versicherungsfragen (Militär) und unentschiedener Berufswahl eine MR-Tomographie zur hochsensitiven Früherfassung einer Sakroiliitis/Spondylarthritis gerechtfertigt: Befund positiv.

Fallvignette 5
56-jähriger Bankangestellter. Seit 30 Jahren nach jeweils wenigen Tagen selbstlimitierte Lumbalgieepisoden, nie weiter abgeklärt. Nun prolongiertes Rezidiv exquisit lage- und bewegungsabhängiger lumbovertebraler Beschwerden. Die thorako-lumbale WS ist steif. Der erste Blick auf Röntgenaufnahmen von LWS und Becken liefern die verspätete Diagnose eines M. Bechterew mit Syndesmophyten und ankylosierten ISG; der zweite und das Becken-CT die Korrektur: Osteochondrosen, Bandscheibenverkalkungen, ausgeprägte Zeichen der idiopathischen skelettalen

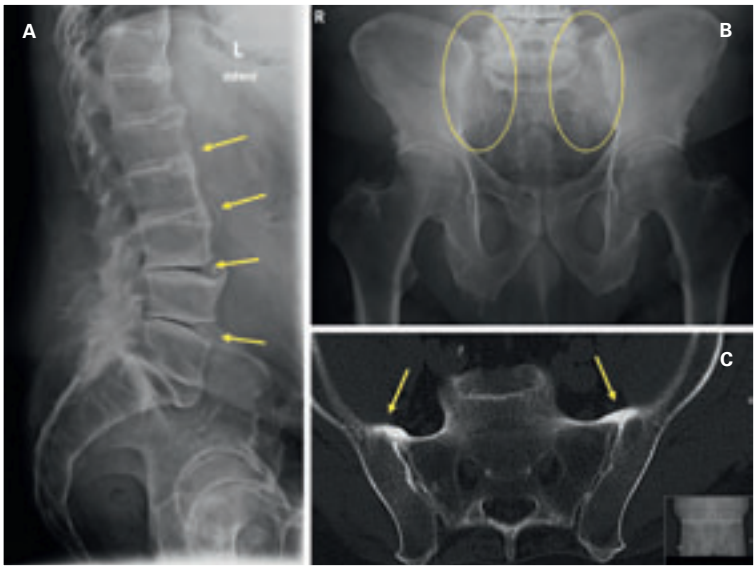

Abbildung 7
A Osteochondrose mit Vakuumphänomen, vordere Längsband-Ossifikation (Pfeile).
B «Verwaschene» Iliosakralgelenke kranial infolge überbrückenden Osteophyten (siehe CT), kaudal Gelenkspalt normal dargestellt.
C Im CT ossär überbrückte normale Iliosakralgelenke: «Pseudo-Sakroiliitis» (Pfeile).

Hyperostose (DISH), knöcherne Überbrückung der ISG ohne Sakroiliitis-Residuen (Abb. 7 📷). *Nota bene: Ein Diabetes mellitus sowie eine Alkaptonurie (Ochronose) wurden ausgeschlossen, Hinweise auf eine Psoriasis wurden nicht gefunden.*

Kommentar: Ein zweiter Blick auf einen anscheinend klaren Befund lohnt sich immer!

Korrespondenz:
Dr. med. Felix Wermelinger
Universitätsklinik für Rheumatologie
und klinische Immunologie/Allergologie
Inselspital
CH-3010 Bern
felix.wermelinger@insel.ch

Empfohlene Literatur

– Villiger PM, Seitz M. Rheumatologie in Kürze. Thieme 2006. 2. komplett überarbeitete und erweiterte Auflage.
– Jarvik JG, et al. Diagnostic evaluation of low back pain with emphasis on imaging. Ann Intern Med. 2002;137:586–97.
– Pengel L, et al. Acute low back pain: Systematic rewiew of its prognosis. BMJ. 2003;327.

Die vollständige nummerierte Literaturliste finden Sie unter www.medicalforum.ch.

Kreuzschmerz: Wann ist eine bildgebende Abklärung sinnvoll? / Lombalgies: quand faut-il passer à l'imagerie?

Literatur (Online-Version) / Références (online version)

1 Schweizerisches Gesundheitsobservatorium (Obsan) Juli 2004(Datenquelle: Bundesamt für tatistik, Schweizerische Gesundheitsbefragung 2002).

2 Carey TS, et al. The outcomes and costs off care for acute low back pain among patients seen by primary care practitioners, chiropractors, and orthopaedic surgeons. N Engl J Med. 1995;333:913–7.

3 Royal College of General Practitioners: Clinical guidelines for the management of acute low back pain.

4 U.S. Agency for Health care Policy and Research: Acute low back pain in adults: Assessment and treatment.

5 Pengel L, et al. Acute low back pain: Systematic rewiew of its prognosis. BMJ. 2003;327.

6 Deyo RA, et al. Low Back Pain. N Engl J Med. 2001;344:363–70.

7 van Tulder MW. Low back pain. Best Pract Res Rheumatol. 2002;16:761–75.

8 Bratton RL. Assessment an management of low back pain. Am Fam Physician. 1999;60:2299–308.

9 Car J. Acute low back pain: 10-minute consultation. BMJ. 2003;327:541.

10 Villiger PM, Seitz M. Rheumatologie in Kürze. Thieme 2006. 2. komplett überarbeitete und erweiterte Auflage.

11 Jarvik JG, et al. Diagnostic evaluation of low back pain with emphasis on imaging. Ann Intern Med. 2002;137:586–97.

12 van Tulder MW, et al. Spinal radiographic findings an nonspecific low back pain. A systematic review of observational studies. Spine. 1997;22(4):427–34.

13 Jensen MC, et al. Magnetic resonance imaging of lumbar spine in people without back pain. N Engl J Med. 1994;331:69–73.

14 Jarvik JG, et al. Rapid magnetic resonance imaging vs radiographs for patients with low back pain. JAMA. 2003;289:2810–8.

15 Miller P. Cost-effectiveness of lumbar spine radiography in primary care patients with low back pain. Spine. 2002;27:2291–7.

16 Kendrick D. Radiography of the lumbar spine in primary care patients with low back pain: randomised controlled trial. BMJ. 2001;322:400–5.

17 Little P. Why do GPs perform investigations?: the medical and social agendas in arranging back X-rays. Fam Pract. 1998;15:264–5.

18 Wilson IB. Patient's role in the use of radiology testing for common office practice complaints. Arch Intern Med. 2001;161:256–63.

19 Carey TS. Patterns of ordering diagnostic tests for patients with acute low back pain. Ann Intern Med. 1996;125:807–14.

20 Jorio D. A survey or primary care physician practice patterns and adherence to acute low back problem guidelines. Arch Fam Med. 2000;1015–21.

21 McDonald IG. Opening pandora's box: the unpredictability of reassurance by a normal test result. BMJ. 1996;313:329–32.