Gastrointestinale Blutung bei thorakoabdominalem Endograft

Lukas Erni, Martina Meier, Georg Mang
Klinik für Innere Medizin, Spital Bülach

Fallbeschreibung

Ein 63-jähriger Patient verlor im Restaurant bei abendlichem Speis und Trank kurzzeitig das Bewusstsein und wurde via Ambulanz ins Spital eingewiesen. Auf der Notfallstation klagte der Patient über Nausea und epigastrische Schmerzen, erbrach koaguliertes Frischblut und setzte Frischblut ab ano ab. Die klinische Untersuchung des bewusstseinsklaren und kreislaufstabilen Patienten war bis auf eine epigastrische Druckdolenz des sonst weichen Abdomens unergiebig. In der Vorgeschichte bestand eine ausgedehnte generaliserte Arteriosklerose bei metabolischem Syndrom. Vor einem Jahr wurden sowohl ein thorakales als auch infrarenales abdominales Aortenaneurysma mittels interventioneller Stentgraft-Implantation endoprothetisch versorgt.
Mit der Diagnose einer anämisierenden oberen gastrointestinalen Blutung wurde der Patient zur Bluttransfusion und Kreislaufüberwachung auf die medizinische Intensivstation aufgenommen. In der primären Ösophago-Gastro-Duodenoskopie konnte keine Blutungsquelle gefunden werden. Am Folgetag kam es erneut – und nun kreislaufwirksam – zu massiver Hämatemesis und Hämatochezie. Nach Intubation und Kreislaufstabilisierung konnte bei der Re-Gastroskopie endoskopisch (Abb. 1) sowie auch radiologisch mittels Computertomographie (Abb. 2) der klinische Verdacht auf eine aortoduodenale Fistel zwischen infrarenaler Aorta und Pars II duodeni bestätigt werden.
Der Patient wurde notfallmässig zur gefässchirurgischen Versorgung verlegt. Intraoperativ zeigte sich ein grosses Endoleak der infrarenalen aorto-biiliakalen Endoprothese, welches im Bereich der Pars II duodeni zu einer Ruptur des Aortenaneurysmas in das Darmlumen führte. Die aortoduodenale Fistel konnte durch Rekonstruktion der infrarenalen Endoprothese unter Erhalt des Dünndarmlumens chirurgisch saniert werden. Getrübt wurde der Ausgang durch einen invalidisierenden hypovolämiebedingten ischämischen zerebrovaskulären Insult im Stromgebiet der rechten Aa. cerebri media et anterior sowie der zur Dialysepflichtigkeit aggravierten vorbestehenden chronischen multifaktoriellen Niereninsuffizienz.

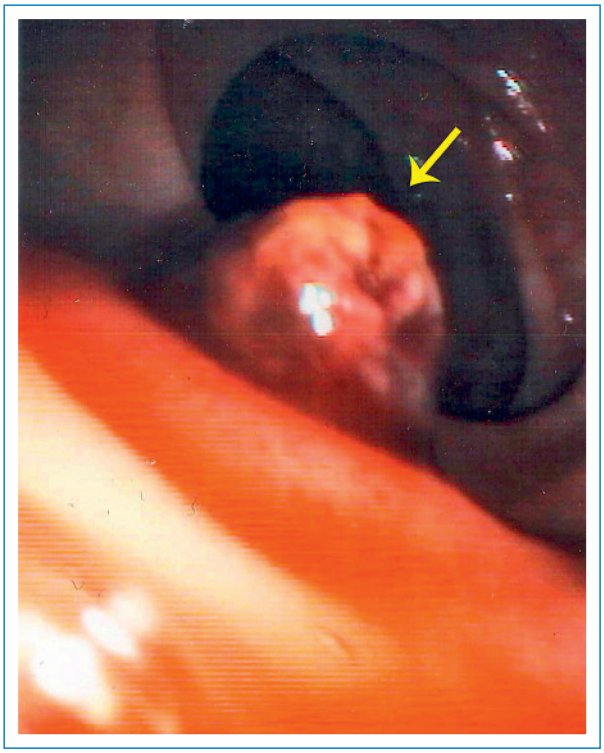

Abbildung 1
Endoskopisch kommt die mit Blutkoageln bedeckte und verkrustete Fistelstelle (mit Pfeil markiert) in der Pars II duodeni zur Darstellung.

Diskussion

Als aortoenterale Fistel bezeichnet man die pathologische direkte Verbindung zwischen der Aorta abdominalis und dem Darmlumen mit der Möglichkeit des Aus- und Übertrittes von aortalem Blut beziehungsweise Darmgasen [1].
Primäre aortoenterale Fisteln sind eine Rarität und entstehen de novo auf dem Boden von arteriosklerotisch-aneurysmatischen Veränderungen der Bauchaorta oder im Rahmen einer syphilitischen, tuberkulösen oder bakteriellen Aortitis, tumorösen oder peptischen Darmwandulzera, Gallensteinen, Fremdkörpern, Divertikulitiden oder nach Bestrahlung [1].
Sekundäre aortoenterale Fisteln hingegen sind definiert als solche, die nach offen chirurgischer oder interventioneller endoprothetischer Versorgung eines abdominalen Aortenaneurysmas auftreten. Sie stellen eine nicht so seltene (0,5%–4%) lebensbedrohliche Langzeit-Komplikation nach Endoprothesen-Implantation in der Bauchaorta dar [1]. Die mit Abstand häufigste Lokalisation ist mit 60% bis 80% zwischen Bauchaorta und Duodenum. Dies vor allem aufgrund der anatomischen Nähe der retroperitoneal fixierten Pars III und IV duodeni mit der Bauchaorta. Deutlich seltener sind Jejunum, Ileum und Kolon betroffen [2]. Die Pathogenese wird kontrovers diskutiert. Zum einen wird die repetitive mechanische Schädigung der Darmwand (Drucknekro-

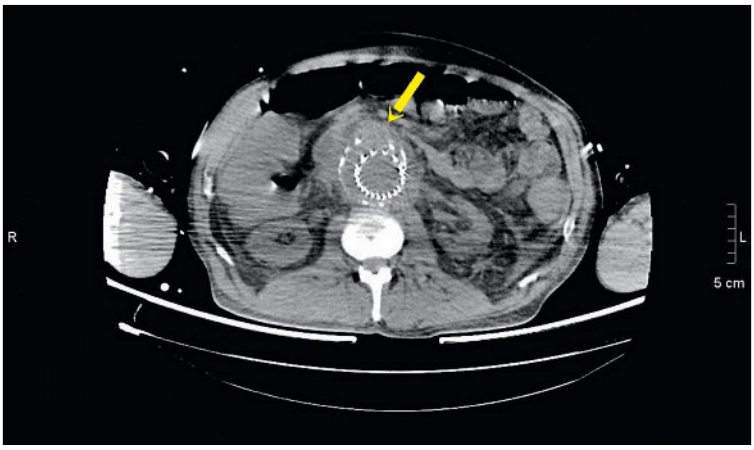

Abbildung 2
Native adominale Computertomographie. Es zeigt sich eine unscharfe Begrenzung der eng aneinanderliegenden Pars II duodeni (mit Pfeil markiert) und des endoprothetisch versorgten infrarenalen Bauchaortenaneurysmas mit umgebender streifiger Infiltration des retroperitonealen Fettgewebes. Diese Befunde weisen bei bestehender gastrointestinaler Blutung auf eine aortoduodenale Fistel hin. Suggestive Befunde wie paraaortale Flüssigkeit (Hämatom) oder Gasblasen kommen in unserem Fall nicht zur Darstellung. Aufgrund der schweren Niereninsuffizienz wurde auf die Kontrastmittelgabe verzichtet.

sen) durch die pulsierende Aorta bzw. den pulsierenden Graft bei möglicherweise ungenügender retroperitonealer Polsterung genannt, zum anderen ein chronisches subklinisches infektiöses Geschehen mit bakterieller Translokation, Abszedierung und schliesslich Darmwandarrosion [2]. Die Dauer zwischen Implantation der Prothese und Entwicklung einer sekundären aortoenteralen Fistel ist äusserst variabel (beschrieben sind wenige Wochen bis Jahre) und korreliert nicht mit dem Überleben [2]. Die Frage, ob sekundäre aortoenterale Fisteln nach interventioneller Stentgraft-Implantation (wie bei unserem Patienten) im Vergleich zur konventionellen offenen chirurgisch-endoprothetischen Versorgung gehäuft auftreten, ist bei der aktuell auf Fallberichte beschränkten Datenlage (noch) nicht zu beantworten.

Klinisch manifest wird die Fistel in 96% der Fälle in Form einer oberen und/oder unteren gastrointestinalen Blutung, in seltenen Fällen mit Fieber und Sepsis oder als Rarität mit Bauchschmerzen und enteraler Passagebehinderung [2]. Rund die Hälfte der Patienten präsentieren sich initial mit einer leichten gastrointestinalen Blutung, die auch als «Sentinel-» oder «Herald-»Blutung bezeichnet wird. Diagnostisch entscheidend ist dann, bei diesen Patienten mit entsprechender Vorgeschichte «daran zu denken»! Der klinische Verdacht ist deshalb so entscheidend, weil die Diagnosesicherung, welche vorab durch obere Endoskopie und Computertomographie angestrebt werden soll, schwierig ist und nicht selten (30%–40%) erst im Operationssaal erfolgt [3, 4]. Die klinische Untersuchung ist selten hilfreich und die Trias Hämatemesis, Bauchschmerz und pulsatiler Tumor in abdomine in den wenigsten Fällen vorhanden. Typisch sind, wie in unserem Fall, die durch Blutkoagel erschwerte endoskopische Diagnostik [3] sowie nicht eindeutige computertomographische Befunde [4]. Bei oberer gastrointestinaler Blutung erlaubt die obere Endoskopie den Ausschluss anderer Blutungsursachen (Ulzera, Varizen) und kann im Optimalfall (25%–75%) die Diagnose stellen. Von verschiedenen Autoren wird darauf hingewiesen, dass die Endoskopie stets das gesamte Duodenum bis zum Treitz'schen Band erfassen und bei primär ausbleibendem Nachweis einer Blutungsquelle wiederholt werden soll [3].

Die Mortalität der unbehandelten massiv blutenden aortoenteralen Fistel beträgt nahezu 100% [5]. Die gefässchirurgische Sanierung kann durch die Graftexzision und axillobifemorale Bypassung, die Graftexzision und Implantation einer neuen Endoprothese oder schliesslich durch die Graftrekonstruktion erfolgen und beinhaltet die Sanierung der Darmwand mit oder ohne Omentoplastik. Damit kann die kumulative perioperative Mortalität (1. bis 30. postoperativer Tag) auf 20–30% gesenkt und eine 5-Jahres-Überlebensrate um 60% erreicht werden. Präoperativer Schockzustand und Transfusionsbedürftigkeit sowie die Notwendigkeit der suprarenalen Aortenabklemmung sind mit deutlich erhöhter perioperativer Mortalität verbunden [5].

Die negative Korrelation des Überlebens mit dem Zeitintervall zwischen initialer Blutung und der operativen Intervention [5] unterstreicht die Wichtigkeit des klinischen Verdachtes und bei dessen Bestätigung die Notwendigkeit der sofortigen chirurgischen Therapie. Für die Entwicklung einer sekundären aortoenteralen Fistel sind folgende Risikofaktoren im Bezug auf die vorangegangene chirurgische endoprothetische Versorgung zu beachten: Die notfallmässige Resektion des ursprünglichen Aneurysmas, der Austritt von Darminhalt sowie ein postoperativer Wundinfekt gehen mit einer erhöhten Wahrscheinlichkeit der Ausbildung einer sekundären aortoenteralen Fistel einher [1]. Ein postoperativer Wundinfekt konnte auch bei unserem Patienten aktenanamnestisch eruiert werden.

Danksagung
Wir danken Dr. med. S. Bölter (Chefarzt Institut für Radiologie, Spital Bülach) für die Zurverfügungstellung der computertomographischen Bilder.

Korrespondenz:
Dr. med. G. Mang
Chefarzt Klinik für Innere Medizin
Spital Bülach
CH-8180 Bülach
georg.mang@spitalbuelach.ch

Literatur
1 Norio Y, Hiroyuki A, Naoya I, Toru O, Fumihiko T, Tetsuya H, et al. Two cases of Aorto-Gastrointestinal Fistula. Internal Medicine 1999; 38:570–4.
2 Antinori CH, Andrew CT, Santaspirt JS, Villanueva DT, Kuchler JA, Deleon ML, et al. The many faces of aortoenteric fistulas. Am Surg. 1996;62:344–9.
3 Galloro G, De Palma GD, Siciliano S, Amato B, Catanzano C. Secondary aortoduodenal fistula. Rare endoscopic finding in the course of digestive hemorrhage. Hepatogastroenterology 2000;47:1585–7.
4 Quilez Ivorra C, Massa Dominguez B, Amillo Marques M, Moya Garcia MI, Arenas Jimenez J, Gomez Andres A. Aortoenteric fistulas: clinical presentation and helical computed tomography findings. Gastroenterol Hepatol. 2005;28:378–81.
5 Armstrong PA, Back MR, Wilson JS, Shames MI, Johnson BL, Bandyk DF. Improved outcomes in the recent management of secondary aortoenteric fistula. J Vasc Surg. 2005;2:660–6.