Das Endometriumkarzinom

Diagnostik, Therapie und Nachsorge

Silke Johann[a], Alessandro Santi[a], Andreas Günthert[a], Kristina Lössl[b], Stefan Aebi[a], Michael D. Mueller[a]

[a] Brust- und Tumorzentrum Universitätsfrauenklinik, Inselspital, Universitätskliniken Bern und Universität Bern
[b] Universitätsklinik für Radioonkologie, Inselspital, Universitätskliniken Bern und Universität Bern

Quintessenz

- Das häufigste Genitalkarzinom der Frau ist das Endometriumkarzinom. Die zwei bekannten histologischen Subtypen (I und II) unterscheiden sich in ihrer Tumorbiologie und Prognose, und daher auch in der Therapie.
- Abnorme uterine Blutungen sind das Hauptsymptom, die meist zu einer Diagnosestellung im Frühstadium führen. Die Stadieneinteilung erfolgt nach der FIGO-Klassifikation.
- Die Therapie der Wahl ist die stadiengerechte Operation.
- Für Radiotherapie, Chemotherapie oder Hormontherapie bestehen vor allem adjuvante und palliative Indikationen. Neue zielgerichtete Therapien sind in Entwicklung.
- Für die Tumornachsorge gibt es derzeit keine evidenzbasierten Richtlinien.

Einführung

Der Begriff Endometriumkarzinom umfasst eine heterogene Gruppe von Tumoren: der klassische Typ I, das gut und mittelgradig differenzierte endometrioide Adenokarzinom, ist überwiegend hormonsensibel im Sinn einer wachstumsfördernden Wirkung der Östrogene. Typ II ist wenig differenziert, hormonunabhängig und umfasst zudem die histologischen Subtypen der klarzelligen und serösen Adenokarzinome. Aufgrund ihres aggressiven Verhaltens sollten Tumoren dieser Kategorie in Analogie zu einem Ovarialkarzinom behandelt werden (Tab. 1). Viele niedergelassene Ärzte werden mit Frauen mit dieser Diagnose konfrontiert, da es sich um einen häufigen Tumor mit relativ frühem mittlerem Erkrankungsalter von 64 Jahren und einer 5-Jahres-Überlebensrate bis zu 90% handelt. Unser Artikel soll eine Übersicht über den aktuellen Stand von Diagnostik, Therapie und Nachsorge geben.

Silke Johann

Die Autoren erklären, dass sie keine Interessenkonflikte im Zusammenhang mit diesem Beitrag haben.

Inzidenz

Das Endometriumkarzinom ist derzeit in der Schweiz der häufigste genitale Tumor der Frau. Mit steigender Lebenserwartung in den nächsten Jahrzehnten und Zunahme der Risikofaktoren in der Allgemeinbevölkerung wird seine Inzidenz noch weiter steigen.
Derzeit wird die Inzidenz mit 24–25/100 000 Frauen pro Jahr für die Schweiz geschätzt. Die Sterberate liegt bei 3,4/10 000 Erkrankungen pro Jahr. Da das mittlere Erkrankungsalter in der 7. Dekade liegt, sind mehr als 75% der Patientinnen zum Zeitpunkt der Diagnose postmenopausal. Durch das Kardinalsymptom der postmenopausalen Blutung, die unbedingt einer histologischen Abklärung bedarf, werden etwa 75% der Diagnosen im FIGO-Stadium I und II gestellt.

Risikofaktoren

Risikofaktoren sind insbesondere für den Typ I gut bekannt. Ein erhöhter Östrogenspiegel trägt zur Entstehung eines endometrioiden Adenokarzinoms bei, verursacht z.B. durch frühe Menarche, späte Menopause, nicht opponierte, reine Östrogen-Hormonersatztherapie, östrogenproduzierende Tumoren, aber auch metabolisches Syndrom, Infertilität und Nulliparität; daneben sind ansteigendes Lebensalter, hoher sozioökonomischer Status und die Einnahme von Tamoxifen weitere Risikofaktoren. Vorstufe des Karzinoms ist die komplexe Endometriumhyperplasie mit Atypien, die in bis zu 30% zum Karzinom entarten kann.
Frauen aus Europa und den USA haben ein erhöhtes Risiko, an einem endometrioiden Adenokarzinom zu erkranken, wohingegen Frauen aus Afrika und Afroamerikanerinnen eher an einem Typ-II-Endometriumkarzinom, besonders dem klarzelligen Subtyp, erkranken. Weitere biologische und klinische Unterschiede finden sich in Tabelle 1 zusammengefasst.
In 2–5% aller Fälle ist das Endometriumkarzinom genetisch prädisponiert, am häufigsten geht es mit dem «Hereditären Nicht-polypösen-Coloncarcinom-Syndrom» (HNPCC- oder Lynch-Syndrom) einher. Das Endometriumkarzinom ist bei diesen Frauen sogar häufiger das erste auftretende Karzinom als das namensgebende Kolonkarzinom [1].

Früherkennung

Eine evidenzbasierte Screening-Massnahme im Hinblick auf das Endometriumkarzinom gibt es nicht, was besonders für Frauen mit erblicher Disposition belastend sein kann. Regelmässige transvaginale Sonographien, Papanicolau-Abstriche oder Bestimmungen von Tumormarkern sind keine validen Früherkennungsmassnahmen. Für Hochrisikogruppen werden jährliche Transvaginal-Sonographie und Endometriumbiopsie dennoch diskutiert. Generell sollten die Frauen von ihren Hausärzten und Gynäkologen auf Blutungsstörun-

CME zu diesem Artikel finden Sie auf S. 122 oder im Internet unter www.smf-cme.ch.

Tabelle 1. Gegenüberstellung Typ I und II des Endometriumkarzinoms.

Eigenschaft	Typ I	Typ II
Anteil aller Tumoren	80%	20%
Histologisches Grading	G1, G2	G3
Histologische Subtypen	Endometrioid	Serös, papillär, klarzellig
Hormonsensibel	Ja	Nein
Vorstufe	Atypische Hyperplasie	– (Eher atrophes Endometrium)
Habitus der Patientin	Adipös	Normalgewichtig
Erbliche Form	Eher nein	Eher ja
Metastasierung	Lymphatisch	Lymphatisch früher, häufiger peritoneal
Operative Therapie	Nach obigem Schema	Nach Ovarialkarzinom-Schema
Chemotherapie	Falls nötig nach Schema Endometriumkarzinom	Grosszügige Indikation, analog Ovarialkarzinom
Tumornachsorge	Siehe Tabelle 5	Nach Ovarialkarzinom-Schema
Diagnosestellung	Meist frühzeitig	Meist fortgeschritten
Prognose	Gut: 5-Jahres-Überlebensrate je nach Stadium bis 90%	Schlecht: 5-Jahres-Überlebensrate 30–40%

Tabelle 2. Histopathologisches Grading.

Grading	Definition
1	<5% solide Tumoranteile
2	6–50% solide Tumoranteile
3	>50% solide Tumoranteile

gen angesprochen und ermuntert werden, sich bei auffälligem Blutungsmuster untersuchen zu lassen.
Hinweisend kann bei postmenopausalen Patientinnen eine einfache Endometriumdicke von mehr als 4 mm in der Routine-Sonographie sein sowie bei prämenopausalen Patientinnen ausserhalb der Schwangerschaft ein Endometrium dicker als 7 mm im Frühzyklus bzw. 12 mm zu jedem Zeitpunkt im Zyklus. Bei Patientinnen unter Tamoxifen-Therapie ist eine blutungsfreie Endometriumdicke bis 15 mm ohne histologische Abklärung tolerabel. Im Gegensatz hierzu sollte bei Blutungen unter Tamoxifen ein Endometrium bereits ab 5 mm Dicke histologisch abgeklärt werden. Eine zuverlässige Differenzierung zwischen Karzinom und Hyperplasie ist mit der Ultraschalluntersuchung nicht möglich.

Tumorausbreitung

Die beiden unterschiedlichen Typen des Endometriumkarzinoms verhalten sich auch in ihrer Ausbreitung sehr verschieden. Lokal erfolgt bei beiden die Ausbreitung vor allem in die Ovarien. Die Fernmetastasierung erfolgt vor allem in die Vagina sowie in Lunge, Knochen und Hirn.
Ein kontinuierliches Wachstum in die Parametrien und peritoneale Metastasen sind eher selten, ausser beim Typ II, wobei dann häufig das Omentum majus betroffen ist.
Die häufigste Tumordissemination erfolgt lymphogen. Bei etwa 10% aller Betroffenen liegen Lymphknotenmetastasen vor. Risikofaktoren für eine lymphogene Metastasierung sind G3-Tumoren (Tab. 2, 25% Lymphknotenmetastasen), Myometriuminfiltration über ⅔ Dicke (22%) und Gefässeinbrüche (15%). Interessant dabei ist, dass ⅔ aller Patientinnen mit positiven Lymphknoten diese im Becken aufweisen, aber bei über 10% der Patientinnen positive Lymphknoten isoliert paraaortal auftreten [2]. Die lymphogene Metastasierungstendenz ist höher bei Typ-II- als bei Typ-I-Karzinomen, weshalb hier eine radikalere Operationstechnik analog dem Ovarialkarzinom erfolgen sollte.
Für die Prognose ist insbesondere der Befall regionärer Lymphknoten, der histologische Typ, die Infiltrationstiefe ins Myometrium, die Tumorgrösse und die extrauterine Ausbreitung entscheidend.

Diagnostik

Prinzipiell reicht zur Diagnosestellung eines Endometriumkarzinoms die transvaginale Sonographie in Kombination mit einer Endometriumbiopsie (z.B. mit der Pipelle de Cornier®). Diese kann als ambulanter Eingriff ohne Anästhesie bei der Erstkonsultation in der Praxis durchgeführt werden und die histologische Diagnose sehr sicher stellen [3].
Ist sie technisch nicht auszuführen oder nicht konklusiv, ist bei abnormen Blutungen und/oder verdächtigem sonographischem Befund des Endometriums eine Hysteroskopie mit fraktionierter Kürettage indiziert.
Weitere Bildgebung ist meist nicht notwendig. Bei Verdacht auf organüberschreitendes Wachstum im kleinen Becken erfolgt eine Zystoskopie und Rektoskopie zur Bestätigung oder zum Ausschluss der Diagnose.
Eine CT-Aufnahme des Abdomens bringt in der Regel keine weiteren relevanten Informationen. Die Aussagekraft in Bezug auf nodale Metastasierung und Infiltrationstiefe ist unzureichend (Sensitivität 57%, Spezifitiät 92%, bzw. 67%/76%) [4].

Operation

Die Stadieneinteilung des Endometriumkarzinoms wird nach Vorgaben der FIGO (Féderation Internationale de Gynécologie et Obstétrique) bestimmt (Tab. 3). Die korrekte systematische Operation der Patientinnen ist der entscheidende Aspekt der Therapie, da sie auch über die Notwendigkeit einer adjuvanten Therapie bestimmt. Das laparoskopische Verfahren ist heute die Methode der Wahl [5].
Eine Spülzytologie sollte nach Eingehen in das Abdomen abgenommen werden. Nach Exploration des Abdomens erfolgt die totale extrafasziale Hysterektomie und beidseitige Adnexektomie. Die Adnexektomie ist bei diesem hormonsensiblen Tumor nicht nur aus Gründen der Stadieneinteilung erforderlich, sondern auch im Hinblick auf die Östrogenproduktion. Eine Schnellschnittuntersuchung mit Bestimmung der Infiltrationstiefe entscheidet, ob eine Lymphadenektomie

notwendig ist oder nicht (Genauigkeit des Schnellschnittes bis 95%) [6].
Komplettiert wird das Staging durch Biopsien an suspekten Stellen und zytoreduktivem Vorgehen bei uterusüberschreitendem Tumorwachstum.
Die Datenlage zur retroperitonealen Lymphadenektomie ist unbefriedigend, die Intervention wird kontrovers diskutiert. Jüngst publizierte Daten berichten einerseits über paraaortale Skipmetastasen in bis zu 16%, so dass eine pelvine Lymphonodektomie nicht ausreichend erscheint [2]. Die Daten aus dem britischen ASTEC-Trial und der italienischen Gruppe um Benedetti zeigen andererseits keinen Überlebensvorteil nach retroperitonealer Lymphadenektomie [7, 8]. Beide Studien zeigen aber trotz prospektivem Design deutliche Schwächen, so dass diese Frage sicher noch nicht endgültig geklärt werden kann.
Entsprechend aktuell nach gültigen Empfehlungen wäre die stadienadaptierte operative Therapie, wie in Tabelle 4 beschrieben, durchzuführen.
Da viele Patientinnen mit Endometriumkarzinom adipös und polymorbid sind, profitieren sie von dem minimalinvasiven Zugang der laparoskopischen Chirurgie. In einer eigenen Arbeit mit 240 Patientinnen konnten wir zeigen, dass die laparoskopische Therapie der offenen Chirurgie betreffend onkologischer Sicherheit gleichzustellen ist [5].

Tabelle 3. TNM und FIGO-Klassifikation des Endometriumkarzinoms (revidierte Version 5/2009).

Stadium	FIGO	Beschreibung
TX		Unklarer Primärtumor
T0		Primärtumor nicht darstellbar
Tis		Carcinoma in situ
T1	I	Tumor auf Corpus uteri begrenzt
T1a	IA	Keine oder weniger als 50% Invasion des Myometriums
T1b	IB	Tumor infiltriert genau oder mehr als 50% des Myometriums
T2	II	Tumor infiltriert das Stroma der Cervix uteri, ist aber nicht organüberschreitend
T2a	–	Endozervikaler Drüsenbefall
T2b	–	Infiltration des Zervixstromas
T3	III	Lokale oder regionale Ausbreitung
T3a	IIIA	Tumor infiltriert die Serosa oder die Adnexe
T3b	IIIB	Infiltration der Vagina und/oder Parametrien
N1	IIIC	Pelvine und/oder paraaortale Lymphknotenmetastasen
–	IIIC1	Positive pelvine Lymphknoten
–	IIIC2	Positive paraaortale Lymphknoten mit oder ohne pelvine Lymphknotenmetastasen
–	IV	Tumor infiltriert Blase/Darm und/oder Fernmetastasen
T4	IVA	Tumor infiltriert Blasenmukosa oder Darmmukosa (bullöses Ödem reicht zur Definition nicht)
M1	IVB	Fernmetastasen, exkl. Vaginalmetastasen, peritonealen Metastasen oder Adnexen, inkl. intraabdominale Lymphknotenmetastasen ausser pelvin/paraaortal und/oder inguinale Lymphknotenmetastasen

Neuerungen der FIGO-Klassifikation ab 5/2009: Gilt für alle G1–G3;
Endozervikaler Drüsenbefall gilt als Stadium FIGO I und nicht mehr als FIGO II;
Positive Abdominalspülzytologien müssen separat ohne Änderung des Tumorstadiums angegeben werden.

Nicht-chirurgische Therapien

Für die alleinige nicht-chirurgische Therapie besteht nur selten eine Indikation. Generell sollte – auch bei der älteren Frau – die operative Primärtherapie angestrebt werden. Für Radiotherapie (RT), Chemotherapie oder Hormontherapie bestehen vor allem adjuvante und palliative Therapieindikationen. Der Einsatz der jeweiligen Option wird massgebend vom Tumorstadium bestimmt.

Radiotherapie

Entscheidend für den Einsatz ionisierender Strahlen ist das Risiko für ein Lokalrezidiv oder Lymphknotenmetastasen.
Für Patientinnen mit sehr niedrigem Risiko (T1a G1, G2) ist es internationaler Konsens, dass keine weitere Therapie indiziert ist. Die alleinige, sorgfältig durchgeführte Operation ist kurativ.
Bisher wird bei niedrigem Rezidivrisiko (T1b G2), ebenso bei Patientinnen mit intermediärem Risiko (T1a/b G3 sowie T2a G1/2 und T2b G1), eine vaginale Brachytherapie durchgeführt. Die evidenzbasierte Datenlage ist gering. Es fehlt an randomisierten Studien, einheitlichen Strahlentherapiekonzepten und daraus resultierenden Leitlinien. Die PORTEC- und GOG-99-Studie zeigen einen Vorteil im rezidivfreien Überleben bei zusätzlicher endovaginaler Strahlentherapie, neuere Ergebnisse bestätigen dies nicht uneingeschränkt. Dass keine Verlängerung des Gesamtüberlebens erreicht wird, ist bereits bekannt [9–12].
Wahrscheinlich sind die Patientinnen des Tumorstadiums IC G3 diejenigen, die am ehesten sowohl für das Lokalrezidiv als auch für das Gesamtüberleben profitieren könnten. In der PORTEC-Studie wurden diese Patientinnen aber ausgeschlossen und die Zahl in der GOG-99-Studie war zu klein, um eine valide Aussage treffen zu können [10]. Die ASTEC-Studie zeigte keine Vorteile im Routineeinsatz im frühen Tumorstadium.
Für Patientinnen mit hohem und sehr hohem Risiko für ein Lokalrezidiv ist die kombinierte Radiotherapie derzeit dennoch der Standard. Bei fehlender oder unzureichender Lymphadenektomie ist ab dem intermediären Risiko zusätzlich zur Operation eine kombinierte RT durchzuführen. Perkutane Radiotherapie im Stadium I vermindert sehr konsistent Lokalrezidive, hat aber ebenso konsistent keinen Einfluss auf das Überleben.
In der palliativen Situation ist eine RT unter üblichen Gesichtspunkten (Schmerztherapie, lokale Tumorkontrolle) indiziert.

Chemotherapie

Die Indikation für eine adjuvante Chemotherapie kann ab Stadium IC G2/G3 bis zum Stadium IVA gestellt werden. Von den vielen getesteten Substanzen werden derzeit vorwiegend Carboplatin kombiniert mit Paclitaxel oder Doxorubicin in Kombination mit Cisplatin eingesetzt. Diese Chemotherapien können für die Patientinnen einen Vorteil im rezidivfreien und Gesamtüberleben erzielen [12]. Die noch laufende PORTEC-3-Studie wird zeigen, ob eine kombinierte Radiochemotherapie für Patientinnen der Hochrisikogruppe von weiterem Vorteil ist.

Tabelle 4. Stadiengerechte operative Therapie.

Stadium	Operation
pT1a, G1	HE +/+
pT1a, G2	HE +/+, pelvine Lymphonodektomie (+/–)
pT1a, pT1b, G1–G3, pT2a	HE +/+, pelvine und paraaortale Lymphonodektomie
pT2b	Erweitere radikale HE +/+, pelvine und paraaortale Lymphonodektomie
pT3a	Totale HE +/+, pelvine und paraaortale Lymphonodektomie, Omentektomie, Debulking
pT3b (vaginaler Befall)	Bei gutem AZ und Operabilität: Totale HE +/+, partielle/komplette Kolpektomie, pelvine und paraaortale Lymphonodektomie, Omentektomie, Debulking
pT3b (übrige Ausbreitung)	HE +/+, ggfs. Lymphonodektomie
pN1 (= FIGO IIIC)	Totale HE +/+, pelvine und paraaortale Lymphonodektomie
pT4 (= FIGO IVA)	Bei isoliertem Blasen- oder Rektumbefall ggfs. vordere/hintere Exenteration, beidseitige Adnexektomie, pelvine und paraaortale Lymphonodektomie
M1 (= FIGO IVB)	Individualentscheid am Tumorboard, bei lokaler Operabilität HE und intraabdominales Debulking zur Verbesserung der Effizienz der systemischen und strahlentherapeutischen palliativen Massnahmen

HE = Hysterektomie; +/+ = Adnexektomie beidseits.

Tabelle 5. Tumornachsorge beim endometroiden Adenokarzinom Corpus uteri (Typ I).

Monate nach Abschluss der Therapie	3	6	9	12	15	18	21	24	30	36	42	48	54	60
Gynäkologische und internistische Untersuchung + Zytologie Vagina	×	×	×	×	×	×	×	×	×	×	×	×	×	×
Transvaginale Sonographie	×	×	×	×		×		×	×	×	×	×		×
Ultraschall Oberbauch (Leber/Niere)	×		×		×		×							
Röntgen Thorax	×		×		×		×							

Dieselben Substanzen sind wirksam bei der palliativen Behandlung von Patientinnen mit irresektablen, rezidivierten und metastasierten Endometriumkarzinomen nach Versagen von Hormontherapien.

Hormontherapie

Eine Indikation für eine adjuvante Hormontherapie besteht derzeit nicht. In der Palliativsituation kann bei gut differenzierten, Progesteron- oder Östrogen-Rezeptor-positiven Endometriumkarzinomen ein Gestagen (z.B. Medroxyprogesteronacetat 250 mg p.o. täglich) eingesetzt werden. Die Ansprechrate ist mit 35% nicht zufriedenstellend, aber angesichts des günstigen Nebenwirkungsprofils ist es einen Therapieversuch wert. Tamoxifen ist weniger wirksam.

Therapieentscheide in speziellen Situationen

Erkrankt eine junge Frau mit noch nicht abgeschlossener Familienplanung an einem Endometriumkarzinom (2–4% der erkrankten Frauen sind unter 45 Jahre alt), kann der Entscheid für die Therapie schwierig sein. Nach Ausschluss von laparoskopisch sichtbaren Ovarialmetastasen und einer Myometriuminfiltration mittels MRI kann bei gut differenziertem (G1) endometrioidem Adenokarzinom im klinischen Stadium T1a eine konservative Therapie diskutiert werden, wenn die Patientin über Progressionsrisiko des Tumors unter Gestagentherapie und hoher Rezidivwahrscheinlichkeit (bis 25% beschrieben) aufgeklärt ist. Nach einer kontinuierlichen Gestagentherapie, mit z.B. Medroxyprogesteronacetat 250 mg/d über mindestens 3 Monate, sollte die Patientin mit Ultraschall, Hysteroskopie und Endometriumbiopsie in 3-monatigen Abständen kontrolliert werden. Nach abgeschlossener Familienplanung ist die definitive operative Sanierung entsprechend des Tumorstadiums durchzuführen [13]. Es sollte bei jungen Patientinnen mit Endometriumkarzinom nicht vergessen werden, aufgrund des hohen Risikos eines HNPCC-Syndroms eine Kolonoskopie durchzuführen.

Nachsorge

Auch wenn in grossen Studien bisher nicht belegt werden konnte, dass Routine-Nachuntersuchungen einen Überlebensvorteil für die Patientin bringen, ist der positive psychologische Effekt einer regelmässigen Nachsorge auch nach Abschluss der definitiven Therapie nicht zu unterschätzen [14].
Für das Endometriumkarzinom kennt man 5-Jahres-Überlebensraten im Stadium I und II von 91% (IA) bis 71% (IIB) und selbst im Stadium IIIC noch über 50%. Die Nachsorge sollte das lokale Rezidiv früh entdecken können, aber auch in Zeiten von Spardruck und Rationalisierung kosteneffektiv und ubiquitär anbietbar sein. Deshalb werden beim Typ I gynäkologische Kontrollen inklusive Kolposkopie und Zytologie analog Tabelle 5 empfohlen. Für den Typ II sollten Nachkontrollen analog dem Ovarialkarzinom durchgeführt werden. Tumormarkerkontrollen und andere bildgebende Verfahren bringen keinen therapeutischen Vorteil [14].

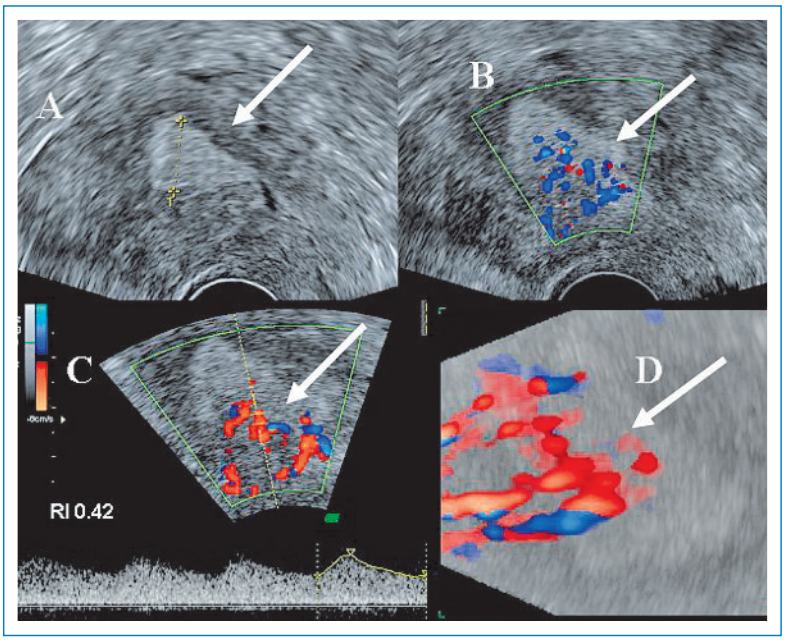

Abbildung 1

A Transvaginal-sonographisches Bild: klein-atropher Uterus mit echogenem, aufgebautem Endometrium (14 mm, Pfeilmarkierung), histologisch Endometriumkarzinom.

B Gleiche Patientin: farbcodierte Sonographie: periendomyometrale Gefässe, welche atypischerweise bis in das Cavum (Endometrium) verfolgbar sind (Pfeilmarkierung).

C Gleiche Patientin: Farbdoppler-Sonographie: tiefe Geschwindigkeitsindices als möglicher Hinweis für eine Neoangiogenese (Pfeilmarkierung).

D Gleiche Patientin: 3D-Sonographie (glassbody rendering): 3D-Angioarchitektur der pathologischen periendomyometralen Gefässe (Pfeilmarkierung).

(Mit freundlicher Genehmigung von PD Dr. Luigi Raio, Chefarztstellvertreter Geburtshilfe, Klinik und Polikliniken für Frauenheilkunde, Inselspital, Bern.)

Rezidivsituation

Etwa 25% der Patientinnen mit Endometriumkarzinom erleiden ein Rezidiv. Mehr als 70% treten symptomatisch in den ersten drei Jahren nach Diagnosestellung auf, 80% der Vaginalstumpfrezidive sogar in den ersten zwei Jahren. Je nach erfolgter Primärtherapie stehen verschiedene therapeutische Optionen zur Verfügung. Eingeschränkt wird die Auswahl oft durch den physischen Zustand der Patientin. Häufig ist die operative Intervention nicht durch den Tumor, sondern durch multiple Nebendiagnosen erschwert oder kontraindiziert.

Die Lokalisation des Rezidivs bestimmt die Überlebensrate. Untersucht wurden diese unter anderem in der PORTEC-Studie. Es konnte gezeigt werden, dass die 3-Jahres-Überlebensrate bei nicht-zentralem lokalen Rezidiv nur bei 8% liegt, 14% bei Fernrezidiven. Dies ist signifikant weniger als bei isoliertem zentralen Vaginalstumpfrezidiv (73% 3-Jahres-Überlebensrate). Die maximale Tumorreduktion in der Rezidivsituation bringt einen deutlichen Überlebensvorteil (Überlebensrate nach 40 Monaten 54% vs. 0% bei Tumorrest / nichtchirurgischer Therapie [15]).

Eine Operation mit anschliessender Radiotherapie kann vereinzelt Patientinnen mit lokalen Rezidiven heilen. Bei inoperabler Situation ist die primäre Bestrahlung die Therapie der Wahl.

Ausblick

Neue Erkenntnisse zur präoperativen Diagnostik scheinen sich mit dem 3D-Ultraschall und der Farbdoppler-Sonographie (Abb. 1) zu ergeben. Die Erfahrungen damit aber sind noch sehr limitiert, erste Publikationen aber zeigen eine hohe Sensitivität bei akzeptabler Spezifität und einem sehr hohen negativen prädiktiven Wert [16].

In der Therapie werden die Daten der PORTEC-3-Studie weitere Erkenntnisse über die Vorteile einer kombinierten Radiochemotherapie bringen. Des Weiteren werden Resultate aus Phase-II-Studien erwartet, welche die Mono- oder Kombinationstherapie mit mTOR-Inhibitoren (Rapamycin, Temsirolimus, Everolimus) untersuchen. Ebenso werden derzeit in Studien die schon bekannten zielgerichteten Therapeutika («targeted therapies»: u.a. Tyrosinkinaseinhibitoren, antiangiogene Substanzen und Substanzen, welche am Her2-Rezeptor ansetzen) untersucht. Die Herausforderung wird sein, diejenigen Patientinnen zu identifizieren, welche von einer solchen Therapie profitieren können.

Korrespondenz:
Dr. Silke Johann
Frauenklinik, Inselspital Bern
Effingerstrasse 102
CH-3010 Bern
silke.johann@bluewin.ch

Empfohlene Literatur

– Mariani A, Dowdy SC, Cliby WA, Gostout BS, Jones MB, Wilson TO, et al. Prospective assessment of lymphatic dissemination in endometrial cancer: a paradigm shift in surgical staging. Gynecol Oncol. 2008; 109(1):11–8.
– Santi A, Kuhn A, Gyr T, Eberhard M, Johann S, Günthert AG, et al. Laparoscopy or laparotomy? A comparison of 240 patients with early-stage endometrial cancer Surgical endoscopy, epub ahead of print.
– The writing committee on behalf of the ASTEC study group Efficacy of systematic pelvic lymphadenectomy in endometrial cancer (MRC ASTEC trial): a randomised study. Lancet. 2009;(379):125–36.

Die vollständige nummerierte Literaturliste finden Sie unter www.medicalforum.ch.

Das Endometriumkarzinom: Diagnostik, Therapie und Nachsorge / Carcinome de l'endomètre: diagnostic, traitement et suivi

Weiterführende Literatur (Online-Version) / Références complémentaires (online version)

1 Meyer LA, Broaddus RR, Lu KH. Endometrial Cancer and Lynch Syndrome: Clinical and Pathologic Considerations CCJ 2009;16:14–22.

2 Mariani A, Dowdy SC, Cliby WA, Gostout BS, Jones MB, Wilson TO, et al. Prospective assessment of lymphatic dissemination in endometrial cancer: a paradigm shift in surgical staging. Gynecol Oncol. 2008;109(1):11–8.

3 Machado F, Moreno J, Carazo M, León J, Fiol G, Serna R. Accuracy of endometrial biopsy with the Cornier pipelle for diagnosis of endometrial cancer and atypical hyperplasia. Eur J Gynaecol Oncol. 2003;24(3-4):279–81.

4 Bansal N, Herzog TJ, Brunner-Brown A, Wethington SL, Cohen CJ, Burke WM, et al. The utility and cost effectiveness of preoperative computed tomography for patients with uterine malignancies. Gynecologic Oncology. 2008;111:208–12.

5 Santi A, Kuhn A, Gyr T, Eberhard M, Johann S, Günthert AG, et al. Laparoscopy or laparotomy? A comparison of 240 patients with early-stage endometrial cancer Surgical endoscopy, epub ahead of print.

6 Attard Montalto S, Coutts M, Devaja O, Summers J, Jyothirmayi R, Papadopoulos A. Accuracy of frozen section diagnosis at surgery in pre- malignant and malignant lesions of the endometrium Eur J Gynaecol Oncol. 2008;29(5):435–40.

7 The writing committee on behalf of the ASTEC study group Efficacy of systematic pelvic lymphadenectomy in endometrial cancer (MRC ASTEC trial): a randomised study. Lancet. 2009;379:125–36.

8 Benedetti Pancini P, Basile S, Maneschi F, Lissoni AA, Signorelli M, Scambia G, et al. Systematic Pelvic Lymphadenectomy vs No Lymphadenectomy in Early-Stage Endometrial Carcinoma: Randomized Clinical Trial. JNCI 2008;23:1707–16.

9 Creutzberg CL, van Putten WLJ, Koper PCM, Lybeert MLM, Jobsen JJ, Warlam-Rodenhuis CC, et al. for the PORTEC study group. Surgery and postoperative radiotherapy versus surgery alone for patients with stage-1 endometrial carcinoma: multicentre randomized trial. Lancet. 2000;355:1404–11.

10 Johnson N, Cornes P. Survival and recurrent disease after postoperative radiotherapy for early endometrial cancer: systematic review and metaanalysis. BJOG. 2007;114:1313–20.

11 Keys HM, Roberts JA, Brunetto VL, Zaino RJ, Spirtos NM, Bloss JD, et al. A phase III trial of surgery with or without adjunctive external pelvic radiation therapy in intermediate risk endometrial adenocarcinoma: a Gynecologic Oncology Group study. Gynecol Oncol. 2004;92(3):744–51.

12 Randall ME, Filiaci VL, Muss H, Spirtos NM, Mannel RS, Fowler J, et al. Randomized Phase III Trial of Whole-Abdominal Irradiation Versus Doxorubicin and Cisplatin Chemotherapy in Advanced Endometrial Carcinoma: A Gynecologic Oncology Group Study. JCO 2006;24:36–44.

13 Chiva L, Lapuente F, González-Cortijo L, Carballo N, García JF, Rojo A, et al. Sparing fertility in young patients with endometrial cancer Gynecol Oncol epub ahead of print.

14 Johann S, Mueller MD. Tumornachsorge – wann, was, bei wem, durch wen? Korpuskarzinom / Zervixkarzinom, Therap Umschau. 2008;(65)6:341–6.

15 Bristow RE, Santillan A, Zahurak ML, Gardner GJ, Giuntoli RL, Armstrong DK. Salvage cytoreductive surgery for recurrent endometrial cancer Gynecol Oncol. 2006;103(1):281–7.

16 Yaman C, Habelsberger A, Tews G, The role of three-dimensional volume measurement in diagnosing endometrial cancer in patients with postmenopausal bleeding Gynecologic Oncology. 2008;110:390–5.

17 Creasman W. Revised FIGO staging for carcinoma of the endometrium. Int J Gynaecol Obstet. 2009;105(2):109. Epub 2009 Apr 3.