


Eine ulzerierte Beule am Handgelenk

Oder: Wo liegt Aleppo?

Katrin Baumann Conzett^a, Stephan Nobbe^a, Katrin Kerl^a, Rawa Derzi^b, Jürg Hafner^a

^a Dermatologische Klinik, Universitätsspital Zürich, ^b Dermatologische Praxis, Richterswil

Fallbericht

Ein 50-jähriger Patient hat seit mehreren Wochen dorsal über seinem rechten Handgelenk grössenprogredivente entzündliche Hautknoten festgestellt, die zuletzt schmerzlos ulzeriert sind (Abb. 1 ). Er vermutet einen Zusammenhang mit einer Südamerikareise vor vier Monaten, bei welcher er erinnerlich mehrere Male von Insekten gestochen wurde. Aufgrund von Anamnese und Klinik steht eine infektiöse Ursache im Vordergrund. In erster Linie kommt eine kutane Leishmaniose, ferner aber auch eine tiefe Mykose mit dem Spezialfall der Sporotrichose oder eine atypische Mykobakteriose in Betracht. Eine neoplastische Ursache, wie z.B. ein kutanes B-Zell-Lymphom oder Hautmetastasen eines soliden Organtumors können nicht ausgeschlossen werden. Diagnostisch wegweisend ist deshalb eine Hautbiopsie mit gleichzeitiger Gewebeasservation zur Mikrobiologie und Parasitologie.


Histologisch zeigt sich bereits im HE-Schnitt eine abschnittsweise nekrotisch veränderte Dermis mit einem gemischtzelligen, granulozytenreichen Entzündungsinfiltrat und fokal zahlreiche Makrophagen, welche

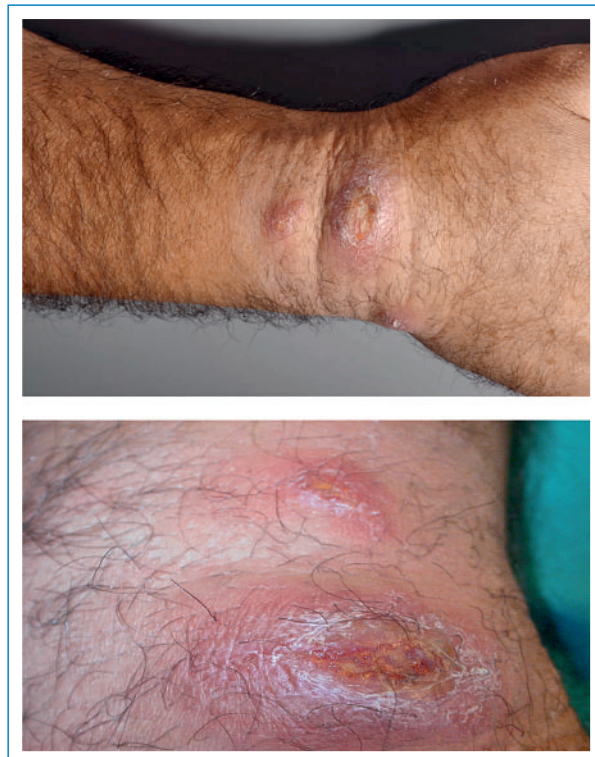


Abbildung 1

Handgelenk rechts dorsal vor der Therapie: ulzerierte schmerzlose Hautknoten.

intraazytoplasmatische basophile Körperchen aufweisen (Abb. 2 ). Dabei handelt es sich histologisch eindeutig um identifizierbare Leishmania-Bodies, was sich in der Giemsa-Färbung noch besser darstellen lässt. Die Gewebekultur und -PCR vom Institut für Parasitologie fallen als Bestätigungstest positiv aus und weisen Leishmania spp. – nicht weiter spezifizierbar – nach. Damit konnte die Diagnose einer kutanen Leishmaniasis bestätigt werden.

In Anlehnung an Studien über die erfolgreiche und sehr einfach anzuwendende topische Therapie der Orientbeule mit Paromomycinsulfat 15% in Vaseline [1–3] liessen wir diese Formulierung durch die Kantonsapothek des Kantons Zürich anfertigen und durch den Patienten zweimal pro Tag unter einem gewöhnlichen Wundschnellverband anwenden. Darunter kam es innerhalb von zwölf Wochen zu einer vollständigen und rezidivfreien Remission (zwölf Monate Nachbeobachtungszeit) (Abb. 3 ).

Kommentar

Die Leishmaniasis wird abhängig von Klinik und Erreger in die «Altwelt»-Leishmaniasis, die «Neuwelt»-Leishmaniasis (Mittel- und Südamerika, hier sind eine kutane und eine mukokutane Form zu unterscheiden) und die viszerale Leishmaniasis (Kala Azar) unterteilt. Die Leishmaniasispezies *L. major*, *L. tropica*, *L. aethiopica* und *L. infantum* verursachen die kutane Leishmaniose in der «Altwelt». In der «Neuwelt»-Leishmaniasis der Haut finden sich überwiegend die Erreger *L. mexicana* oder *L. brasiliensis* (kutane und mukokutane Form). Die viszerale Form ist insbesondere in der «Neuwelt» zu finden und meistens durch *L. donovani* bedingt (Tab. 1 ). Die historisch verwendeten geographischen Namen (Orient-, Aleppo-[Stadt in Syrien], Jericho-, Bagdadbeule) weisen auf die ursprüngliche Verbreitung der kutanen Leishmaniose vor allem im südöstlichen Mittelmeerraum und in Nordafrika hin. Die Inzidenz der kutanen «Altwelt»-Leishmaniose ist aber in den letzten Jahren in den gemässigten Breitengraden, insbesondere auch in Zentral- und Nordeuropa, aufgrund der zunehmenden Reisetätigkeit klar angestiegen [1].

Die Übertragung der Parasiten erfolgt durch die infizierte weibliche Sandfliege als Vektor (*Phlebotomus* sp. in der «Altwelt»). Die übertragenen Erreger vermehren sich intrazellulär in Makrophagen und anderen Abwehrzellen der Haut.

Aufgrund der noch wenig ausgeprägten Vertrautheit der Bevölkerung und der hier heimischen Ärzte mit dieser «neuen» Krankheit können Unsicherheiten bei der klinischen Diagnosestellung, -bestätigung und anzuwendenden Therapie entstehen. Dabei gilt es vor allem durch die rasche Anwendung einer wirksamen Therapie an ästhe-

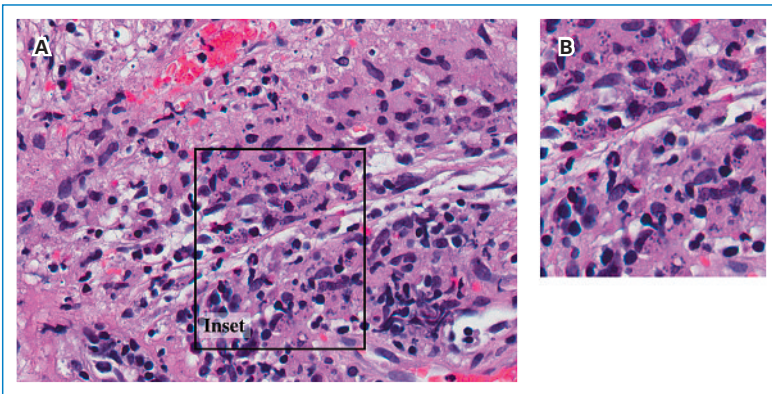


Abbildung 2
 Übersicht (A) und Nahaufnahme (Inset, B):
 In der nekrobiotisch veränderten Dermis findet sich ein gemischtzelliges Entzündungs-infiltrat (Makrophagen, Granulozyten, Lymphozyten, Plasmazellen), wobei dem geschulten Auge die grossen, mit den auffälligen bipolaren Leishmania-Körperchen gefüllten Makrophagen sogleich auffallen.

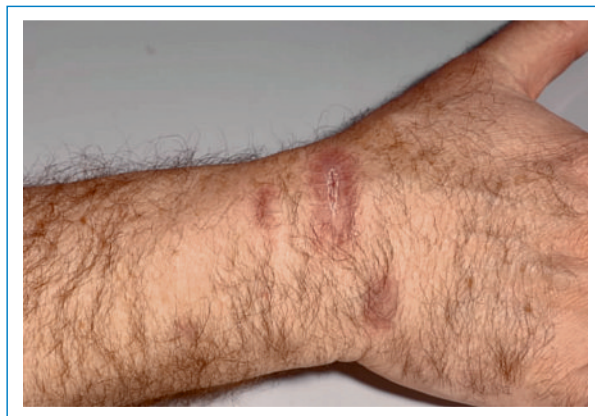

Abbildung 3
 Handgelenk rechts dorsal: Abheilung nach Therapie mit Paromomycinsalbe.

tisch exponierten Körperstellen, namentlich im Gesicht, die Entstehung von auffälligen Narben rechtzeitig zu verhindern. Die Klinik der kutanen Leishmaniasis ist relativ variabel, aber sie beginnt gewöhnlich mit einem indolenten, hellroten Hautknoten, der langsam wächst, seine Farbe zu einem dunkleren Rot wechselt und zentral ulzerieren kann. Die Tendenz zur Spontanremission ist hoch, allerdings sehr oft mit Bildung einer Narbe. Die Diagnose wird durch eine Gewebebiopsie für Histologie, Gewebekultur und -PCR gesichert, bevor eine spezifische Therapie begonnen wird. Eine Kombination von Histologie und Kultur hat eine Sensitivität von >85% und erlaubt die Identifikation des Erregers [4]. Die höchste diagnostische Sensitivität erreicht jedoch die PCR von

asserviertem Gewebe mit 89 bis 100% [5]. Trotz dieser zusätzlichen Methoden kann der Parasit in 10–20% – wie in unserem Fallbeispiel – nicht mit Sicherheit identifiziert werden [3]. Die Serologie ist bei der kutanen Leishmaniose in der Regel negativ und deshalb für die Diagnostik von geringer Bedeutung [5].

Zur Behandlung der kutanen Leishmaniose stehen mehrere Optionen zur Verfügung, von welchen jede ihre potenziellen Nebenwirkungen hat und mit welchen die meisten hier heimischen Ärzte wenig eigene Erfahrung haben. Die Kryotherapie ist wirksam, kann aber eine bleibende kreisförmige Depigmentierung oder oberflächliche Vernarbung der Haut hinterlassen. Systemisches Ketoconazol, fünfwertige Antimon-Präparate (Glucantime™; Pentostam™) intraläsional oder systemisch und für besonders ausgedehnte Fälle Miltefosin sind die gut dokumentierten und in unseren Breitengraden etablierten Therapieformen für die kutane Leishmaniose mit Heilungsraten von 80 bis 94% [1]. In der neueren Literatur wird jedoch zunehmend über den Einsatz einer wesentlich einfacher anzuwendenden Therapie berichtet, der Paromomycinsalbe [1–3]. Es handelt sich dabei um eine Formulierung mit Paromomycinsulfat 15%, einem Antibiotikum aus der Gruppe der Aminoglykoside, in Vaseline, die in der Schweiz derzeit als Magistralrezeptur angefertigt werden muss, aber z.B. in Israel als konfektioniertes Medikament im freien Handel «over-the-counter» verkauft wird. Viele klinische Berichte weisen darauf hin, dass eine topische Paromomycintherapie eine sichere, kaum toxische Therapie darstellt, welche sich auch zur Behandlung von Kindern und Schwangeren eignet [3]. Die klinische Anwendung erfolgt 2–(4)-mal täglich semioklusiv unter einem Pflaster und sollte bis vier Wochen über die klinische Abheilung hinaus angewandt werden. Komplette klinische Remissionen werden bei der durch *L. major* verursachten Orientbeule bei erwachsenen Patienten in 76 bis 85% beobachtet. Durch den Zusatz von Methylbenzethoniumchlorid 12% oder Benzethoniumchlorid 15% zur Magistralrezeptur kann die Medikamentenpenetration zusätzlich gefördert werden [1, 2]. Alternativ kann aber auch z.B. eine Salbe mit 10% Harnstoffgehalt als Salbengrundlage für die Paromomycin-Magistralrezeptur verwendet werden.

Korrespondenz:

Prof. Jürg Hafner
 Dermatologische Klinik
 Universitätsspital
 CH-8091 Zürich
juerg.hafner@usz.ch

Literatur

- Blum J, Desjeux P, Schwartz E, Beck B, Hatz C. Treatment of cutaneous leishmaniasis among travellers. *J Antimicrob Chemother.* 2004;53(2): 158–66.
- Kim DH, Chung HJ, Bleys J, Ghohostani RF. Is Paromomycin an Effective and Safe Treatment against Cutaneous Leishmaniasis? A Meta-Analysis of 14 Randomized Controlled Trials. *PLoS Negl Trop Dis.* 2009;3(2):e381.
- Valesky EM, Thaci D, Meissner M, Beier C, Wolter M, Schofer H, et al. Cutaneous leishmaniasis: clinical report of two cases and review of the recent literature. *J Dtsch Dermatol Ges.* 2007;5(9):770–2.
- Murray HW, Berman JD, Davies CR, Saravia NG. Advances in leishmaniasis. *Lancet.* 2005;366(9496):1561–77.
- Blum J, Hatz C. Tropen- und Reisemedizin: Leishmaniose – Neues zu einer alten Krankheit. *Schweiz Med Forum.* 2006;6:36–7.

Tabelle 1. Erregerspezies nach Klinik und geographischer Verteilung.

Erkrankungsform	Alte Welt	Neue Welt
Kutane Leishmaniose	<i>L. major</i>	<i>L. brasiliensis</i>
	<i>L. tropica</i>	<i>L. mexicana</i>
	<i>L. infantum</i>	
	<i>L. aethiops</i>	
Mukokutane Leishmaniose		<i>L. brasiliensis</i>
Viszerale Leishmaniose (Kala Azar)		<i>L. donovani</i>