Tuberkulose, Sarkoidose und ANCA-Vaskulitis?

Urs Odermatt, Andreas Fischer
Nephrologie, Luzerner Kantonsspital Luzern

Fallbeschreibung

Ein 44-jähriger Patient wurde wegen ambulant erworbener Pneumonie mit Cefpodixim therapiert. Trotz der antibiotischen Therapie verschlechterte sich der Allgemeinzustand weiter, zusätzlich traten Schüttelfrost und Hämoptoe auf. Bei Spitaleintritt war der Patient febril bis 40 °C. Ausser einer verkrusteten Fieberblase am Mundwinkel rechts bestanden keine weiteren Hautveränderungen. Pulmonal fanden wir feuchte, feinblasige Rasselgeräusche basal beidseits. Auffallend war die Tachypnoe von 22 Atemzügen pro Minute. Neben der aktuellen antibiotischen Therapie mit Cefpodixim (Cephalosporin 3. Generation) nahm er seit Jahren 5 mg Prednisolon täglich ein.

Im konventionellen Thorax-Röntgenbild und in der Computertomographie zeigten sich disseminierte interstitielle Infiltrate in allen Lungenlappen und Milchglasopazitäten basal beidseits (Abb. 1 und 2). Das CRP war mit 169 mg/l erhöht, ebenso lag eine eingeschränkte Nierenfunktion mit einem Serumkreatinin von 139 µmol/l vor. Das Urinsediment zeigte dysmorphe Erythrozyten, und der Protein-Kreatinin-Quotient betrug 75 mg/mmol. Die perinukleären antineutrophilen zytoplasmatischen Antikörper (p-ANCA) waren positiv; im ELISA betrug der Anti-MPO-Titer 151 U/ml. Die Blutkulturen waren wiederholt negativ (nach Stopp der antibiotischen Therapie).

In 2 von 4 Proben (Sputum und bronchioalveoläre Lavage) konnten *Mycobacterium tuberculosis* in der Kultur nachgewiesen werden. Das Direktpräparat unter dem Mikroskop zeigte keine säurefesten Stäbchen.

Bronchoskopisch waren frische Blutschmieren im Unterlappen links und Mittellappen sichtbar. Die Schleimhaut war diffus gerötet. Alle Ostien waren gut einsehbar und frei von pathologischen Befunden. Die Nasengänge waren beidseits unauffällig. Es wurde eine perkutane Nierenbiopsie durchgeführt. Die Histologie zeigte eine extrakapillär proliferative Glomerulonephritis mit teilweise frischen, segmentalen Schlingennekrosen und Fibrinpräzipitation in den Kapselraum (Abb. 3).

Es wurde eine immunsuppressive Therapie mit Cyclophosphamid und Prednisolon eingeleitet. Darunter waren die pulmonalen Beschwerden rückläufig. Ebenfalls waren im konventionellen Thorax-Röntgenbild nach 3 Wochen keine Infiltrate mehr nachweisbar (Abb. 4). Nach 12 Wochen konnte eine Vollremission dokumentiert werden (das Serumkreatinin verbesserte sich auf 87 µmol/l, der Protein-Kreatinin-Quotient betrug noch 18 mg/mmol), und die immunsuppressive Therapie wurde auf Azathioprin und Prednison umgestellt [1].

Da in 2 von 4 Kulturen *M. tuberculosis* nachgewiesen wurden, leitete man gleichzeitig mit der Immunsuppression eine tuberkulostatische Therapie mit Rifampicin, Isoniazid, Pyrazinamid und initial Myambutol ein. Myambutol konnte bei fehlender Resistenz wieder gestoppt werden.

In der persönlichen Anamnese ergaben sich einige interessante Aspekte: 1987 wurde ein Parotistumor exzidiert. Die Histologie zeigte eine epitheloidzellige Parotitis. Im Blutbild bestand eine Eosinophilie, die Milz war leichtgradig vergrössert. Zusätzlich litt der Patient an Xerostomie. Unter einer oralen Glukokortikoid-Therapie waren die Beschwerden regredient. 1988 entwickelte sich eine Anstrengungsdyspnoe mit Husten. In der Bronchoskopie war leicht vermehrtes mukoides Sekret nachweisbar. Eine transbronchiale Biopsie zeigte verbreiterte Alveolarsepten durch Infiltration mit lymphoiden Zellen in den paravaskulären und peribronchialen Raum, wenige Histiozyten, vereinzelt Plasmazellen sowie eosinophile Granulozyten. Ein damals durchgeführter Mantoux-Test war positiv ausgefallen. Auf der Haut wurde ein Erythema nodosum (histologisch gesichert) diagnostiziert. Die pulmonale Vitalkapazität war leicht vermindert, der CO-Transfer normal. Das konventionelle Thorax-Röntgenbild war unauffällig. Die damalige Beurteilung lautete: V.a. M. Boeck Stadium II mit der Differentialdiagnose eines Sjögren-Syndroms mit interstitieller Pneumopathie. Es wurde erneut eine Glukokortikoid-Therapie mit gutem klinischen Ansprechen eingeleitet. Nach einem Jahr lag ein deutlicher cushingoider Habitus mit Striae rubrae, Akne und Gewichtszunahme von 16 kg vor.

Der Patient arbeitete in einer Futtermühle, später in einem Chemiebetrieb mit vorwiegend anorganischen Stoffen. Seit 1989 ist er Monteur in einem Betrieb auf Umwelttechnik (Nährlösungen, Dünger).

Diskussion

Antineutrophile zytoplasmatische Antikörper (ANCA) wurden erstmals 1982 durch Davies et al. bei Patienten mit nekrotisierender Glomerulonephritis beschrieben. 1985 entdeckte van de Woude et al., dass c-ANCA mit der Wegener-Granulomatose assoziiert sind. In den letzten Jahren konnten mehrere Antigene beschrieben werden: Proteinase 3 (PR 3), Myeloperoxodase (MPO), Cathepsin G, Elastase, Lysozym, Bakterizides, Permeabilität-steigerndes Protein (BPI), hLAMP 2 [2]. Die Beschreibung der Antigene ist ein wichtiger Punkt zur weiteren Klärung der Pathogenese, jedoch sind die

Die Autoren erklären, dass sie keine Interessenkonflikte im Zusammenhang mit diesem Beitrag haben.

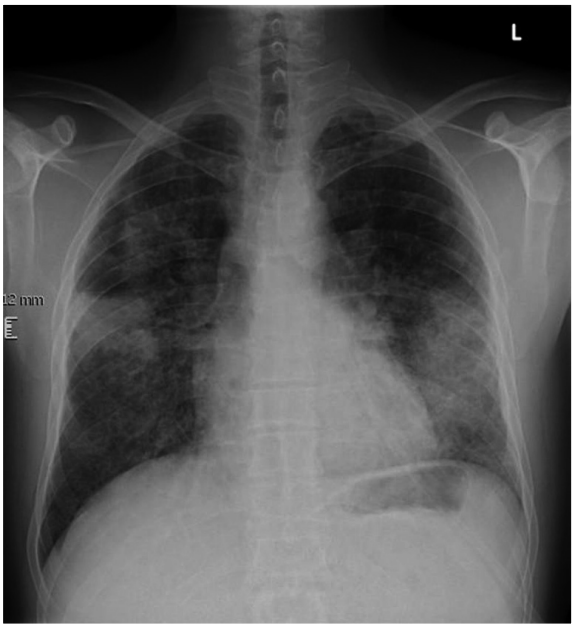

Abbildung 1
Thoraxbild p.a: vor allem interstitielle, z.T. azinäre Infiltrate beidseits.

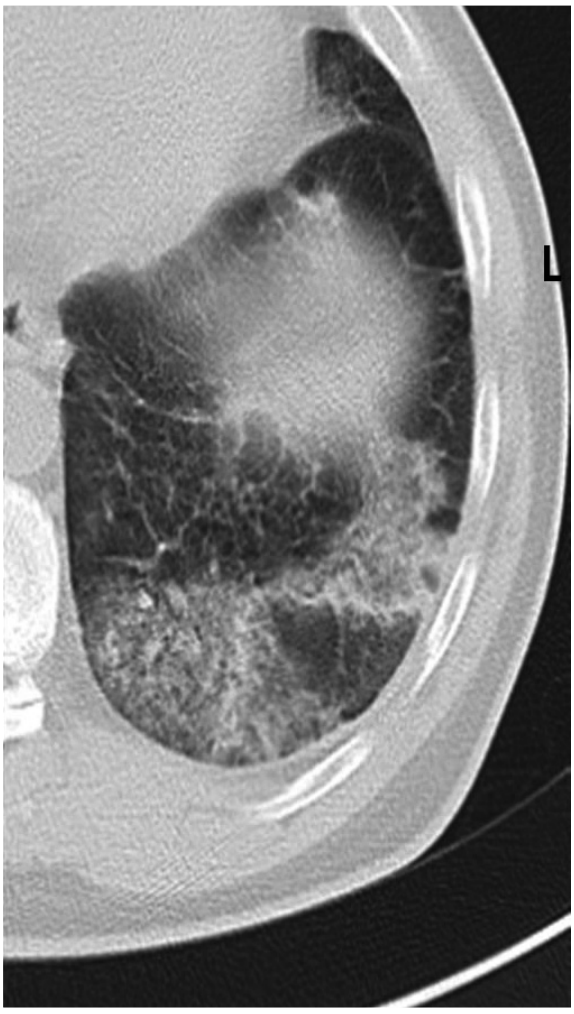

Abbildung 2
Thorax-CT nativ: disseminierte interstitielle Infiltrate in allen Lungenlappen. Milchglasopazitäten beidseits basal.

Antigene weiterhin nicht pathognomonisch und müssen im Gesamtkontext interpretiert werden. Die Wegener-Granulomatose ist typischerweise mit c-ANCA assoziiert. In der Frühphase einer Wegener-Granulomatose sind p-ANCA sehr selten (<5%). In der Spätphase lassen sich p-ANCA aber in bis zu 30% der Fälle nachweisen. ANCA sind in der Immunfluoreszenz in bis zu 30% bei *M.-tuberculosis*-Infektionen nachweisbar [3]. Von denen ist der ELISA auf PR3 oder MPO in bis zu 40% der Fälle positiv [4]. Die extrakapillär proliferative Glomerulonephritis ist ein typischer Befund für eine ANCA-Vaskulitis und kann nicht auf eine M.-tuberculosis-Infektion zurückgeführt werden.

Unklar bleibt die Diagnose der Sarkoidose vor 22 Jahren. Die Wahrscheinlichkeit, dass beim gleichen Patienten eine Sarkoidose und eine ANCA-Vaskulitis auftreten, ist sehr klein. Die Prävalenz einer Sarkoidose ist abhängig vom ethnologischen Hintergrund: In Nordeuropa liegt sie bei 5–40/100 000, in Japan lediglich bei 1–3/100 000. Die Prävalenz einer ANCA-Vaskulitis (Wegener- und Mikroskopische Polyarteriitis) beträgt ca. 10/100 000. Somit beträgt die theoretische Wahrscheinlichkeit, an beiden Krankheiten zu leiden (unter der Annahme, dass es sich um zwei unabhängige Krankheiten handelt), ca. 2:100 000 000. Bisher wurden auch keine Fallberichte einer gesicherten Ko-Inzidenz einer Sarkoidose mit einer ANCA-positiven Vaskulitis publiziert.

Könnte es sich 1987 bereits um eine ANCA-assoziierte Vaskulitis oder eine Tuberkulose gehandelt haben? Die ANCA konnten zum damaligen Zeitpunkt in der Klinik nicht routinemässig bestimmt werden. Eine unspezifische Parotitis wurde vereinzelt bei Morbus Wegener beschrieben. Andere Elemente der damaligen Präsentation (interstitielle Pneumopathie ohne Lungenhämorrhagien und Erythema nodosum) gehören nicht zum Spektrum der Manifestationen einer ANCA-Vaskulitis. Gegen eine spontan heilende Tuberkulose spricht der Verlauf: Unter der durchgeführten Immunsuppression mit Prednison, passager kombiniert mit Azathioprim, hätte man eine Exazerbation der Tuberkulose erwartet.

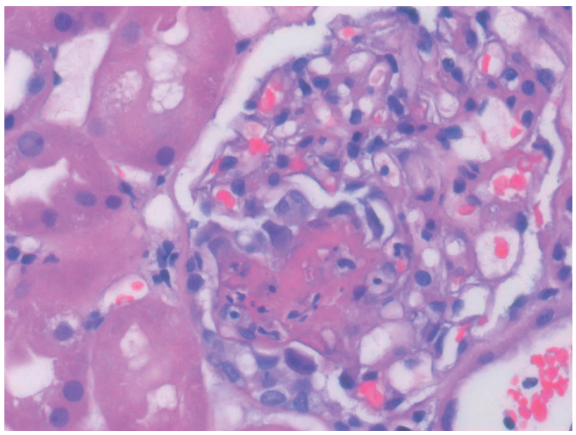

Abbildung 3
Nierenbiopsie. Ein Glomerulum mit zellulärem Halbmond und segmentaler Schlingennekrose.

Konklusion

Zusammenfassend leidet der Patient an einer p-ANCA-assoziierten Vaskulitis mit pulmo-renalem Syndrom sowie an einer pulmonalen Tuberkulose. Die Bedeutung der früher diagnostizierten Sarkoidose ist unklar. Ob es sich um eine Frühmanifestation der ANCA-assoziierten Vaskulitis, eine selbstlimitierende Tuberkulose oder effektiv um eine Sarkoidose handelte, kann retrospektiv nicht abschliessend beurteilt werden.

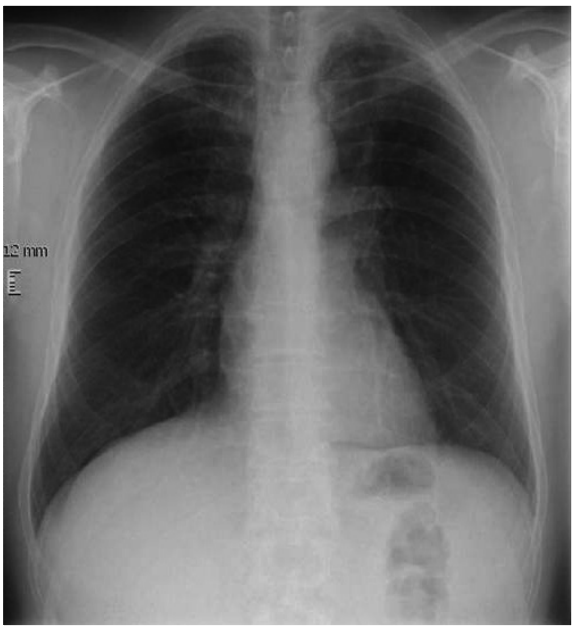

Abbildung 4
Thorax p.a. nach 3 Wochen Therapie.

Danksagung
Wir danken Herrn Dr. med. Walter Arnold, Institut für Pathologie, Kantonsspital Luzern, für die freundliche Bereitstellung der Mikroskopaufnahme sowie den Mitarbeitern des Instituts für Radiologie, Kantonsspital Luzern, für die freundliche Bereitstellung der Röntgenaufnahmen.

Korrespondenz:
Dr. med. Urs Odermatt
Luzerner Kantonsspital
CH-6000 Luzern 16
urs.odermatt@ksl.ch

Literatur

1 Jayne D, et el. A randomized trial of maintenance therapy for vasculitis associated with antineutrophil cytoplasmic autoantibodies. N Engl J Med. 2003;349(1):36–44.
2 Salama AD, Pusey CD. Shining a LAMP on pauci-immune focal segmental glomerulonephritis. Kidney Int. 2009;76(1):15–7.
3 Pradhan VD, Badakere SS, Ghosh K, Pawar AR. Spectrum of antineutrophil cytoplasmic antibodies in patients with pulmonary tuberculosis overlaps with that of Wegener's granulomatosis. Indian J Med Sci. 2004;58(7):283–8.
4 Flores-Suarez LF, Simon JA, Reyes PA, Soto ME, Castanon C, Navarro P. Prevalence of antineutrophil cytoplasmic autoantibodies in patients with tuberculosis. Rheumatology. (Oxford). 2003;42(2):223–9.