

# Wenn die Blickdiagnose ablenkt

Habib Kherbèche, Maurus Pfister

Fachbereich Innere Medizin, Spital Rorschach, Departement Innere Medizin, Kantonsspital, St. Gallen

## Fallbeschreibung

Zuweisung durch den Hausarzt eines 75-jährigen Mannes mit Status febrilis bis 39 °C und Verdacht auf eine Pneumonie im Bereich des rechten Lungenflügels. Seit zwei Tagen verweigerte der Patient jegliche Nahrungsaufnahme und trank nur schluckweise, wobei jeweils Husten und Würgen auftrat. Beim Patienten ist seit 6 Jahren eine Demenz vom kortikalen Typ (DD: Morbus Alzheimer) mit vollständiger Aphasie und Harn-Inkontinenz bekannt.

Vitalparameter bei Eintritt: Temperatur 37,6 °C, Blutdruck 105/68 mm Hg, Puls 90/min, Atemfrequenz 28/min mit einer Sauerstoffsättigung von 85% (Raumluft). Der Patient war wach, ruhig, sprach nicht, führte keine Befehle aus und lächelte freundlich. Die Mund- und Racheninspektion war unauffällig ohne vermehrten Speichelfluss, kein Stridor. Auskultatorisch fanden sich pulmonal feuchte inspiratorische Rasselgeräusche rechts basal bei allseits belüfteten Lungenfeldern. Laborchemisch liessen sich eine normale Leukozytenzahl von 6,0 G/l (Norm: 4,0–10,0 G/l) mit 53,5% Stabkernigen (Norm <16%) sowie ein CRP von 206 mg/l (Norm <8 mg/l) nachweisen. Die arterielle Blutgasanalyse ergab unter Spontanatmung von Raumluft einen  $paO_2$  von 6,4 kPa (48 mm Hg) und einen  $paCO_2$  von 4,0 kPa (30 mm Hg).

Das vom Hausarzt angefertigte Thoraxröntgenbild (Abb. 1) zeigte eine normale Herzgrösse, eine Verschattung des rechten Recessus costodiaphragmaticus, vereinbar mit einem kleinen rechtsseitigen Pleuraerguss, sowie deutliche Transparenzminderungen in Projektion auf das anteriore Oberlappensegment rechts, das posterobasale Unterlappensegment rechts und das mediale Mittellappensegment, vereinbar mit einem pneumonischen Infiltrat. Bei anamnestisch möglicher Fremdkörperaspiration führten wir eine flexible Bronchoskopie durch. Dabei konnte das Bronchoskop nur bis oberhalb der Epiglottis vorgeschoben werden, welche gerötet und leicht ödematös verdickt erschien. Über dem Eingang zum Larynx, dem Zungengrund anliegend, zeigte sich eine schleimbelegte Raumforderung, welche den Blick auf die Glottis zu 50% versperrte. Mit der Magill-Zange gelang es, einen schleimbelegten harten Fremdkörper zu entfernen, welcher sich als eine 3 × 4 × 0,5 cm grosse scharfkantige Tonscherbe entpuppte (Abb. 2). Die weitere Bronchoskopie zeigte im Bereich der Stimmbänder kleine fibrinbelegte Druckulzera sowie das Bild einer Tracheobronchitis.

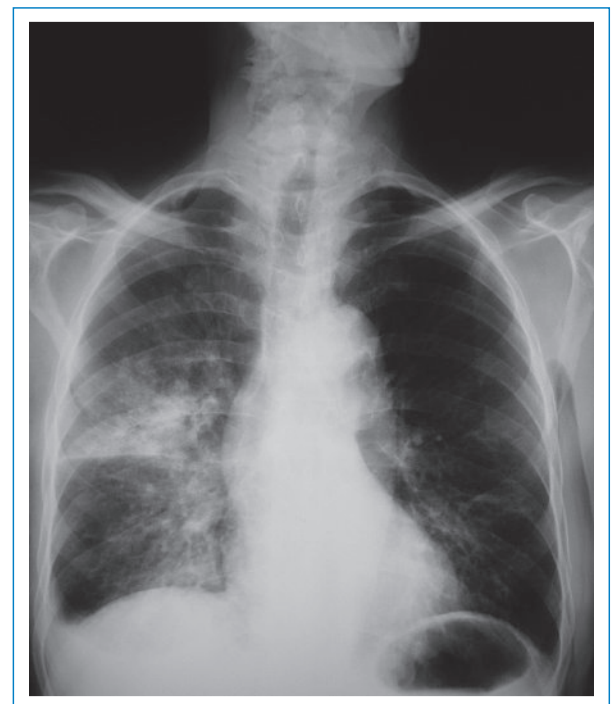
Unter Spontanatmung mit Sauerstoff via Nasensonde (4 l/min) stieg der  $paO_2$  von initial 6,4 kPa (48 mm Hg)

auf 8,1 kPa (61 mm Hg). Der Patient begann sofort wieder mit der Flüssigkeits- und Nahrungsaufnahme. Bei der Diagnose einer eitrigen Bronchitis mit Aspirationspneumonie rechts wurde eine antibiotische Therapie für 14 Tage mit Amoxicillin und Clavulansäure eingeleitet (initial 3 × 1,2 g/d i.v. mit Umstellung auf 2 × 1 g/d p.o. nach drei Tagen). Der Patient erhielt zusätzlich eine inhalative antiobstruktive Therapie, Mukolytika und Atemphysiotherapie. Sowohl klinisch, laborchemisch als auch radiologisch zeigte sich eine rasche Besserung des Zustandes.


## Diskussion

Bei der nochmaligen Durchsicht des Thoraxröntgenbildes fällt retrospektiv neben den bereits beschriebenen Befunden eine Raumforderung in Projektion auf den Larynx auf, welche klar dem gefundenen Fremdkörper entspricht (Abb. 3). Gibt man sich bei der Erstbeurteilung und Interpretation eines Röntgenbildes mit dem augenfälligen Hauptbefund zufrieden, läuft man Gefahr, weitere wesentliche Befunde zu übersehen.

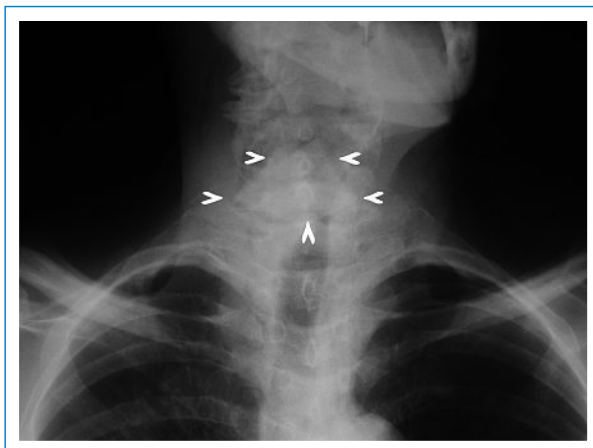
Die Fremdkörperaspiration ist eine relativ häufige Notfallsituation. Etwa 75% aller Patienten sind unter



**Abbildung 1**  
Thoraxröntgenbild (pa-Aufnahme, stehend).



**Abbildung 2**  
Entfernter Fremdkörper: 3 × 4 × 0,5 cm grosse Tonscherbe.



**Abbildung 3**  
Ausschnitt des Thoraxröntgenbildes bei Eintritt (siehe auch Abb. 1).  
Mit Pfeilen ist der Umriss des Fremdkörpers markiert.

15 Jahre alt, wobei die meisten jünger als drei sind [1]. Beim Erwachsenen kommt es hauptsächlich zu Fremdkörperaspirationen in Situationen, in denen die Schutzreflexe vermindert sind, beispielsweise bei Intoxikationen mit Alkohol oder Sedativa, demenziellen Entwicklungen oder primär neurologischen Erkrankungen [1]. Beim Erwachsenen gelangen Fremdkörper hauptsächlich ins rechte Bronchialsystem, da der linke

Hauptbronchus im spitzeren Winkel von der Trachea abzweigt, was bei Kindern nicht der Fall ist [1]. Organische Materialien lösen relativ rasch eine starke entzündliche Reaktion der Mukosa aus, können durch Wasseraufnahme zusätzlich quellen und so sekundär zu einer kompletten Atemwegsverlegung führen. Kleinere, anorganische Fremdkörper können in die peripheren Bronchien gelangen und längere Zeit asymptomatisch bleiben [1]. Eine Okklusion des Larynx zeigt in der Regel ein akutes Bild mit plötzlichem Würgen, Heiserkeit bis zu absoluter Aphonie und Zyanose [1], was zu Bewusstlosigkeit und Kreislaufstillstand führen kann. Wird dies akut beobachtet, kann die Durchführung des Heimlich-Manövers lebensrettend sein. Gelangt ein Fremdkörper in die Trachea, können ein Hustenanfall und ein inspiratorischer Stridor auftreten. Die häufigsten Symptome bei einer Okklusion der Bronchien sind Husten, Giemen («wheezing»), Dyspnoe, thorakale Schmerzen, Hämoptyse und ein abgeschwächtes Atemgeräusch [1, 2]. Bleibt ein Fremdkörper längere Zeit im Bronchialbaum liegen, kann es zu rezidivierenden Bronchitiden, Pneumonien und Bronchiektasen kommen [1]. Bis zu 24% der Patienten mit nachgewiesener Fremdkörperaspiration sind schliesslich völlig symptomfrei [2].

Diagnostische Hinweise für eine Aspiration können in der Inspektion (enoraler Fremdkörper, Hypersalivation, Zyanose) sowie der Messung der Vitalparameter gewonnen werden. Zur weiteren Standarduntersuchung gehört ein Thoraxröntgenbild, wenn möglich in zwei Ebenen, wobei eine seitliche Weichteilaufnahme der Halsregion zusätzlich hilfreich sein kann. Besteht der Verdacht auf eine Fremdkörperaspiration, ist eine diagnostische Endoskopie mit einem flexiblen Bronchoskop zwingend.

#### Korrespondenz:

Dr. M. Pfister  
Fachbereichsleiter Innere Medizin Rorschach  
Spital Rorschach  
Kantonsspital St. Gallen  
CH-9400 Rorschach  
[maurus.pfister@kssg.ch](mailto:maurus.pfister@kssg.ch)

#### Literatur

- 1 Dikensoy O, Usalan C, Filiz A. Foreign body aspiration: clinical utility of flexible bronchoscopy. *Postgrad Me J.* 2002;78:399–403.
- 2 Cydulka RK. Management of foreign bodies in the tracheobronchial tree in adults: a 10-year experience. *Ann Emerg Med.* 2002;39(1):101.