


Ein verdächtiges Rosenkranzgebete

Anis Naser, Valeria Heise, Maja Strasser

Neurorehabilitation, Rehasentrum Leukerbad

Die 57-jährige Patientin wurde wegen zunehmender Beinschwäche unklarer Ätiologie zur Rehabilitation überwiesen. Vor allem das Treppensteigen und das Aufstehen aus dem Liegen bereiteten ihr grosse Mühe. Sie war bereits in der Kindheit schwächer als andere Kinder und konnte beim Rosenkranzgebete ihre Hände nicht gestreckt aneinander halten (Abb. 1 ) . Klinisch fielen neben einer generalisierten, proximal betonten hypotonen Muskelschwäche die Fingerbeugerkontraktionen und eine diskrete Myotonie vor allem der Gesichtsmuskulatur auf (verlangsamtes Augenblinzeln). Ein Sohn sowie drei Neffen waren kurz nach der Geburt

an einer Ateminsuffizienz gestorben. Ihre Schwestern, die Mütter der verstorbenen Neffen, waren beschwerdefrei. Auf gezieltes Befragen bestätigte die Patientin, dass bereits eine Diagnostik wegen der früh verstorbenen Knaben stattgefunden hatte. Die Diagnose war eine X-chromosomale myotubuläre Myopathie.

Die myotubuläre Myopathie (auch: zentronukleäre Myopathie) [1] gehört zu den kongenitalen Myopathien mit Strukturanomalien. Die X-chromosomal-rezessive Form der myotubulären Myopathie ist die schwerste Verlaufsform. Betroffene Knaben zeigen bei der Geburt eine generalisierte Hypotonie der Muskulatur (*floppy infant*) und sterben meist in der frühen Kindheit. Die für den Gendefekt heterozygoten Mütter (Konduktorinnen) können asymptomatisch sein oder eine milde Myopathie aufweisen. Oft werden eine leichte Myotonie oder Fingerbeugekontraktionen beobachtet. Genlokus und Genprodukt sind bekannt (Xq28, Myotubularin). Autosomal-rezessive und autosomal-dominante Verlaufsformen unterscheiden sich betreffend Manifestationsalter, Schweregrad, klinischen Charakteristika und Prognose.

Korrespondenz:

Dr. med. Maja Strasser
FMH Neurologie
Leiterin Neurorehabilitation
Rehasentrum Leukerbad RZL
CH-3954 Leukerbad
m.strasser@rzl.ch

Literatur

1 OMIM (Online Mendelian Inheritance in Man) #310400 Myotubular myopathy 1; MTM1.

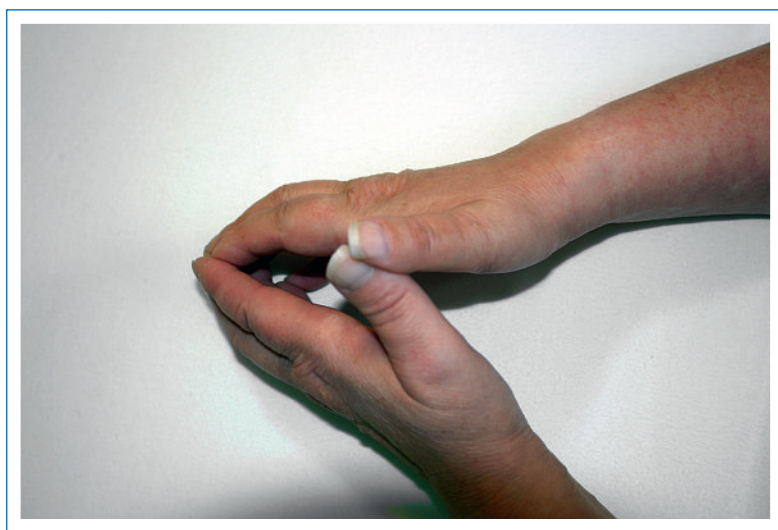


Abbildung 1

Die Handflächen können aufgrund von Beugekontraktionen der Finger nicht aneinander gelegt werden.