Anästhesie: Airway-Management bei schwierigen Atemwegen

Altes Problem, neue Lösungen?

Patrick Schoettker[a], Gabriele Casso[b], Tiziano Cassina[b,c]

[a] Service d'anesthésie, CHUV, Lausanne, [b] Servizio d'anestesia e cure intense, Cardiocentro, Lugano,
[c] Président de la Société Suisse d'Anesthésie et Réanimation

Laryngoskopie und Intubation gehören zum grundlegenden Rüstzeug jedes Anästhesisten im Operationssaal, auf der Intensivstation und in der Notfallmedizin. Misslungene Intubationen oder ungenügende Sauerstoffversorgung stellen immer noch eine wichtige Ursache von Morbidität und Mortalität bei der Anästhesie dar. Die Angaben in der Literatur zur Häufigkeit von Problemen bei der Intubation variieren; sie liegen um die 10%, mit etwa 0,13 bis 0,3% fehlgeschlagenen Intubationen. Wir möchten betonen, dass Morbidität und Mortalität Folge einer Hypoxie sind. Deshalb ist es entscheidend, dass eine genügende Sauerstoffversorgung ununterbrochen während des gesamten Eingriffs mit allen Mitteln aufrechterhalten wird. Wenn keine Intubation möglich ist, muss man sich auf die Beatmung durch die Maske konzentrieren, um dem Patienten genügend Sauerstoff zuzuführen. In einer Studie mit mehr als 50000 Patienten war bei 0,15% keine Beatmung mit der Maske möglich. Dank der Einführung internationaler Richtlinien zum Vorgehen bei schwierigen Atemwegen, zusammen mit einer besseren perioperativen Überwachung der Sauerstoffversorgung und der Atmung, hat sich die Versorgung der Patienten verbessert, Todesfälle und hypoxische Hirnschäden während der Anästhesie sind seltener geworden. Die Intubation der Luftröhre mit Hilfe einer direkten Laryngoskopie, erstmals von Alfred Kirstein 1895 beschrieben, ist auch heute noch die gängigste Art, die Luftwege frei zu halten; sie ist der «Gold Standard». Die Techniken zur Freihaltung der Atemwege haben sich jedoch in den letzten zwei Jahrzehnten stark weiterentwickelt, und es sind neue Instrumente eingeführt worden. Aus Fibroskopie und Endoskopie abgeleitete Techniken ermöglichen eine bessere Einsicht in die für eine erfolgreiche Intubation wichtigen anatomischen Bereiche.

Patrick Schoettker

Gabriele Casso

Die in den 80er Jahren aufgekommenen supraglottischen Atemwegshilfen stehen zwischen Gesichtsmaske und Trachealtubus. Damit kann der Hypopharynx oberhalb der Glottis von der Mundhöhle und der Speiseröhre separiert werden, wodurch eine bedeutende Verbesserung der Ventilation erreicht wird. Diese Geräte lassen sich «blind», ohne direkte Laryngoskopie, einführen, und es lässt sich damit eine genügende Durchgängigkeit der Atemwege erreichen. Wenig traumatisierend und gut verträglich, sind sie nicht nur bei schwieriger Maskenbeatmung eine Hilfe, sondern haben in zahlreichen Situationen auch ihren Platz als Alternative zur Intubation. In mehreren Ländern wird mehr als die Hälfte der Allgemeinanästhesien unter Verwendung dieser Geräte durchgeführt. Einige sind weiterentwickelt worden und können jetzt auch als Hilfsgerät zur Intubation verwendet werden, zum Beispiel die Intubating Laryngeal Mask (LMA Fastrach™) und das LMA CTrach™ (The Laryngeal Mask Company Ltd, Jersey, UK), wobei die Möglichkeit zur Beatmung auch erhalten bleibt, wenn die Intubation misslingt.

Neuerdings ist die Fibroskopietechnik in sehr kleine Geräte eingebaut worden. So sind zahlreiche neue Instrumente, sogenannte Videolaryngoskope, entstanden. Damit gewinnt man bei der Intubation einen deutlich besseren Einblick auf die Glottis. Mit einigen dieser Geräte lassen sich die Bilder auch auf einen externen Bildschirm projizieren. Was bisher nur für den die Laryngoskopie durchführenden Arzt sichtbar war, kann jetzt gemeinsam betrachtet werden; das kann in schwierigen Situationen oder im Rahmen des Unterrichts wertvoll sein. Von den zahlreichen auf dem Markt erhältlichen Videolaryngoskopen sind bisher zwei Gegenstand mehrerer Publikationen geworden. Das Airtraq® (Prodol Meditec, Vizcaya, Spanien) (Abb. 1) hat einen Körper mit zwei Kanälen, wovon der eine die gesamte Optik enthält, dank der der indirekte Blick auf die Glottis möglich wird, und der andere als Leitröhre zur Einführung der Intubationssonde dient. Das distale Ende ist gebogen und enthält eine durch Batterien gespeiste Lichtquelle. Mit Hilfe dieses Geräts lässt sich ein Tubus unter Einsicht in den Larynx in die Trachea einführen, ohne dass die Achse Mund–Larynx–Trachea eine Gerade bilden muss. Diese Technik hat eine hohe Erfolgsrate; sie ist rascher und leichter erlernbar als die Standardlaryngoskopie [1]. Beim Glidescope® (Verathon Medical, Bothell, Washington, USA) (Abb. 2) handelt es sich um ein mit einer Kamera und einer Lichtquelle ausgerüstetes Videolaryngoskop. Der Spatel hat einen Winkel von 60°, damit ist selbst bei Patienten, bei denen die Glottis mit dem Standardlaryngoskop nicht sichtbar gemacht werden kann, ein besserer Einblick gewährleistet [2]. Auch hier ist die Erfolgsrate hoch und die Handhabung leicht erlernbar.

Wir erleben derzeit eine faszinierende, jedoch vielleicht für manche Kliniker, die sich regelmässig damit befassen, auch verwirrende Periode bei der Behandlung der Atemwege. Es werden ständig neue Geräte entwickelt, die dann Eingang in die Richtlinien zur Behandlung schwieriger Fälle finden, es fehlt aber eine gültige Validierung für bestimmte Situationen, was den Anästhesisten dazu verleiten könnte, das Potential dieser Neuerungen zu überschätzen. Wir denken, es kann den Arzt in eine gefährliche Situation bringen, wenn er die Grenzen der einzelnen Geräte zu wenig kennt. Für die Anwendung eines Videolaryngoskops braucht es eine spezielle Ausbildung, denn sie unterscheidet sich deutlich von der dem Arzt vertrauten Handhabung des Standardlaryngoskops und birgt ihre eigenen, spezifischen Gefahren [3]. Weiter ist zu beachten, dass trotz besserer Visualisierung ein Erfolg bei der Intubation nicht gesichert ist und mit diesen Geräten bei erfolgloser Intubation keine Beatmung oder Sauerstoffversorgung möglich ist.

Vor jeder Intubation muss eine klinische Untersuchung auf die Möglichkeit einer erschwerten Beatmung oder Intubation erfolgen. Dadurch lassen sich mögliche Probleme

zum Voraus erkennen und entsprechende Strategien planen. Jeder Anästhesist kann mit einer schwierigen Intubation konfrontiert werden. Um in solchen mit schwerwiegenden Risiken für Leben und Gesundheit belasteten Situationen richtig entscheiden zu können, sind Algorithmen hilfreich. Diese müssen sehr gut instruiert und eingeübt werden [4]. Der Patient muss über allfällige Schwierigkeiten orientiert und zuhanden allfälliger späterer Intubationen dokumentiert werden. Die Schweizerische Gesellschaft für Anästhesiologie und Reanimation (SGAR) hat zu diesem Zweck ein Informatiktool entwickelt, womit der Anästhesist einen Ausweis zur schwierigen Intubation zuhanden des Patienten in den drei Landessprachen erstellen kann (www.sgar-ssar.ch > Offizielle Dokumente) (Abb. 3). Auf dieser Karte von der Grösse einer Kreditkarte findet sich eine Zusammenfassung der klinischen Untersuchung der Atemwege, eine Beschreibung der angetroffenen Schwierigkeiten bei der Beatmung oder Intubation, der verwendeten Techniken bei der Behandlung sowie genaue Angaben über den Arzt, der die Behandlung durchgeführt hat. Dieses Dokument wird dem Patienten abgegeben mit der nachhaltigen Empfehlung, es bei einer allfälligen späteren Anästhesie vorzuweisen.

Zusammenfassend gehören die Beatmung mit der Maske und die Laryngoskopie zum grundlegenden Rüstzeug bei der Betreuung von Patienten im Rahmen einer Allgemeinnarkose oder bei akuter Atemnot. Um diese Techniken richtig zu lernen, braucht es ein spezielles strukturiertes und organisiertes Training, um die damit verbundene Morbidität so gering wie möglich zu halten. Trotz der Entwicklung neuer Instrumente in letzter Zeit muss der Arzt nach wie vor unbedingt den Patienten vorgängig sorgfältig auf mögliche Anzeichen untersuchen, die auf Schwierigkeiten bei der Beatmung oder Intubation hindeuten könnten. Nur wenn die Risiken genau bekannt sind, kann die beste Technik ausgewählt werden. Die Wahl hängt ab vom Patienten, der Situation, dem verfügbaren Material und den Kompetenzen des Arztes. Dadurch können wir unserer Meinung nach eine Verbesserung der Behandlung unserer Patienten erreichen und Schaden vermeiden.

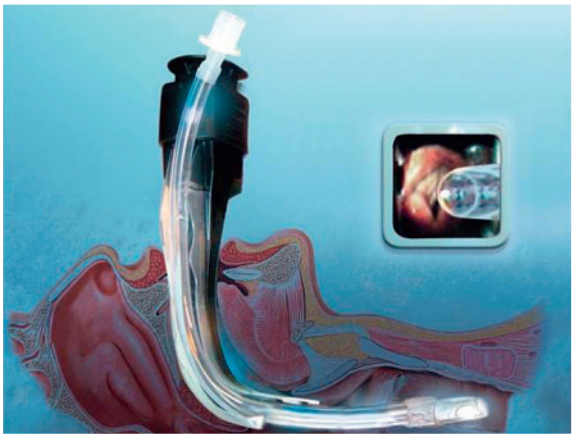

Abbildung 1
Airtraq®.

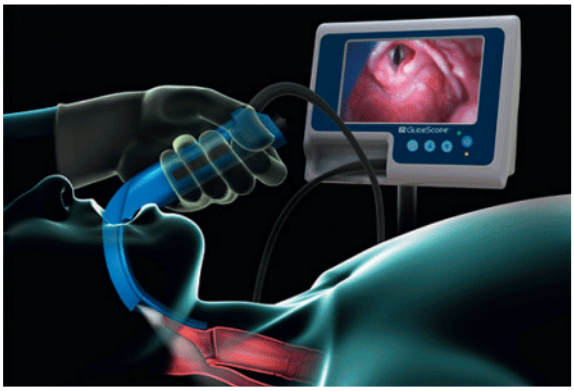

Abbildung 2
Glidescope®.

Korrespondenz:
Dr. Patrick Schoettker, M.E.R.
Médecin Associé,
Responsable Anesthésie Neurochirurgie et ORL
Service d'Anesthésiologie
CHUV
CH-1011 Lausanne
patrick.schoettker@chuv.ch

Empfohlene Literatur

1 Savoldelli GL, Schiffer E, Abegg C, Baeriswyl V, Clergue F, Waeber JL. Learning curves of the Glidescope, the McGrath and the Airtraq laryngoscopes: a manikin study. Eur J Anaesthesiol. 2009;26:554–8.
2 Bathory I, Frascarolo P, Kern C, Schoettker P. Evaluation of the Glidescope for tracheal intubation in patients with cervical spine immobilisation by a semi-rigid collar. Anaesthesia. 2009; in press.
3 Holst B, Hodzovic I, Francis V. Airway trauma caused by the Airtraq laryngoscope. Anaesthesia. 2008;63:889–90.
4 Practice guidelines for management of the difficult airway: an updated report by the American Society of Anesthesiologists Task Force on Management of the Difficult Airway. Anesthesiology. 2003;98: 1269–77.

Eine weiterführende Literaturliste finden Sie unter www.medicalforum.ch.

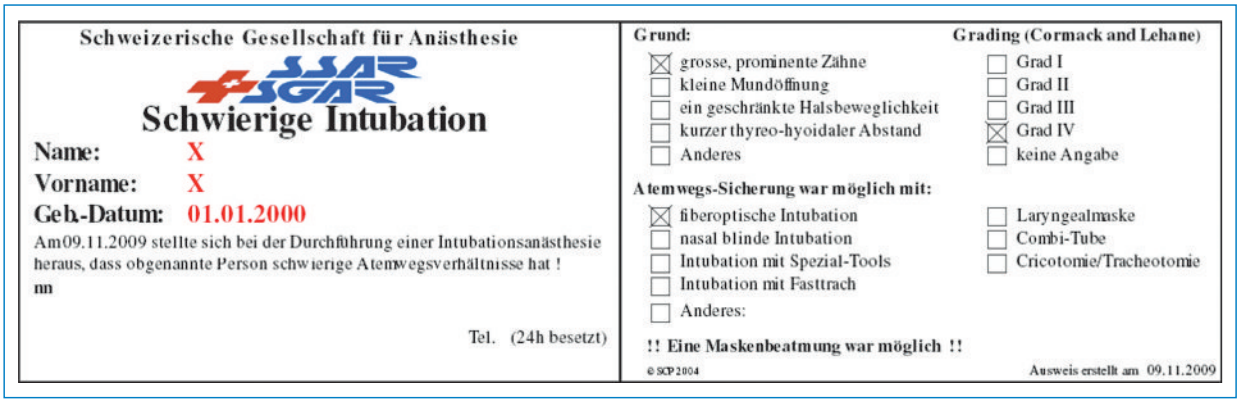

Schweizerische Gesellschaft für Anästhesie

SSAR SGAR

Schwierige Intubation

Name: X
Vorname: X
Geb.-Datum: 01.01.2000

Am 09.11.2009 stellte sich bei der Durchführung einer Intubationsanästhesie heraus, dass obgenannte Person schwierige Atemwegsverhältnisse hat !
nn

Tel. (24h besetzt)

Grund:
- [x] grosse, prominente Zähne
- [ ] kleine Mundöffnung
- [ ] ein geschränkte Halsbeweglichkeit
- [ ] kurzer thyreo-hyoidaler Abstand
- [ ] Anderes

Grading (Cormack and Lehane)
- [ ] Grad I
- [ ] Grad II
- [ ] Grad III
- [x] Grad IV
- [ ] keine Angabe

Atemwegs-Sicherung war möglich mit:
- [x] fiberoptische Intubation
- [ ] nasal blinde Intubation
- [ ] Intubation mit Spezial-Tools
- [ ] Intubation mit Fasttrach
- [ ] Anderes:
- [ ] Laryngealmaske
- [ ] Combi-Tube
- [ ] Cricotomie/Tracheotomie

!! Eine Maskenbeatmung war möglich !!

© SGP 2004 Ausweis erstellt am 09.11.2009

Abbildung 3
Ausweis für schwierige Intubation SGAR.

Anesthésie: La gestion des voies aériennes difficiles: vieux problème, nouvelles solutions?

Anästhesie: Airway Management bei schwierigen Atemwegen: altes Problem, neue Lösungen?

Weiterführende Literatur (Online-Version) / Références complémentaires (online version)

- Cheney FW. The American Society of Anesthesiologists Closed Claims Project: what have we learned, how has it affected practice, and how will it affect practice in the future? Anesthesiology. 1999;91:552–6.
- Adnet F, Racine SX, Borron SW, Clemessy JL, Fournier JL, Lapostolle F, Cupa M. A survey of tracheal intubation difficulty in the operating room: a prospective observational study. Acta Anaesthesiol Scand. 2001;45:327–32.
- Crosby ET, Cooper RM, Douglas MJ, Doyle DJ, Hung OR, Labrecque P, Muir H, Murphy MF, Preston RP, Rose DK, Roy L. The unanticipated difficult airway with recommendations for management. Can J Anaesth. 1998;45:757–76.
- Kheterpal S, Martin L, Shanks AM, Tremper KK. Prediction and outcomes of impossible mask ventilation: a review of 50,000 anesthetics. Anesthesiology. 2009;110:891–7.
- Peterson GN, Domino KB, Caplan RA, Posner KL, Lee LA, Cheney FW. Management of the difficult airway: a closed claims analysis. Anesthesiology. 2005;103:33–9.
- Adnet F, Bally B, Pean D. Airway management in adult scheduled anaesthesia (difficult airway excepted). Ann Fr Anesth Reanim. 2003;22 Suppl 1:60s–80s.
- Hirsch NP, Smith GB, Hirsch PO. Alfred Kirstein. Pioneer of direct laryngoscopy. Anaesthesia 1986;41:42–5.
- Brimacombe J. The advantages of the LMA over the tracheal tube or facemask: a meta-analysis. Can J Anaesth. 1995;42:1017–23.
- Timmermann A, Russo SG, Rosenblatt WH, Eich C, Barwing J, Roessler M, Graf BM. Intubating laryngeal mask airway for difficult out-of-hospital airway management: a prospective evaluation. Br J Anaesth. 2007;99:286–91.
- Timmermann A, Russo S, Graf BM. Evaluation of the CTrach – an intubating LMA with integrated fibreoptic system. Br J Anaesth. 2006;96:516–21.
- Cooper RM, Pacey JA, Bishop MJ, McCluskey SA. Early clinical experience with a new videolaryngoscope (GlideScope) in 728 patients. Can J Anaesth. 2005;52:191–8.
- Dhonneur G, Abdi W, Amathieu R, Ndoko S, Tual L. Optimising tracheal intubation success rate using the Airtraq laryngoscope. Anaesthesia. 2009;64:315–9.
- Savoldelli GL, Ventura F, Waeber JL, Schiffer E. Use of the Airtraq as the primary technique to manage anticipated difficult airway: a report of three cases. J Clin Anesth. 2008;20:474–7.
- Savoldelli GL, Schiffer E, Abegg C, Baeriswyl V, Clergue F, Waeber JL. Learning curves of the Glidescope, the McGrath and the Airtraq laryngoscopes: a manikin study. Eur J Anaesthesiol. 2009;26:554–8.
- Bathory I, Frascarolo P, Kern C, Schoettker P. Evaluation of the Glidescope for tracheal intubation im patients with cervical spine immobilisation by a semi-rigid collar. Anaesthesia. 2009; in press.
- Cooper RM. Complications associated with the use of the GlideScope videolaryngoscope. Can J Anaesth. 2007;54:54–7.
- Williams D, Ball DR. Palatal perforation associated with McGrath videolaryngoscope. Anaesthesia. 2009;64:1144–5.
- Holst B, Hodzovic I, Francis V. Airway trauma caused by the Airtraq laryngoscope. Anaesthesia. 2008;63:889–90.
- Practice guidelines for management of the difficult airway: an updated report by the American Society of Anesthesiologists Task Force on Management of the Difficult Airway. Anesthesiology. 2003;98:1269–77.
- Henderson JJ, Popat MT, Latto IP, Pearce AC. Difficult Airway Society guidelines for management of the unanticipated difficult intubation. Anaesthesia. 2004;59:675–94.
- Langeron O, Bourgain JL, Laccoureye O, Legras A, Orliaguet G. Difficult airway algorithms and management: question 5. Societe Francaise d'Anesthesie et de Reanimation. Ann Fr Anesth Reanim. 2008;27:41–5