Refraktionsanomalien: Wann soll eine Linse implantiert werden?

Raimund Spirig
Augentagesklinik Dr. Spirig, St. Gallen

Quintessenz

- Der Dioptrienbereich, der durch Lasermethoden behandelt werden kann, ist auf den unteren und mittleren Dioptrienbereich begrenzt (ca. +3 bis ca. –7 dpt).
- Mit der Implantation einer zusätzlichen Linse ins Augeninnere ist der damit korrigierbare Bereich viel grösser (+10 bis –25 dpt). Das Hauptkriterium für oder gegen einen Eingriff sind die anatomischen Verhältnisse (Platzverhältnisse im Bereich des vorderen Augenabschnitts). Diese müssen vor einem Eingriff genau abgeklärt sein.
- Vorwiegend zwei Verfahren der Implantation einer zusätzlichen Linse zur Behebung von Fehlsichtigkeit werden angewendet: Erstens die Implantation von an der Iris fixierten Linsen in die Vorderkammer (Artisan™, Artiflex™, Verisyse™) und zweitens die Implantation von Linsen, die in die Hinterkammer zu liegen kommen (Visian-ICL™).
- Sind diese Verfahren nicht möglich, so besteht eine weitere Option: der Ersatz der natürlichen Linse durch eine künstliche Linse im Rahmen einer frühzeitigen bzw. vorzeitigen Kataraktoperation, bei der nicht die Entfernung der trüben Linse im Vordergrund steht, sondern der Ersatz der natürlichen Linse zur Behebung einer sonst nicht korrigierbaren Fehlsichtigkeit (Clear Lens Exchange [CLE]).
- Auch für den Nichtaugenarzt und Hausarzt ist es von Vorteil, über eine gewisse Kenntnis dieser Verfahren verfügen. Er kann seine Patienten, die wegen Fehlsichtigkeit einem hohen Leidensdruck ausgesetzt sind, zu den notwendigen Abklärungen ermuntern, welche das Ziel haben, herauszufinden, ob bzw. welcher refraktive Eingriff in Frage kommt.

Raimund Spirig

Der Autor erklärt, dass er keine Interessenkonflikte im Zusammenhang mit diesem Beitrag hat.

Einleitung

Die refraktive Chirurgie dient der Korrektur von Fehlsichtigkeiten. Sie hat sich in den letzten Jahren als wichtiger und nicht mehr wegzudenkender Zweig der Ophthalmochirurgie etabliert. Die Frage lautet nicht mehr, ob refraktive Chirurgie sinnvoll ist oder nicht, sondern welche Augen für welche Methode geeignet sind.

Viele Menschen sind nicht mehr gewillt, sich mit dem Tragen von starken Brillen oder Kontaktlinsen abzufinden, sondern betrachten diesen Zustand als Leiden, Krankheit und Invalidisierung. Während man diesen Sachverhalt im tiefen Dioptrienbereich (+2 bis –2 dpt) noch als Wellness-Medizin abtun mag, trifft dies auf den höheren Dioptrienbereich sicher nicht zu. Der Leidensdruck kann im Einzelfall bis zum Suizid führen.

Der Dioptrienbereich, der durch Lasermethoden behandelt werden kann, ist auf den unteren und mittleren Dioptrienbereich begrenzt (ca. +3 bis ca. –7 dpt). Den Patienten, die höher fehlsichtig sind und deshalb dem grössten Leidensdruck ausgesetzt sind, kann der Laser keine Hilfe bieten.

Umso willkommener ist die Möglichkeit, mit einem andern Verfahren, nämlich der Implantation einer zusätzlichen Linse ins Augeninnere, auch dieser Bevölkerungsgruppe in vielen Fällen helfen zu können. Der damit korrigierbare Bereich ist viel grösser (+10 bis –25 dpt). Die Erfahrungen mit diesen Methoden sind heute so weit gediehen, dass ziemlich genau abschätzbar ist, welche Augen bzw. Patienten für diese Operationen geeignet sind. Das Hauptkriterium für oder gegen einen Eingriff sind die anatomischen Verhältnisse (Platzverhältnisse im Bereich des vorderen Augenabschnitts). Diese müssen vor einem Eingriff genau abgeklärt sein.

Das Ziel des Beitrags ist es, einen Überblick über die heutigen Möglichkeiten der refraktiven Chirurgie zu geben, mit besonderem Augenmerk auf die Methode der Implantation einer zusätzlichen Linse ins Augeninnere zur Korrektur von Fehlsichtigkeiten (Tab. 1). Der Vollständigkeit halber sei erwähnt, dass der Autor sich seit 1997 auf die Methode der Implantation der an der Iris fixierten Artisan™-(Artiflex™, Verisyse™-)Linse spezialisiert hat und vorwiegend diese Methode anwendet.

Geschichte der refraktiven Chirurgie

Erst die Erfindung des Operationsmikroskops 1950 machte verfeinerte Operationsmethoden möglich. Die Entdeckung, dass bei Kriegspiloten Splitter der Cockpitabdeckungen aus Plexiglas im Auge erstaunlich gut vertragen wurden, führte zur Entwicklung von Linsen aus PMMA-Materialien, mit dem Ziel, bei der Kataraktoperation nicht nur die trübe Linse zu entfernen, sondern die optische Funktion der entfernten Linse durch eine künstliche, ins Auge implantierte Linse zu ersetzen (Ridley, 1949). Es dauerte dann fast 30 Jahre, bis um 1980 eine lange Phase des «trial and error» zum Abschluss kam und die heutige Lösung der Implantation einer vorberechneten künstlichen Linse in den Kapselsack der ursprünglichen Linse zum allgemeinen Standard der

Legende

CLE	Clear Lens Exchange
HH	Hornhaut
ICL	Implantable Collamer Lens
IOL	Intraokuläre Linse
LASIK	Laser in situ keratomileusis
PRK	Photorefractive keratectomy

CME zu diesem Artikel finden Sie auf S. 721 oder im Internet unter www.smf-cme.ch.

Kataraktoperation wurde. Dieses Verfahren kann durchaus auch als refraktives Verfahren bezeichnet werden. Es ermöglichte, die Patienten nach der Kataraktoperation von der Starbrille zu befreien. Die Starbrille erlaubte zwar eine gute zentrale Sehschärfe, fiel aber durch die sehr starken Gläser mit Dioptrienzahlen von über +12 Dioptrien (dpt) kosmetisch unangenehm auf und war mit einer massiven konzentrischen Einschränkung des Gesichtsfeldes behaftet.



Abbildung 1
Die «Artisan™-Irisklauenlinse» wird als zusätzliche Linse ins Auge implantiert. In den Spalt der seitlich an der Optik angebrachten Klammern wird zur Fixation Irisgewebe eingeklemmt. Da es zu keinen Verwachsungen kommt, ist ein Linsenaustausch oder eine Linsenentfernung lebenslang möglich (© 2009, mit freundlicher Genehmigung von Ophtec/Humanvision, USA, NL/Schweiz).

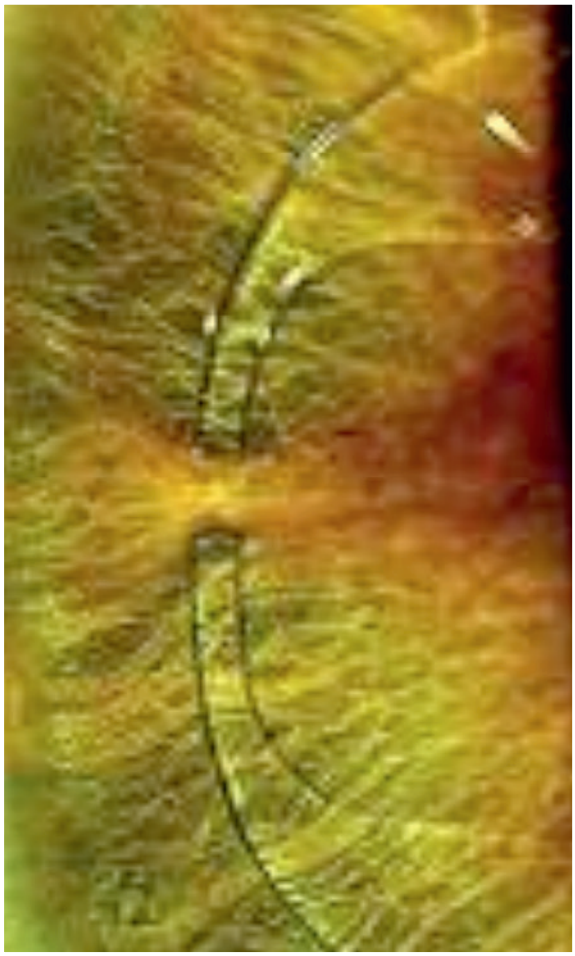

Abbildung 2
Artisan™-Linse: Fixationsstelle nach dem «Wäscheklammerprinzip».

Von der Öffentlichkeit zunächst unbemerkt, erfand der Holländer Jan Worst 1978 eine «Irisklauenlinse» (an der Iris fixiert), zunächst als intraokulärer Linsenersatz nach Kataraktoperation. Die eigentliche Geburtsstunde der Linsenimplantation zur Myopiekorrektur mittels implantierter Linse (am «gesunden», nicht kataraktoperierten) Auge war dann 1987, als der gleiche Linsentyp als Myopielinse am nichtkataraktoperierten Auge eingesetzt wurde (Fechner) [1]. Diese als «Iris-Claw-Lens» benannte Linse wird an zwei Stellen an der Iris durch Einklemmung fixiert, ohne den peripheren Kammerwinkel zu beeinträchtigen. Dieses Verfahren hat sich als wertvolle Methode schliesslich bis heute durchgesetzt. Diese Linse ist heute unter dem Namen Artisan™- oder Verisyse™-Linse auf dem Markt (Abb. 1–4).

1983 erblickte ein völlig neues Verfahren der Myopiekorrektur das Licht der Welt: der Excimer-Laser. Er wird verwendet, um Hornhautgewebe abzutragen und die Oberflächenform der Hornhaut so zu verändern, dass sie eine neue Wölbung erhält und so den Brechungsfehler des optischen Systems Auge durch Veränderungen der Hornhautradien korrigiert. Zunächst wurde dieses Verfahren als PRK (Photorefractive keratectomy) angewendet. Dabei wird der gewebeabtragende Laserstrahl direkt auf die Oberfläche gerichtet und bis zur gewünschten Tiefe Gewebe abgetragen. Die PRK wurde 1995 ergänzt durch das LASIK-Verfahren (Laser in situ keratomileusis). Bei diesem Verfahren wird zunächst eine oberflächliche Hornhautlamelle mechanisch abgelöst und zur Seite geschlagen. Die eigentliche Abtragung von HH-Gewebe durch den Excimer-Laser erfolgt dann in der tieferen Schicht der Hornhaut. Der Eingriff wird abgeschlossen, indem die oberflächliche Lamelle wieder adaptiert wird (Abb. 5).

Die Laserverfahren erlebten zwar einen grossen Aufschwung, andererseits stellte sich rasch heraus, dass die Einsatzmöglichkeiten der Lasermethode begrenzt sind. Man stellte fest, dass man nicht beliebig viel Gewebe aus der Hornhaut entfernen kann, ohne diese allzu sehr zu schwächen. Das Hauptproblem liegt beim Laser bis heute an der beschränkten Anwendbarkeit, indem höhere und sehr hohe Refraktionsanomalien damit nicht behandelt werden können (Tab. 1, Abb. 6).

Deshalb verschob sich das Interesse wieder vermehrt auf die Linsenimplantationsverfahren. Neue Linsentypen kamen auf den Markt. Zu erwähnen ist neben der oben erwähnten Artisan™-Linse die ICL (Implantable Collamer Lens, seit 1994), welche in die Hinterkammer hinter die Iris zu liegen kommt. Zu Beginn war die ICL behaftet mit dem Makel, dass es durch die Nähe zur natürlichen Linse gehäuft zur Katarakt kam. Mehrfache Anpassungen des Linsendesigns haben dieses Risiko der ICL vermindert.

Das neu erwachte Interesse an Linsenmethoden führte auch dazu, dass erneut Versuche mit einem Linsentyp angestellt wurden, mit dem in der Vergangenheit vorwiegend sehr schlechte Erfahrungen gemacht worden waren (HH-Schädigungen, Pupillenentrundungen): der

kammerwinkelgestützten Vorderkammerlinse. Da sich die Komplikationen mit diesem Linsentyp wiederholten [2], sind die kammerwinkelgestützten Linsen grösstenteils bereits wieder vom Markt verschwunden.

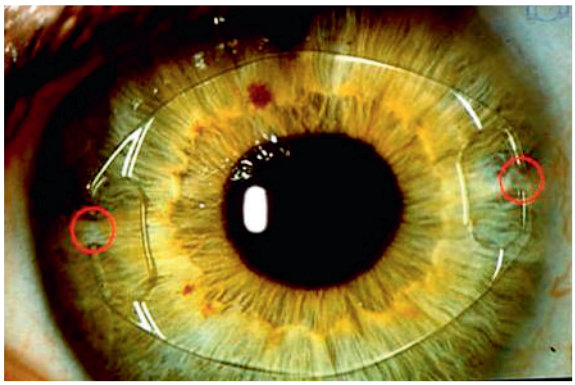

Abbildung 3
Artisan™-Linse: Die Linse ist von blossem Auge nicht sichtbar. Die Fixationsstellen sind mit roten Kreisen markiert.

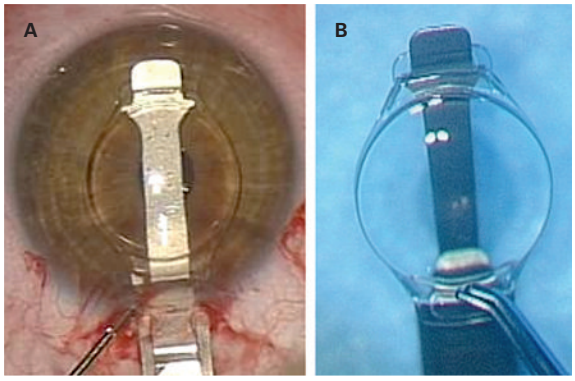

Abbildung 4
A, B: Artiflex™-Linse: Sie ist faltbar. Die Implantation erfolgt durch eine Öffnung von 3,2 mm.

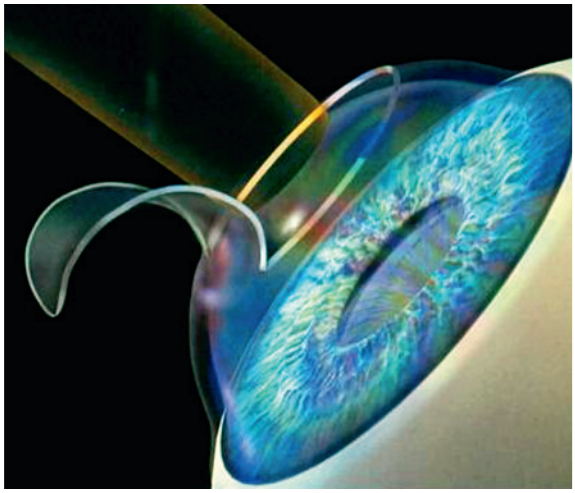

Abbildung 5
Laser (LASIK): Die Hornhaut erlaubt nur eine beschränkte Menge an Gewebeabtragung, da sie sonst zu dünn wird. Die Grenze liegt bei ca. –7 dpt. Sie hängt von der Ausgangshornhautdicke ab (© 2009, mit freundlicher Genehmigung von Domedics AG, Neuenhof, Schweiz).

Es erwies sich auch, dass es immer noch besondere Fälle gibt, in denen aus anatomischen Gründen weder die Lasermethode noch die Implantation einer zusätzlichen Linse ins Augeninnere in Betracht kommt. Deshalb wurde Zuflucht genommen zu einer weiteren Option: der Kataraktoperation bei oder trotz klarer Linse als Mittel zur Behebung von Fehlsichtigkeit. Die im Rahmen der Kataraktoperation eingesetzte neue Linse ist so berechnet, dass der vorbestehende Refraktionsfehler behoben wird. Diese Methode (Clear Lens Exchange [CLE]) kommt in Frage, wenn alle weiter oben erwähnten Methoden nicht möglich sind.

Was ist refraktive Chirurgie?

Refraktive Chirurgie wird dazu eingesetzt, durch einen operativen Eingriff Fehlsichtigkeiten zu beheben, um stattdessen Normalsichtigkeit herzustellen, d.h. den Patienten nach Möglichkeit von Brille oder Kontaktlinse zu befreien oder die noch notwendige Korrektur möglichst gering werden zu lassen.
Dazu gehören Korrekturen von Kurzsichtigkeit (Myopie), Weitsichtigkeit (Hyperopie) sowie von Hornhautverkrümmungen (Astigmatismus).
Vorbedingung für Normalsichtigkeit (Korrekturfreiheit) ist eine optimale Abstimmung der optisch wirksamen Variablen am Auge: Dazu gehören die Länge des Auges, die Wölbung und damit Brechkraft der Hornhaut sowie die Brechkraft der natürlichen Linse. Ein scharfes Bild auf der Netzhaut kann nur entstehen, wenn diese Faktoren ideal aufeinander abgestimmt sind.

Warum refraktive Chirurgie?

Die herkömmliche und übliche Art der Korrektur von Fehlsichtigkeiten besteht darin, die Refraktionsanomalien mittels Brille oder Kontaktlinse zu korrigieren. Damit kann auf der Netzhaut ein scharfes Bild erreicht werden. Wozu also trotzdem refraktive Chirurgie? Zur Beantwortung dieser Frage gilt es, mehrere Aspekte zu berücksichtigen.
Je nach Umständen kann das Tragen von Brillen oder Kontaktlinsen völlig problemlos oder aber mit grossen Schwierigkeiten und Nachteilen verbunden sein. Beispiel Beruf: Für Bäcker, Bauarbeiter, Kaminfeger, Köche, Landwirte usw. kann das Tragen von Brillen eine massive Behinderung bei ihrer Tätigkeit darstellen. Das Gleiche gilt für viele Sportarten.
Dazu gilt es, vor allem bei hohen Fehlsichtigkeiten die optisch nachteiligen Begleiterscheinungen von Brillenkorrekturen zu beachten:
Hohe Myopiekorrekturen (z.B. ab ca. –5 dpt) führen zu einer deutlichen Bildverkleinerung und dadurch zu einer zusätzlich schlechteren Sehschärfe für die Ferne durch die Brillenkorrektur. Dies kann zwar durch eine Kontaktlinse kompensiert werden, aber eben nur so lange, wie die Kontaktlinse vertragen wird! Bei Kontaktlinsenunverträglichkeit muss der Patient auf diesen Kompensationseffekt verzichten und wegen des Verkleinerungsfaktors mit einer deutlich schlechteren Sehschärfe vorliebnehmen!

Umgekehrt verhält es sich bei starker Weitsichtigkeit: Hier resultiert durch eine Brillenkorrektur der Hyperopie zwar eine sehr gute zentrale Sehschärfe (bedingt durch den Bildvergrösserungseffekt durch das Brillenglas). Diese sehr gute zentrale Sehschärfe muss allerdings mit der Verkleinerung des Gesichtsfeldes «bezahlt» werden, so wie wir es in extremer Form früher kannten, als nach der Kataraktoperation noch sehr starke Plusgläser (Starbrille) getragen werden mussten (bei der Kataraktoperation wurde bis Anfang 1980 nur die Linse entfernt, ohne künstlichen Linsenersatz). Diese Patienten litten unter einem stark eingeschränkten Gesichtsfeld, wenn sie keine Kontaktlinsen tragen konnten.
Für viele Patienten ist der psychologische Faktor erheblich: Starke Myopiegläser (ab ca. –5 dpt) verleihen das Bild von «Flaschenböden» als Brillenkorrektur. Starke Plusgläser entstellen die Augen hinter der Brille zu «Bullaugen». Je nach psychischer Empfindlichkeit kann dies für Patienten äusserst belastend sein in einer Gesellschaft, die auf das Äussere soviel Wert legt.

Tabelle 1. Übersichtsdarstellung der heute meist angewandten Methoden mit dem damit korrigierbaren Betrag an Fehlsichtigkeit.

Refraktive Chirurgie: gebräuchlichste Verfahren

Prinzip	Methode	Korrigierbarer Dioptrienbereich	Hauptkriterien
Hornhautgewebe-Entfernung	Laser	Ca. +3 bis –7 dpt	Hornhautdicke
Implantation einer zusätzlichen Linse (phake IOL, PIOL) ins Augeninnere	In Vorderkammer (an Iris fixiert), z.B. Artisan™, Artiflex™, Verisyse™	Ca. +10 bis –25 dpt	Platzverhältnisse im Bereich des vorderen Augenabschnitts
	In Hinterkammer (sulcusfixiert), z.B. Visian-ICL™	Ca. +10 bis –16 dpt	
Ersatz der natürlichen Linse	Vorzeitige Kataraktoperation mit Linsenersatz (Clear Lens Exchange [CLE])	Praktisch unbeschränkt	

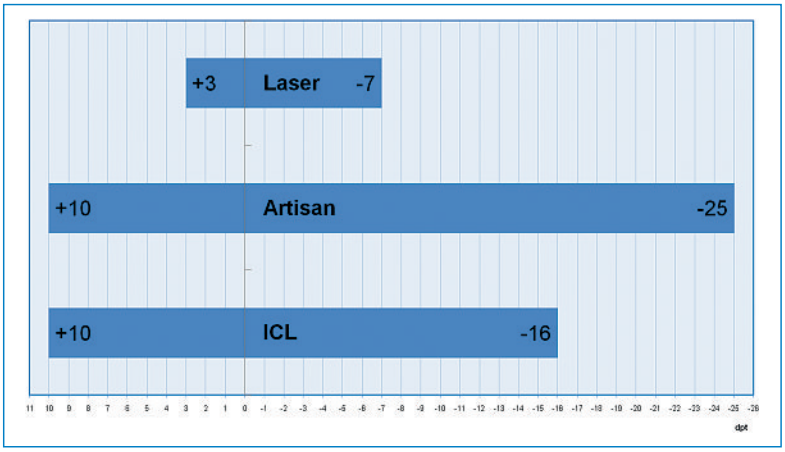

Abbildung 6
Dioptrienbereich der Anwendbarkeit der einzelnen Verfahren. Im Bereich von +3 bis –7 dpt kann sowohl die Lasertechnik als auch die Implantation einer zusätzlichen Linse angewandt werden. Ausserhalb dieses Bereichs kommt nur noch die Linsenimplantation in Frage.

Schliesslich sind wir auch in unseren Breitengraden mit Problemen anderer Kulturkreise konfrontiert: Es gibt Länder, in denen eine Frau, die in der Öffentlichkeit eine Brille tragen muss, als minderwertiger Mensch betrachtet wird … (Abb. 7 📷).

Welche Arten von refraktiver Chirurgie stehen uns zur Verfügung?

Nachstehend werden die heute am meisten angewendeten Verfahren kurz dargestellt. Jedes dieser Verfahren unterscheidet sich vom Prinzip her von den jeweils anderen. Gleichzeitig überschneiden sich die Anwendungsbereiche dieser verschiedenen Methoden in Bezug auf den korrigierbaren Betrag an Fehlsichtigkeit in bestimmten Dioptrienbereichen. Im Bereich der Überschneidung kann es Ermessenssache des Patienten bzw. Arztes sein, welche Methode im Einzelfall zur Anwendung kommen soll. Ausserhalb des Überschneidungsbereichs bestehen klare Indikationen und Kontraindikationen für die verschiedenen Methoden (Abb. 6).
Die einzelnen Verfahren unterscheiden sich einerseits hinsichtlich Anwendungsbereich (wie viele Dioptrien Fehlsichtigkeit sind mit einer Methode korrigierbar?), andererseits hinsichtlich der anatomisch notwendigen Voraussetzungen des Auges. Ein weiterer Unterscheidungsfaktor bezieht sich auf eventuell notwendige Gewebeentfernung und Reversibilität bzw. Irreversibilität des Verfahrens.

Laser

Bei sämtlichen Laserverfahren (z.B. Laser in situ keratomileusis [LASIK]) handelt es sich prinzipiell um ein ablatives Verfahren, d.h. ein Verfahren mit Gewebeentfernung. Nach Aufklappen eines oberflächlichen Hornhautlappens von ca. 120 µm Dicke wird durch den Laser aus dem darunterliegenden Hornhautgewebe eine Gewebeschicht von vorberechneter Dicke definitiv abgetragen. Dadurch erhält die Hornhautoberfläche eine neue optisch wirksame Wölbung (Abb. 5).
Im Falle von Kurzsichtigkeit (Myopie) wird die Hornhautwölbung im optischen Zentrum abgeflacht und dadurch die Myopie korrigiert. Bei Weitsichtigkeit (Hyperopie) wird die Gewebeabtragung so gestaltet, dass im Zentrum eine grössere Wölbung entsteht und somit die Hyperopie korrigiert wird.
In Fällen von Astigmatismus (Hornhautverkrümmung) wird das Abtragungsprofil entsprechend den Achsen der Hornhautverkrümmung zusätzlich angepasst.
Die Gewebeabtragung ist definitiv. Wundheilungsstörungen sind sehr selten, wenn auch nie ganz ausgeschlossen. Je mehr Gewebe abgetragen wird, umso mehr wird die Festigkeit der Hornhaut vermindert.
Deshalb hängt die Anwendbarkeit der Methode ab von der vorbestehenden ursprünglichen Hornhautdicke und dem zu korrigierenden Betrag an Dioptrien. Je dicker die Hornhaut ist, umso sicherer ist das Verfahren. Je dünner die Hornhaut zu Beginn ist, umso schneller gelangt man an die Grenze der Anwendbarkeit. Bei Nichtbeachten der Grenzen riskiert man eine iatrogen

Abbildung 7
Starke Myopiebrillen vermitteln das Bild von «Flaschenböden» (© 2009, mit freundlicher Genehmigung von Ophtec/Humanvision, USA, NL/Schweiz).

provozierte Vorwölbung der Hornhaut (Kerektasie) [3]. Aufgrund langjähriger Erfahrungen liegt die Grenze des Anwendungsbereichs der Lasermethode je nach vorgegebener Hornhautdicke bei Myopie bei ca. –6 bis –9 dpt, bei der Korrektur von Weitsichtigkeit (Hyperopie) bei ca. +3 dpt.
Die Lasermethode ist das heute am meisten angewendete Verfahren. Dass dafür auch sehr viel Reklame gemacht wird, mag teilweise auch mit der Zahl von Anbietern und dem wirtschaftlichen Druck durch hohe Infrastrukturkosten zusammenhängen. Tatsache bleibt, dass der Laser bei Fehlsichtigkeiten bereits ab ca. –7 dpt (Myopie) bzw. +3 dpt (Hyperopie) an die Grenzen der Anwendbarkeit stösst und auf einen relativ kleinen Dioptriebereich an Fehlsichtigkeit anwendbar ist. Es handelt sich um ein irreversibles Verfahren, weil die Gewebeentfernung definitiv ist.

Implantation einer zusätzlichen Linse ins Augeninnere (phake IOL)
Prinzip: Es wird eine zusätzliche (d.h. zusätzlich zur natürlichen Linse, die im Auge belassen wird) künstliche intraokuläre Linse (phake IOL) implantiert. Der Ausdruck «phak» soll bedeuten, dass die natürliche Linse unangetastet bleibt. Für die Platzierung dieser zusätzlichen Linse bieten sich zwei Lokalisationen an: erstens die Vorderkammer mit Fixierung der Linse an der Iris nach dem Wäscheklammerprinzip, zweitens die Hinterkammer, indem die neu implantierte Linse im Sulcus ciliaris hinter der Iris zum Aufliegen kommt. Nachstehend werden die am häufigsten verwendeten Linsentypen dargestellt:

Die Iris-Claw-Lens (bekannt unter Firmennamen: Artisan™, Artiflex™, Verisyse™)
Prinzip: An den optischen Teil dieser Linse sind zwei Klammern mit je einem Spalt angebracht. Die Linse wird durch einen kleinen Schnitt am Limbus in die Vorderkammer platziert und mit den zwei Klammern an der Iris fixiert, indem in den Spalt der Klammern Irisgewebe eingeklemmt wird, deshalb der Name «Irisklauen-Linse». Dieser Linsentyp wurde zur Myopiekorrektur erstmals 1987 eingesetzt und hat sich seither bewährt. Erstaunlicherweise und mittels Irisfluoreszenzangiographien nachgewiesen, erträgt die Iris diese Art der Fixation problemlos. Auch der Patient spürt nichts davon. Die Linse kann prinzipiell lebenslang belassen werden.
Die Fixation nach dem «Wäscheklammerprinzip» erfolgt in sicherem Abstand zum delikaten Gewebe des Kammerwinkels. Alle Linsen haben unabhängig von der Dioptrienstärke den gleichen Gesamtdurchmesser (8,5 mm). Das modernste Modell ist die heute meistens verwendete Artiflex™-Linse aus faltbarem Material, so dass die notwendige Inzision zur Einführung nur noch 3,2 mm beträgt. Mit den verschiedenen Modellen dieses Linsentyps wird ein Dioptrienbereich von +8 bis –25 dpt abgedeckt! Damit können auch extreme Fehlsichtigkeiten korrigiert werden, sofern die notwendigen Voraussetzungen (siehe weiter unten) dies erlauben (Abb. 1–4).
Speziell angefertigte Linsen dienen der zusätzlichen Korrektur von Hornhautverkrümmungen (torische Linsen) (Abb. 8 📷). Die Artisan™-Linse ist an der Iris lediglich angeklammert, ohne dass es an den Fixationsstellen zu Verwachsungen kommt. Dies bedeutet, dass die Linse jederzeit (auch nach vielen Jahren) problemlos wieder entfernt oder ausgetauscht werden kann. Es handelt sich um ein reversibles Verfahren, d.h. ein Verfahren, das jederzeit rückgängig gemacht werden kann [4, 5].

Die ICL (Implantable Collamer Lens, Herstellername: Visian™-ICL)
Prinzip: Die ICL (Abb. 9A, B 📷) wird als zusätzliche Linse in der Hinterkammer des Auges platziert. Der Durchmesser der Linse wird so gewählt, dass der Linsenrand hinter der Iris in den Sulcus ciliaris zu liegen kommt. Die genaue Bestimmung des richtigen Durchmessers ist ausschlaggebend für die richtige und stabile Fixation und kann gelegentlich etwas Probleme bereiten. Dieser Linsentyp wird seit 1994 verwendet. Laufende Verbesserungen des Designs haben dazu geführt, dass eine Katarakt als Folgeerscheinung, wie sie zu Beginn gelegentlich aufgetreten ist, deutlich seltener vorkommt [6]. Der mit der ICL korrigierbare Bereich bewegt sich zwischen +10 dpt und –16 dpt. Spezialmodelle der ICL korrigieren auch Astigmatismen (Hornhautverkrümmungen).

Welche Augen sind zur Implantation einer zusätzlichen Linse ins Auge geeignet?

Auf den ersten Blick bieten die phaken IOL (Artisan™, ICL) auch für viele extrem fehlsichtige Patienten wegen des grossen Dioptrienbereichs ungeahnte Möglichkeiten. Trotzdem muss darauf hingewiesen werden, dass nicht alle fehlsichtigen Augen die anatomischen Voraussetzungen für eine Implantation erfüllen.

Weiter oben wurde erwähnt, dass für die Lasermethode der limitierende Faktor in der vorgegebenen Hornhautdicke liegt. Die Hornhautdicke spielt für die phaken IOL keine Rolle. Die Entscheidung, ob eine zusätzliche Linse ins Auge implantiert werden darf, hängt in erster Linie und vor allem davon ab, ob genügend Platz im Augeninnern vorhanden ist, so dass die zusätzliche Linse das Auge nicht schädigen kann. Gefordert ist in jedem Fall eine minimale Vorderkammertiefe von 3,2 mm (Abstand HH-Oberfläche–natürliche Linse).

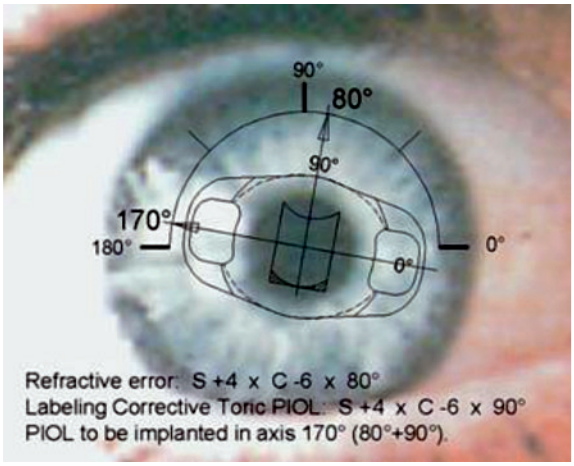

Abbildung 8
Torische Artisan™-Linse: Bei starker HH-Verkrümmung werden Speziallinsen mit eingeschliffenem Zylinder angefertigt. Die Linse wird in der gewünschten Achse an der Iris fixiert. Eine torische Version existiert auch für die Visian™-ICL (© 2009, mit freundlicher Genehmigung von Ophtec/Humanvision, USA, NL/Schweiz).

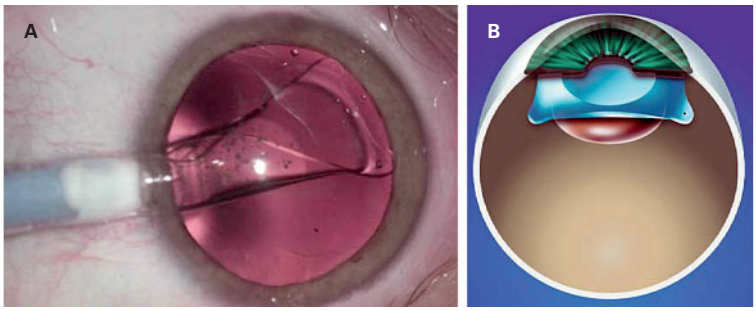

Abbildung 9
A, B: Visian™-ICL: Sie wird gefaltet durch einen 3,2 mm grossen Schnitt eingeführt und hinter die Iris platziert (© 2009, mit freundlicher Genehmigung von Domedics AG, Neuenhof, Schweiz).

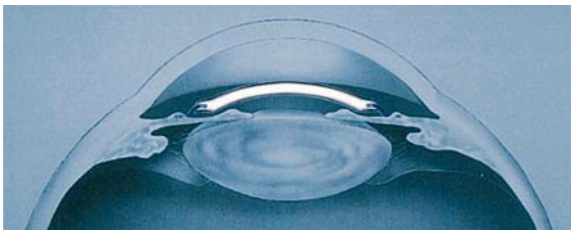

Abbildung 10
Anatomische Vorbedingungen für die Artisan™/Artiflex™-Linse:
1. Eine tiefe Vorderkammer verhindert Kontakt mit HH-Hinterfläche.
2. Ein möglichst flaches Irisdiaphragma ermöglicht freie Pupillenmotilität ohne Einklemmung der Iris zwischen implantierter und natürlicher Linse. Die Fixation erfolgt nach dem «Wäscheklammerprinzip» an der Iris in sicherer Distanz zum Kammerwinkel. Da es zu keinen Verwachsungen kommt, kann die Linse bei Bedarf jederzeit wieder entfernt werden (Reversibilität) (© 2009, mit freundlicher Genehmigung von Ophtec/Humanvision, USA, NL/Schweiz).

Nur bei ausreichenden Platzverhältnissen besteht Gewähr, dass die Irisfixierte Artisan™-Linse die Hornhauthinterfläche nicht berührt (Abb. 10). Kontakt zwischen Linse und Hornhautendothel würde zu einer Schädigung und Abnahme der Endothelzellen führen. Ohne eine genügende Endothelzellzahl würde die Hornhaut irreversibel eintrüben und eine Hornhautdystrophie entwickeln. Eine Hornhautdystrophie würde eine Keratoplastik (Hornhautverpflanzung) notwendig machen. Damit es nicht dazu kommt, ist es unabdingbar, sich vor einer Implantation zu versichern, dass eine genügende Vorderkammertiefe vorhanden ist. Die dazu notwendigen Messgeräte stehen zur Verfügung. Es ist auch angezeigt, bei eher knappen Platzverhältnissen, in grösseren und regelmässigen Abständen die Zahl der Endothelzellen der Hornhaut zu kontrollieren (Abb. 11).

Die gleichen anatomischen Kriterien gelten auch für die in die Hinterkammer platzierte ICL. Bei zu flacher Vorderkammer (weniger als 3,2 mm Vorderkammertiefe) würde durch die Linse die Iris zu sehr nach vorne gedrängt mit der Konsequenz einer Verlegung des Kammerwinkels. Solche Komplikationen können bei genauer Vorabklärung der anatomischen Verhältnisse mit grosser Sicherheit vermieden werden.

Sollte man sich trotz allem einmal in der Einschätzung der Verhältnisse getäuscht haben, ist es sowohl für den Patienten als auch für den Chirurgen beruhigend zu wissen, dass die phaken IOL (Artisan™, ICL) im *worst case* ohne weiteres wieder entfernt werden können, bevor es zu irreversiblen Komplikationen kommt. Darin liegt der grosse Vorteil eines reversiblen Verfahrens.

Wie häufig sind die anatomischen Voraussetzungen für die Implantation einer phaken IOL gegeben?

Kurzsichtige (myope) Augen sind generell und mit wenigen Ausnahmen länger gebaut als «normale» Augen. Dies wirkt sich meistens auch auf die Vorderkammertiefe aus, so dass wir bei den Myopen generell (mit wenigen Ausnahmen) eine deutlich grössere Vorderkammertiefe feststellen können. Deshalb sind bei Myopie in den meisten Fällen (mehr als 90%) die anatomischen Vorbedingungen für eine Implantation erfüllt.

Bei weitsichtigen (hyperopen) Augen verhält es sich umgekehrt. Sie sind generell enger und kürzer gebaut sind als das normale Auge. Deshalb sind die anatomischen Voraussetzungen bei hyperopen Augen seltener erfüllt (nur in ca. 50% der Fälle).

Eine weitere Option der refraktiven Chirurgie: Clear Lens Exchange

Es gibt Augen, bei denen weder die Lasermethode (wegen zu dünner Hornhaut oder bei zu hoher Fehlsichtigkeit) noch die Implantation einer zusätzlichen Linse (wegen zu enger Platzverhältnisse) in Frage kommt. Für solche Fälle bietet sich der Clear Lens Exchange als Auswegsmöglichkeit an.



Abbildung 11
Aufnahme des Hornhautendothels: Das Hornhautendothel kann mit Aufnahmen der Endothelkamera jederzeit kontrolliert werden. Sollte ein Kontakt zwischen der implantierten Linse und der Hornhaut eintreten, können wir dies damit frühzeitig feststellen.

CLE ist gleichzusetzen mit einer vorzeitigen Kataraktoperation. Die natürliche Linse wird entfernt nicht etwa, weil sie trüb wäre (Katarakt), sondern damit sie durch eine andere Linse mit anderer Brechkraft ersetzt werden kann. Die neue Linse soll den vorhandenen und sonst nicht korrigierbaren Refraktionsfehler beseitigen. Die Entfernung der natürlichen Linse schafft somit Platz für eine neue, speziell berechnete künstliche Linse.
Diese verfrühte Kataraktoperation wird hier eingesetzt zur Lösung eines Fehlsichtigkeitsproblems. Sie kommt vor allem zur Anwendung bei extremer Weit- und Kurzsichtigkeit bei im vorderen Abschnitt zu eng gebauten Augen. Da es sich um eine starre Linse handelt, bedeutet dies allerdings als Nachteil für den Patienten den Verlust der Akkommodationsfähigkeit (Fähigkeit der Fern-nah-Fokussierung) und kommt eher bei Patienten in Frage, die älter als 35 Jahre sind.

Zusammenfassung des bisher Gesagten

Die Lasermethode kommt nur im tiefen bis mittleren Dioptrienbereich von Fehlsichtigkeit zur Anwendung (ca. +3 dpt bis ca. –7 dpt).
Die Implantation einer zusätzlichen Linse deckt einen sehr hohen Dioptrienbereich von niedrigen bis sehr hohen Fehlsichtigkeiten ab (+10 bis –25 dpt).
Die anatomischen Hauptkriterien für die Anwendbarkeit der jeweiligen Methode sind die Hornhautdicke (für Laser) bzw. die Platzverhältnisse im Bereich der Augenvorderkammer (für die Implantation einer zusätzlichen Linse).
Wenn weder die Lasermethode noch die Implantation einer zusätzlichen Linse in Frage kommt, bietet sich für besondere Fälle als weitere Option die vorzeitige Kataraktoperation mit Linsenersatz (Clear Lens Exchange) an.

Weitere Aspekte der refraktiven Chirurgie

Refraktive Chirurgie aus Sicht des Patienten und des Chirurgen
Die operative Korrektur von Fehlsichtigkeiten ist eine «spezielle» Chirurgie. Zwar ist das Verständnis der Medizin für die Einschränkungen des Patienten durch höhere Fehlsichtigkeiten deutlich gewachsen. Trotzdem handelt es sich im herkömmlichen Sinn weiterhin um eine Chirurgie am «gesunden Auge». Dies im Gegensatz zum Beispiel einer Operation der Katarakt, bei der ohne Operation die Erblindung droht. Bei der refraktiven Chirurgie geht es «lediglich» um Verbesserung der Lebensumstände, auch wenn diese Verbesserung sehr erheblich sein kann. Deshalb erwartet der Patient einen möglichst hundertprozentigen Erfolg ohne Komplikationen, und der Chirurg fühlt sich dadurch zum hundertprozentigen Erfolg «verdammt».
Der Patient ist mit dem Resultat zufrieden, wenn es seine Erwartungen erfüllt oder übertrifft. Die Information vor einer Operation muss deshalb so gestaltet sein, dass dem Patienten gesagt wird, was er sich realistisch von einem Eingriff erwarten kann. Der Patient muss informiert sein, dass heute sämtliche Methoden zwar sehr genaue, aber nicht hundertprozentig genaue Resultate liefern, und eine gewisse Streubreite in Kauf genommen werden muss. Das Gleiche gilt für eventuelle Begleiterscheinungen, die nicht mit aller Sicherheit ausgeschlossen werden können (etwas erhöhte Lichtempfindlichkeit, Streulicht von Linsenkanten).
Allgemein kann gesagt werden: Je höher der Leidensdruck vor der Operation (Grad der Fehlsichtigkeit, Kontaktlinsenunverträglichkeit), umso höher wird die postoperative Zufriedenheit sein. Speziell Patienten mit hohen Fehlsichtigkeiten, welche sich ohne Brille oder Kontaktlinse invalid fühlen (z.B. Myopie ab ca. –4 dpt), beschreiben den Zustand nach Operation häufig als «neues Leben» oder: «Diese Operation war der beste Entscheid meines Lebens.» Es ist auch falsch, den Patienten in jedem Falle Brillenfreiheit garantieren zu wollen, da Brillenfreiheit je nach Ausgangslage zwar sehr häufig, aber nicht immer das Resultat sein wird wegen der geringen verbleibenden Streubreite der Zielgenauigkeit. Viele Patienten mit hoher Fehlsichtigkeit sind allerdings bereits froh darüber, dass sie sich nach einem Eingriff nicht mehr invalide fühlen.
Es ist auch falsch, den Patienten zu einem refraktiven Eingriff zu überreden. Man sollte es so halten, dass die Patienten bei der Voruntersuchung klar darauf aufmerksam gemacht werden, dass es sich nicht um ein «Verkaufsgespräch» handelt, sondern um eine medizinische Untersuchung und Information, bei der es darum geht, dass der Patient erfährt, ob seine Augen prinzipiell für einen refraktiven Eingriff geeignet sind oder nicht, ob und mit welchen Risiken gerechnet werden muss und mit welchem Resultat und mit welchen eventuellen Begleiterscheinungen er rechnen müsse. Auch wenn aus medizinischer Sicht ein Eingriff befürwortet werden kann, bleibt die endgültige Entscheidung beim Patienten.
Gute und auch äusserst dankbare Kandidaten sind Leute, die plötzlich kontaktlinsenintolerant werden und

in Panik darüber geraten, sie müssten für den Rest des Lebens wieder starke, entstellende Brillengläser tragen (was häufig gerade bei der Myopie mit einer erheblichen Visusverschlechterung verbunden ist!). Dazu kommen berufliche Gründe (z.B. Bauarbeiter) oder sportliche Gründe (Tauchen, Skifahren usw.). Eher schlechte oder problematische Kandidaten sind Leute, die die Kontaktlinsen noch völlig problemlos tragen. Man kann ihnen nicht versprechen, die Genauigkeit, die sie mit der Kontaktlinse im Moment haben, mit der implantierten Linse garantiert punktgenau zu erreichen.
Von ärztlicher Seite muss akzeptiert werden, dass die Leidenstoleranz von Mensch zu Mensch sehr verschieden ist. Es gibt Leute, die eine mit Brille korrigierte Myopie von –12 dpt schicksalsergeben und problemlos ertragen, während die gleiche Situation von einem andern Patienten tatsächlich als katastrophal empfunden wird.

Welche Methode wählen, wenn mehrere Methoden möglich sind?

Konkret sei diese Frage am Beispiel von Myopiepatienten, welche die überwiegende Patientengruppe darstellen, erörtert:
Bis zu einer mittleren Myopie (ca. –7 dpt) kommen grundsätzlich alle Methoden in Frage (Laser, irisfixierte Artisan™-Linse, Artiflex™-Linse, ICL). Ab –7 dpt kommen nur noch Artisan™-, Artiflex™-Linse und ICL zum Einsatz. Ab ca. –15 dpt sind nur noch die Artisan™-Linse (bis –25 dpt) oder Clear Lens Exchange anwendbar.
Der Bereich, in dem sich die Methoden (Laser und Implantation einer zusätzlichen Linse ins Augeninnere) überschneiden, liegt zwischen –2 und ca. –7 dpt.
Im Bereich der Überschneidung der Methoden (Abb. 6, Tab. 1) liegt die Wahl des Vefahrens im Ermessen des Patienten oder Arztes. Entscheidet er sich für den Laser, wählt er ein Verfahren mit sehr hoher Genauigkeit, das irreversibel mit Gewebeabtragung der Hornhaut einhergeht und ohne einen intraokulären Eingriff auskommt. Entscheidet er sich für die Implantation einer zusätzlichen Linse ins Auge, so wählt er ein Verfahren, das einen intraokulären Eingriff beinhaltet, reversibel ist und ohne irreversible Gewebeabtragung auskommt.
Es gibt Patienten, die grundsätzlich nur das eine oder andere wollen. So, wie es eine Begeisterung für den Laser gibt, gibt es auch die Angst davor. Meines Erachtens müssen wir froh sein, über zwei gute Methoden zu verfügen, und es ist legitim, die Wahl im Bereich der Überschneidung der Methoden dem Patienten zu überlassen.

Mögliche Komplikationen

Schwere Komplikationen sind heute insgesamt sehr selten. Entscheidend ist, dass refraktive Chirurgie nur an Augen ausgeführt wird, die anatomisch dafür geeignet sind. Dafür gibt es genaue Richtlinien.
Es ist sinnvoll, einen refraktiven Eingriff erst vorzunehmen, wenn die Myopie einigermassen stabil ist (ab dem 20. Lebensjahr). Sowohl die Laserchirurgie als auch die Implantation einer zusätzlichen Linse (Artisan™-Linse, Artiflex™-Linse, ICL) sind von der FDA zugelassene Verfahren. Wichtig ist die Routine des Chirurgen. Der Vorteil der Implantation einer zusätzlichen Linse liegt in der möglichen Reversibilität des Verfahrens (schlimmstenfalls kann die Linse wieder entfernt oder ausgetauscht werden). Nach Laserbehandlungen kann es selten zu irreversiblen Narbenbildungen in der Hornhaut kommen.

Was sollte der Hausarzt bzw. Nichtaugenarzt über die refraktive Chirurgie wissen?

Auch der Hausarzt wird gelegentlich von seinen Patienten um seine Meinung bzgl. refraktiver Chirurgie gefragt. Eine Antwort sollte unter Berücksichtigung gewisser Grundtatsachen erfolgen:
Die refraktive Chirurgie ist heute eine *etablierte* Sparte der Augenchirurgie. Je höher die Fehlsichtigkeit ist, je spezieller die Anforderungen des Berufes oder unserer Gesellschaft sind, umso eher kann eine Fehlsichtigkeit ein echtes Problem für die Patienten sein. Diese Tatsache muss ernst genommen werden. Für solche Patienten ist es nicht angebracht, von Wellness-Medizin zu sprechen, sondern hier gilt es, herauszufinden, ob und welche Methode der refraktiven Chirurgie im Einzelfall geeignet ist, den Leiden des Patienten Abhilfe zu schaffen.
Bei der Implantation einer zusätzlichen Linse ins Auge handelt es sich um einen ambulanten Eingriff, der, bei entsprechender Routine des Chirurgen, in Lokalanästhesie durchgeführt wird und nur mit wenigen Tagen Arbeitsunfähigkeit verbunden ist.
Der Entscheid, ob ein Eingriff indiziert ist, kann nicht vom Hausarzt gefällt werden. Der Patient kann aber vom Hausarzt ermuntert werden, einen Entscheid für oder gegen einen refraktiven Eingriff erst dann zu fällen, wenn eine genaue Abklärung der notwendigen anatomischen Vorbedingungen durch den Spezialisten erfolgt ist. Der Hausarzt kann zudem auch als Nichtspezialist gegenüber seinem Patienten Kompetenz zeigen, indem er ihn darauf hinweist, dass für den Laser die Hornhautdicke ausschlaggebend ist und für die andern Verfahren (Implantation einer zusätzlichen Linse ins Augeninnere) zunächst die Platzverhältnisse in der Vorderkammer genau abgeklärt werden müssen, bevor ein Entscheid gefällt werden kann …

Korrespondenz:
Dr. med. Raimund Spirig
Augentagesklinik Dr. Spirig
Vadianstrasse 5
CH-9000 St. Gallen
info@spirig-augen.ch

Empfohlene Literatur

– Fechner PU, et al. The correction of myopia by lens implantation into phakic eyes. Am J Ophthalmol. 1989;107:659–63.
– Coullet J, et al. Severe endothelial cell loss following uneventful angle-supported phakic intraocular lens implantation for high myopia. J Cataract Refract Surg. 2007;33:1477–81.
– Tahzib NG, et al. Long-term study of artisan phakic intraocular lens implantation for the correction of moderate to high myopia. Ophthalmology. 2007;114(6):1133–42.

Die vollständige nummerierte Literaturliste finden Sie unter www.medicalforum.ch.