Gewichtsverlust – einmal anders

Fortsetzung von Seite 732

Verlauf

Die erweiterte Anamnese ergibt, dass die Beschwerden initial nur zu Hause oder wenige Stunden nach Rückkehr nach Hause aufgetreten sind.
Die Präzipitine auf Wellensittichkot, -epithelien und -federn sind negativ.
In der Bodyplethysmographie inklusive Diffusionsmessung zeigen sich eine mittelschwere kombinierte restriktive und obstruktive Ventilationsstörung sowie eine verminderte CO-Diffusionskapazität. Im CT des Thorax kommen oberlappenbetonte disseminierte interstitielle Strukturalterationen beider Lungen mit *Ground-glass-opacities* (*ground glass,* engl.: Mattscheibe) zum Vorschein (Abb. 1). Zur weiteren Abklärung wird eine Bronchoskopie mit bronchoalveolärer Lavage (BAL) und transbronchialer Biopsie durchgeführt. Die BAL zeigt eine Lymphozytose von nahezu 90% mit einem deutlich verminderten CD4/CD8-Quotienten von 0,5. In der Biopsie manifestiert sich ein florider interstitieller Prozess mit mässiger Fibrose. Granulome oder Erreger können nicht nachgewiesen werden.
Die beschriebenen Zusatzuntersuchungen sind mit der klinischen Verdachtsdiagnose einer exogen-allergischen Alveolitis (Vogelzüchterlunge) allesamt gut vereinbar. Insbesondere finden sich keine Hinweise für andere diffuse Lungenparenchymkrankheiten.
Nach Entfernen der Vögel, gründlicher Reinigung der Wohnung, pulmonaler Rehabilitation sowie kurzer systemischer Steroidtherapie sind die subjektiven Beschwerden vollständig regredient. Anlässlich einer ambulanten Verlaufskontrolle vier Wochen nach Hospitalisation wiegt der Patient bereits wieder zehn Kilogramm mehr. Die Blutgase haben sich vollständig normalisiert. Die lungenfunktionellen und radiologischen Veränderungen sind ebenfalls deutlich regredient.

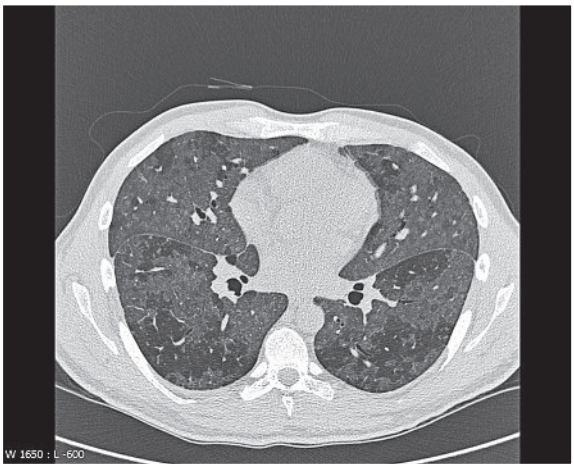

Abbildung 1
CT Thorax (Lungenfenster) mit interstitiellen Strukturalterationen und ausgeprägten *Ground-glass-opacities*.

Kommentar zu Frage 1 (richtige Lösung: E)
Lacasse et al. evaluierten in einer Kohortenstudie die Wertigkeit der Anamnese, der klinischen Untersuchung sowie der Serumpräzipitine in der Diagnostik der exogen-allergischen Alveolitis in Bezug auf den «Goldstandard» [1]. In der ersten Kohorte identifizierten sie sechs signifikante Variablen und leiteten daraus eine «predicting rule» ab, welche in der zweiten Kohorte validiert wurde (Tab. 1).
Auf unseren Fall angewendet, ergibt sich allein aufgrund der Anamnese und des Knisterrasselns trotz negativer Serumpräzipitine immer noch eine Wahrscheinlichkeit für eine exogen-allergische Alveolitis von 92%. Obschon im geschilderten Fall weitere Zusatzuntersuchungen veranlasst wurden, erscheinen uns diese retrospektiv aufgrund der sehr hohen Vortestwahrscheinlichkeit als nicht zwingend indiziert, zumal keine der vorgeschlagenen Zusatzuntersuchungen für sich alleine die Diagnose einer exogen-allergischen Alveolitis ermöglicht.
Bei klaren klinischen Hinweisen für eine pulmonal bedingte Dyspnoe und Leistungsminderung bringt die Spiroergometrie in diesem Fall keine diagnostischen Zusatzinformationen.

Kommentar zu Frage 2 (richtige Lösung: D)
Wichtigste und billigste Therapiemassnahme ist die Umgebungssanierung mit Karenz bezüglich des auslösenden Allergens, was allerdings – insbesondere bei Vogelhaltern – nicht immer einfach zu realisieren ist.
Bei schweren Formen einer exogen-allergischen Alveolitis können systemische Steroide zusätzlich zur Allergenkarenz den Rehabilitationsverlauf beschleunigen. Im langfristigen Verlauf scheinen sie allerdings keinen Vorteil gegenüber der alleinigen Umgebungssanierung zu bieten [2, 3].
Im geschilderten Fall haben wir uns aufgrund der schweren und sich chronifizierenden Verlaufsform neben der Umgebungssanierung mit Allergenkarenz auch für den Einsatz von systemischen Steroiden entschieden, um eine möglichst rasche Rückkehr nach Hause und an den Arbeitsplatz zu ermöglichen.
Antihistaminika/Leukotrienantagonisten haben bei der exogen-allergischen Alveolitis (nicht wie bei IgE-vermittelten Allergien) keinen Stellenwert.

Tabelle 1. Wahrscheinlichkeit einer exogen-allergischen Alveolitis in % in Abhängigkeit klinischer Prädiktoren gemäss Lacasse et al [1].

Exposition gegenüber möglichem Antigen	Wiederholte Episoden mit Symptomen	Symptome 4–8 h nach Exposition	Gewichtsverlust	Knisterrasseln			
				Ja	Ja	Nein	Nein
				Serumpräzipitine			
				Ja	Nein	Ja	Nein
Ja	Ja	Ja	Ja	98	92	93	72
Ja	Ja	Ja	Nein	97	85	87	56
Ja	Ja	Nein	Ja	90	62	66	27
Ja	Ja	Nein	Nein	81	45	49	15
Ja	Nein	Ja	Ja	95	78	81	44
Ja	Nein	Ja	Nein	90	64	68	28
Ja	Nein	Nein	Ja	73	33	37	10
Ja	Nein	Nein	Nein	57	20	22	5
Nein	Ja	Ja	Ja	62	23	26	6
Nein	Ja	Ja	Nein	45	13	15	3
Nein	Ja	Nein	Ja	18	4	5	1
Nein	Ja	Nein	Nein	10	2	2	0
Nein	Nein	Ja	Ja	33	8	10	2
Nein	Nein	Ja	Nein	20	4	5	1
Nein	Nein	Nein	Ja	6	1	1	0
Nein	Nein	Nein	Nein	3	1	1	0

Korrespondenz:
Dr. med. Patrick Muggensturm
Klinik für Pneumologie
Departement Innere Medizin
Universitätsspital Zürich
CH-8091 Zürich
patrick.muggensturm@usz.ch

Literatur

1 Lacasse Y, Selman M, Costabel U et al. Clinical diagnosis of hypersensitivity pneumonitis. Am J Respir Crit Care Med. 2003;168:952.
2 Monkare S. Influence of corticosteroid treatment on the course of farmer's lung. Eur J Respir Dis. 1983;64:283.
3 Kokkarinen JI, Tukiainen HO, Terho EO. Effect of corticosteroid treatment on the recovery of pulmonary function in farmer's lung. Am Rev Respir Dis. 1991;145:3.