Rezidivierende Synkopen und Thoraxschmerz bei einem jugendlichen Fussballspieler

Martin T. R. Grapow[a], Florian M. Lampert[a], Rolf Handschin[c], Jens Bremerich[d], Friedrich Eckstein[a], Thierry Carrel[a, b]

[a] Klinik für Herzchirurgie, Universitätsspital Basel, [b] Universitätsklinik für Herz- und Gefässchirurgie, Inselspital Bern, [c] Abteilung für Kardiologie, Kantonsspital, Bruderholz, [d] Institut für Radiologie, Universitätsspital Basel

Der besondere Fall

Ein 16-jähriger Fussballspieler synkopiert wiederholt während des Trainings. Nach der vierten Synkope klagt er über Bauchschmerzen und wird aufgrund dessen notfallmässig hospitalisiert. Bei Eintreffen gibt der Patient keine Beschwerden mehr an.

Die körperliche Untersuchung zeigt einen gut entwickelten, durchtrainierten jungen Mann in normalem Allgemeinzustand und ohne kardiovaskuläre Auffälligkeiten. EKG, Röntgen-Thorax und Labor ergeben keinen pathologischen Befund. Echokardiographisch können strukturelle intrakardiale Pathologien ausgeschlossen werden, jedoch wird der Verdacht auf eine Koronaranomalie mit falschem Abgang der linken Koronararterie (LCA) erhoben. Zur Vervollständigung der Diagnostik wird ein Kardio-MR empfohlen und dem Patienten in der Zwischenzeit körperliche Anstrengung untersagt. Dieser ignorierte die Empfehlung und erlitt seine fünfte Synkope beim nächsten Training.

Infolge dieses Ereignisses willigte der Patient eine zügige Durchführung der weiteren Diagnostik ein. Im Kardio-MR konnte die Verdachtsdiagnose bestätigt werden: Die linke Koronararterie (LCA) entsprang aus dem rechten Koronarsinus in unmittelbarer Nachbarschaft des rechten Koronarostiums. Der linke Hauptstamm zeigte einen spitzwinkligen Abgang aus dem Koronarsinus; er verlief zuerst intramural, anschliessend zwischen Aorta und Truncus pulmonalis auf einer Länge von 9 mm, um sich danach in die regulär verlaufenden Hauptäste Ramus interventricularis anterior (RIVA) und Ramus circumflexus (RCX) aufzuzweigen (Abb. 1). Die rechte Koronararterie (RCA) zeigte eine unauffällige Anatomie (Abb. 2). Aufgrund der hervorragenden Qualität der MR-Bildgebung wurde auf eine Koronarangiographie verzichtet.

Die operative Korrektur wurde am normothermen kardiopulmonalen Bypass durchgeführt, mit einer einzigen kristalloiden Kardioplegiegabe. Nach Anlegen einer queren Aortotomie wurde das linke Koronarostium aus dem rechten Sinus Valsalvae exzidiert und in den entsprechenden linkskoronaren Sinus transferiert. Ein 5-Millimeter-Punch wurde zur Anlage des Neo-ostiums in der Aorta verwendet (Abb. 3).

Der postoperative Verlauf war unkompliziert. Der Patient konnte am sechsten postoperativen Tag entlassen werden. Eine Belastungsechokardiographie nach drei Monaten zeigte normale Verhältnisse. Aufgrund dieser günstigen Entwicklung konnte der Patient das körperliche Training wieder aufzunehmen. Ein Kontroll-Kardio-MR sechs Monate postoperativ zeigte eine völlig normale Anatomie (Abb. 4). Der Patient ist bis zum heutigen

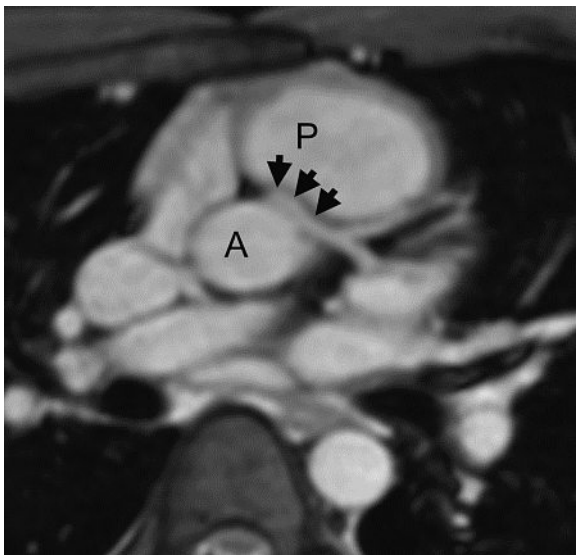

Abbildung 1
3D-MR-Angiographie. Das präoperative Bild zeigt den Abgang des Hauptstamms der linken Koronararterie vom rechten Koronarsinus der Aorta (A) und seinen intramuralen Verlauf des proximalen Anteil (Pfeile) in direkter Nachbarschaft zum rechtsventrikulären Ausflusstrakt (P).

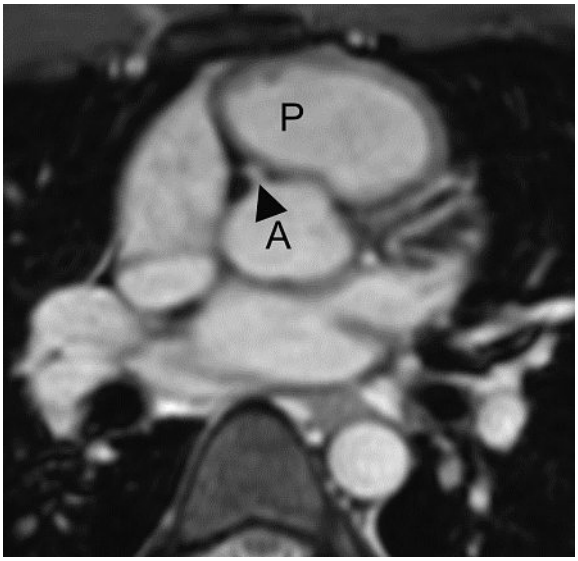

Abbildung 2
Die rechte Koronararterie (Pfeil) entspringt normal aus dem rechten Koronarsinus (präoperatives Bild).

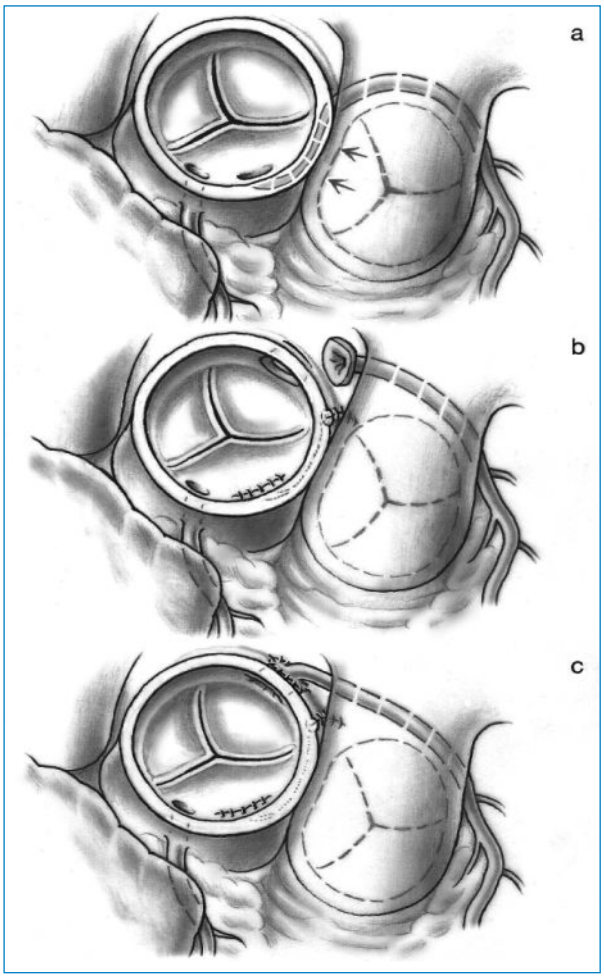

Abbildung 3
a) Abgang der linken Koronararterie aus dem rechtskoronaren Sinus Valsalvae der Aortenwurzel mit intramuralem Verlauf und Kompression zwischen Aorta und Pulmonalarterie (Pfeile).
b) Exzision des linken Koronarostiums und Mobilisierung zur späteren Transferierung in den linken, posterior gelegenen Sinus Valsalvae.
c) Anatomische Lage am Schluss der operativen Korrektur.

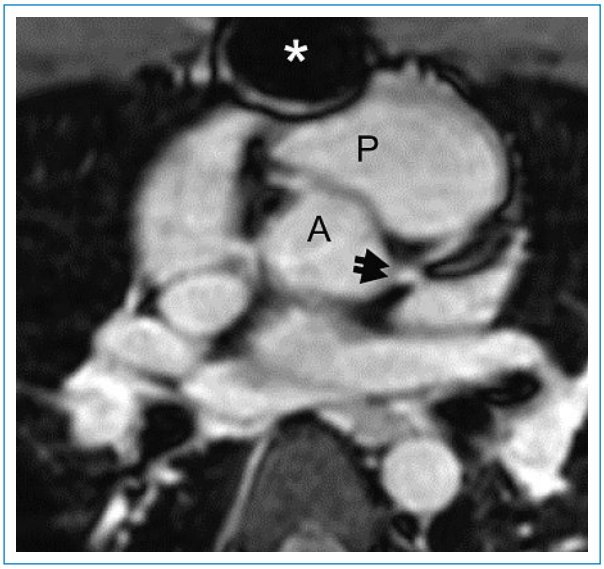

Abbildung 4
Nach Reimplantation entspringt der Hauptstamm aus dem linken Koronarsinus (Doppelpfeil). Das «schwarze Loch» (*) ist verursacht durch eine Drahtcerclage.

Zeitpunkt unter maximaler sportlicher Belastung frei von Symptomen.

Diskussion

Koronaranomalien, insbesondere solche mit Fehlabgang der linken Koronararterie aus dem rechten Koronarsinus und Kompression zwischen den grossen Arterien sind, nach der hypertroph-obstruktiven Kardiomyopathie, die zweithäufigste Ursache für den plötzlichen Herztod während Training oder Wettkämpfen bei jungen Leistungssportlern [1] mit einer geschätzten Inzidenz zwischen 0,03% und 0,05% [2]. In einer Übersicht aus zwei Autopsiearbeiten aus dem Jahre 2004 [3] zeigte sich, dass der Tod bei 29 von 38 [4] bzw. 36 von 49 [5] Patienten, die (meist im Rahmen sportlicher Betätigung) an plötzlichem Herztod verstarben, ursächlich zu Lasten der hier gezeigten Entität ging. In der Hälfte der Patienten, die während Training oder Wettkampf einen Sekundenherztod erlitten, war dieser die Erstmanifestation der Erkrankung.

Der für den plötzlichen Herztod zugrunde liegende Mechanismus deutet auf ein akutes ischämisches Ereignis hin. Aber auch wiederkehrende ischämische Episoden können zu myokardialer Nekrose- und dann Fibrosebildung führen, von denen fatale ventrikuläre Arrhythmien ausgehen können [6].

Folgende anatomische Varianten der linken Koronararterie sind für die pathophysiologische Erklärung der Ereignisse direkt verantwortlich: ein schlitzförmiges Ostium und/oder ein spitzwinkliger Abgang des Hauptstamms sowie ein intramuraler Verlauf in der Aortenwand [7–9]. Ein erhöhter Blutdruck während körperlicher Belastung führt durch Kompression zur Deformation des intramural verlaufenden Anteils der Koronarie.

Die Erkennung gestaltet sich insofern erschwert, als dass 50% der Patienten keinerlei Symptome präsentieren und Routinediagnostik wie EKGs normalerweise ohne pathologischen Befund sind. Wenn Sportler Warnhinweise (Belastungssynkope, symptomatische Rhythmusstörungen, Angina pectoris) bieten, sollten auch koronare Anomalien ausgeschlossen werden. Nichtinvasive bildgebende Verfahren wie Echokardiographie, Kardio-MR oder Computertomographie sind heute ohne weiteres in der Lage, einen Grossteil solcher Anomalien zuverlässig zu diagnostizieren. Die 36. Bethesda-Konferenz [14] empfiehlt das Aussetzen jeglicher körperlicher Belastung, unabhängig davon, ob Symptome vorhanden sind oder nicht, bis eine chirurgische Korrektur erfolgt ist.

Die Therapie dieser Fehlbildung ist primär eine chirurgische: Drei unterschiedliche Verfahren stehen zur Verfügung [10]. Die aortokoronare Bypassversorgung trägt das Risiko des Bypassfrühverschlusses durch normale Flussverhältnisse (Konkurrenzfluss) im nativen Koronargefäss in Ruhe. Eine Kompletteröffnung des intramural verlaufenden Gefässes zum Aortenlumen («unroofing technique» [11]) bis zum Abgang der Koronarie von der Aorta mit Übernähung der freien Ränder gilt als alternative Methode. Die Transferierung des linken Koro-

narostiums in den hinteren (normalerweise linkskoronare Tasche der Aortenklappe) Sinus Valsalvae, wie im vorliegenden Fall, stellt eine echte anatomische Korrektur dar. Ein interventionelles Vorgehen mit intrakoronarem Stenting kommt vor allem bei alten Patienten mit Kontraindikationen für eine operative Sanierung in Frage.

Unser Fall unterstreicht die Wichtigkeit der Primärprävention des plötzlichen Herztods bei jungen Sportlern durch:

- Sensibilisierung aller für die Ausbildung von jungen Sportlern verantwortlichen Personen, die es mit generell für sehr gesund eingeschätzten Menschen zu tun haben, welche eher dazu neigt, kardiale Warnsignale zu ignorieren;
- Verbesserung der Ausbildung in Erster Hilfe für alle Personen, die sich im Umfeld von Sportlern und Sportstätten bewegen und
- optimal ausgestattete Sportstätten (u.a. Erste-Hilfe-Koffer, halbautomatische Defibrillatoren).

Danksagung

Wir danken Herrn Klaus Oberli für die Anfertigung der anatomischen Operationszeichnung.

Korrespondenz:
Dr. med. Martin Grapow
Klinik für Herzchirurgie
Universitätsspital
CH-4031 Basel
mgrapow@uhbs.ch

Literatur

1 Bader RS, Goldberg L, Sahn DJ. Risk of sudden cardiac death in young athletes: which screening strategies are appropriate? Pediatr Clin North Am. 2004;51:1421–41.
2 Yamanaka O, Hobbs RE. Coronary artery anomalies in 126,595 patients undergoing coronary arteriography. Cathet Cardiovasc Diagn. 1990;21:28–40.
3 Frommelt PC, Frommelt MA. Congenital coronary artery anomalies. Pediatr Clin North Am. 2004;51:1273–88.
4 Frescura C, Basso C, Thiene G, Corrado D, Pennelli T, Angelini A, Daliento L. Anomalous origin of coronary arteries and risk of sudden death: a study based on an autopsy population of congenital heart disease. Hum Pathol. 1998;29:689–95.
5 Barth CW, 3rd, Roberts WC. Left main coronary artery originating from the right sinus of Valsalva and coursing between the aorta and pulmonary trunk. J Am Coll Cardiol. 1986;7:366–73.
6 Basso C, Maron BJ, Corrado D, Thiene G. Clinical profile of congenital coronary artery anomalies with origin from the wrong aortic sinus leading to sudden death in young competitive athletes. J Am Coll Cardiol. 2000;35:1493–501.
7 Taylor AJ, Rogan KM, Virmani R. Sudden cardiac death associated with isolated congenital coronary artery anomalies. J Am Coll Cardiol. 1992;20:640–7.
8 Taylor AJ, Byers JP, Cheitlin MD, Virmani R. Anomalous right or left coronary artery from the contralateral coronary sinus: «high-risk» abnormalities in the initial coronary artery course and heterogeneous clinical outcomes. Am Heart J. 1997;133:428–35.
9 Roberts WC, Shirani J. The four subtypes of anomalous origin of the left main coronary artery from the right aortic sinus (or from the right coronary artery). Am J Cardiol. 1992;70:119–21.
10 Jaggers J, Lodge AJ. Surgical therapy for anomalous aortic origin of the coronary arteries. Semin Thorac Cardiovasc Surg Pediatr Card Surg Annu. 2005:122–7.
11 Mustafa I, Gula G, Radley-Smith R, Durrer S, Yacoub M. Anomalous origin of the left coronary artery from the anterior aortic sinus: a potential cause of sudden death. Anatomic characterization and surgical treatment. J Thorac Cardiovasc Surg. 1981;82:297–300.
12 Maron BJ. Sudden death in young athletes. N Engl J Med. 2003;349:1064–75.
13 Davis JA, Cecchin F, Jones TK, Portman MA. Major coronary artery anomalies in a pediatric population: incidence and clinical importance. J Am Coll Cardiol. 2001;37:593–7.
14 Graham TP, Jr., Driscoll DJ, Gersony WM, Newburger JW, Rocchini A, Towbin JA. Task Force 2: congenital heart disease. J Am Coll Cardiol. 2005;45:1326–33.