Schmerzen im Oberbauch – eine mögliche Annäherung

Teil 1: Pathophysiologie und Klinik

Niklaus Schaub[a], Jürg Weber[b]

[a] Gastroenterologie, Medizinische Universitätsklinik, Kantonsspital Bruderholz, [b] Allgemeinpraxis, Bottmingen

Quintessenz

- Die neuroanatomischen Voraussetzungen der Schmerzwahrnehmung aus dem Bauchraum ermöglichen eine Zuordnung namentlich des viszeralen Schmerzes in den Ober-, Mittel- und Unterbauch, korrespondierend mit der Gefässversorgung der intraabdominalen Organe.
- Oberbauchschmerzen haben eine besonders breite Differentialdiagnose, die auch supradiaphragmale Ursachen berücksichtigen muss.
- Die Anamnese ist vor allem dann wegweisend, wenn sie die chronologische Evolution der Schmerzen und ihre Qualität (viszeral-projiziert-somatoparietal) herausarbeiten kann.
- Biliäre Schmerzen werden initial schwerpunktmässig im Epigastrium wahrgenommen.
- Die CT-Untersuchung des Abdomens ist heute eine wichtige Untersuchung bei der Evaluation von (Ober-)Bauchschmerzen, aber sie verpasst die Steine.

Patienten mit (Oberbauch-)Schmerzen konsultieren primär verschiedene medizinische Versorgungsbereiche, namentlich die Grundversorger, die Gastroenterologen, die Chirurgen und vermehrt auch direkt die Notfallstationen. Im klinischen Alltag geschieht dies relativ häufig. Gemäss einer kürzlichen Erhebung in den USA waren Bauchschmerzen der primäre Konsultationsgrund beim Grundversorger bei 1,5% der Fälle und auf den Notfallstationen bei 6,5%. Dabei ist das Spektrum von potentiell lebensbedrohlichen Zuständen bis zu funktionellen Beschwerden gross. Die Differenzierung dieser verschiedenen Schmerzdignitäten stellt eine tägliche Herausforderung dar. Diese erfordert einen strukturierten Zugang zur Problemstellung und eine gute interdisziplinäre Zusammenarbeit [1].

Die vorliegende Zusammenstellung richtet sich primär an die Grundversorger in Praxis und Spital. Sie ist in drei Teile gegliedert. Im ersten Teil sollen die Grundlagen der abdominellen Schmerzen dargestellt werden, im zweiten wird ihre klinische Relevanz für die wichtigsten Organpathologien im Oberbauch zusammen mit praktischen diagnostischen Hinweisen aufgezeigt und diskutiert. Im dritten Teil werden konkrete Verfahrensvorschläge gemacht. Der eilige Leser wird beim zweiten oder dritten Teil einsteigen!

Niklaus Schaub

Die Autoren erklären, dass sie keine Interessenkonflikte im Zusammenhang mit diesem Beitrag haben.

Pathophysiologie der Bauchschmerzen

Bauchschmerzen werden in den initialen Beurteilungen sehr häufig als «diffus» bezeichnet. Dies ist einerseits Ausdruck einer nicht selten ungenauen Anamnese, andererseits ein Zeichen von Unsicherheit, die Schmerzen den anatomischen Strukturen der Bauchhöhle zuzuordnen. Dies hat Gründe [2].

Die intestinalen Schmerzrezeptoren sind in vier verschiedenen anatomischen Strukturen repräsentiert: in der Mukosa, in den beiden wandständigen Plexus Auerbach und Meissner, auf der Serosa und gefässnah im Mesenterium. Mukosale Rezeptoren reagieren vor allem auf chemische Noxen oder auf infolge Trauma, Entzündung oder Ischämie freigesetzte Mediatoren, die wandständigen und serosalen vor allem auf Dehnung (inklusive die Kapselrezeptoren der Parenchymorgane, zum Beispiel der Leber). Die relativ geringe Dichte dieser Rezeptoren, die bilaterale Verteilung sowie die Reizleitung über langsam leitende C-Fasern (Neurotransmitter: Substanz P, Calcitonine-Gene-Related-Peptide) und die Verbindungen mit dem sympathischen Grenzstrang, schliesslich Tractus spinothalamicus und ZNS prägen den *viszeralen Schmerz* mit seiner klassischen Ausprägung (Tab. 1).

Klinisch ist es ausserordentlich wertvoll, das abdominelle Niveau des Schwerpunkts dieser viszeralen Schmerzwahrnehmung mit den drei wichtigsten abdominellen Gefässstromgebieten und mit den von ihnen versorgten Organstrukturen zu korrelieren (Abb. 1). Die Grundregel der initialen Schmerzwahrnehmung nahe der Mittellinie wird etwas relativiert durch Seitendominanz der Innervation namentlich der Gallenblase (rechts), des Colon ascendens (rechts) und descendens (links). Falls es gelingt, mit einer präzisen Anamnese den initialen Schwerpunkt der Schmerzwahrnehmung bei der Präsentation eines «unklaren Abdomens» dem Ober-, Mittel- oder Unterbauch zuzuordnen, ist für die Differentialdiagnose schon viel gewonnen.

Der *projizierte, eher oberflächliche Schmerz* (Tab. 1) wird eventuell gleichzeitig mit einem sich verstärkenden viszeralen Schmerz wahrgenommen. Die neurophysiologische Grundlage ist der Eintritt von viszeralen und somatischen afferenten Fasern im gleichen spinalen Segment und dementsprechend die kongruente Wahrnehmung durch das ZNS bezogen auf oberflächliche Hautareale (Abb. 2).

Legende

CK	Kreatinkinase
CRP	C-reaktives Protein
CT	Computertomographie
ERCP	endoskopische retrograde Cholangio-Pankreatikographie
MRCP	Magnetresonanz-Cholangio-Pankreatikographie
PPI	Protonenpumpeninhibitor
US	Ultraschall

CME zu diesem Artikel finden Sie auf S. 513 oder im Internet unter www.smf-cme.ch.

Der *somatoparietale Schmerz* (Tab. 1) ist Ausdruck einer Irritation des Peritoneum parietale, in der Regel Folge einer Entzündung von anliegenden intraabdominalen Strukturen. Diese Schmerzen werden korrespondierend mit den somatischen Fasern der Haut (Wurzeln Th_6–L_1) geleitet (Abb. 1). Sie sind präziser, schärfer und bilden die Grundlage für die klinischen Zeichen des Peritonismus (Défense, Loslassschmerz).

Tabelle 1. Typen und Stadien von (akuten) Bauchschmerzen.

1. Viszeraler Schmerz (Abb. 1)
– schlecht lokalisiert, in der Mittellinie
– dumpf, brennend, «in der Tiefe», krampfartig
– häufig verbunden mit Unruhe, Schwitzen, Blässe, Nausea, Erbrechen
2. Projizierter Schmerz: Head'sche Zonen (Abb. 2)
– wahrgenommen auf der Haut oder in tieferen Strukturen
– in der Regel besser umschrieben, präziser als der viszerale Schmerz
– eventuell lokale Hyperalgesie
3. Somatoparietaler Schmerz
– schneidend, scharf
– exakte Schmerzlokalisation
– Patient vermeidet Erschütterungen, liegt ruhig

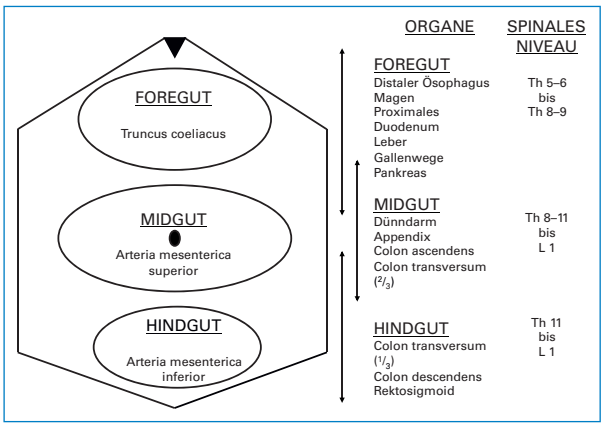

Abbildung 1
Wahrnehmung von Bauchschmerzen und Gefässversorgung.



Abbildung 2
Oberbauchschmerzen: Synopsis möglicher Ursachen.

Ein einzelnes Organ kann alle drei Schmerzqualitäten verursachen. Sie stellen letztlich verschiedene Stadien der im Verlauf organüberschreitenden Pathologie dar. Das Paradigma des Abdominalschmerzes, die Evolution einer Appendizitis ist somit charakterisiert durch einen schlecht lokalisierten Druck / Schmerz, wahrgenommen periumbilikal (Midgut), eventuell assoziiert mit Nausea und dann innert Stunden Verlagerung oder «Parietalisierung» dorthin, wo die entzündete Appendix mit dem Peritoneum parietale in Kontakt kommt – falls dies der Fall ist. Das ist schliesslich die Grundlage des klassischen Peritonismus im rechten unteren Quadranten – wenn es im klinischen Alltag nur immer so eindeutig wäre!

Die Intensität des Schmerzes korreliert nur generell mit dem Schweregrad der zugrunde liegenden Pathologie. Andererseits ist aber einschränkend festzuhalten, dass die Intensität der Wahrnehmung individuell naturgemäss sehr unterschiedlich ist. Ein abrupter «10/10-Schmerz» suggeriert eine Perforation, während ein «12/10-Schmerz» – weil inadäquat intensiv – hinsichtlich seiner Dignität kritisch hinterfragt werden muss.

Neben der gefässversorgungsdefinierten Zuordnung zu den abdominellen Niveaus kann die Quadrantenzuteilung der Schmerzwahrnehmung zusätzlich das ursächliche Organ zu definieren helfen. Gründe für Überlappungen sind die unpräzise Innervation und die flexiblen intraabdominellen anatomischen Verhältnisse. So kann zum Beispiel bei einem älteren Patienten ein klassischer somatoparietaler Schmerz im rechten unteren Quadranten Ausdruck einer akuten Cholezystolithiasis und nicht einer Appendizitis sein. Diffuse (akute) Bauchschmerzen sind letztlich Ausdruck der Involvierung mehrerer Niveaus der abdominellen Strukturen, also der grossflächigen Peritonitis infolge Perforation, Blutung, Ischämie oder allenfalls Obstruktion und Pankreatitis sowie stoffwechselbedingter Krisen (diabetische Ketoazidose, Hypertriglyzeridämie, Porphyrie usw.).

Oberbauchschmerzen

Im Folgenden wird versucht, das Konzept der verschiedenen Schmerzqualitäten auf die wichtigsten Oberbauchorgane und ihre Erkrankungen anzuwenden. Es werden klinische Aspekte der häufigsten Entitäten besprochen.

Mögliche Oberbauchschmerzen verursachende Organe, Erkrankungen und Projektionen von Nachbarorganen auf die Oberbauchregionen sind in Abbildung 3 aufgezeigt. Die Mitte und der rechte obere Quadrant haben dabei naturgemäss die viel grössere klinische Bedeutung als der linke.

Oberbauchschmerzen und Gallenwege

Die Gallensteinprävalenz nimmt mit steigendem Alter rasch zu und erreicht bei den über 50-Jährigen in Zentraleuropa rund 15–25% (Frauen häufiger als Männer). 70–80% der Steinträger sind und bleiben asymptomatisch. Grundsätzlich gibt es drei verschiedene Zustände,

die zu biliären steinbedingten Schmerzen führen können: (1.) eine Zystikus-Obstruktion ohne/mit Cholezystitis, (2.) eine Choledochus-Obstruktion ohne/mit Cholangitis und (3.) eine biliäre Pankreatitis [1]. Letztere ist praktisch immer Ausdruck einer Steinpassage. Entsprechend der aufgezeigten Gesetzmässigkeiten der viszeralen Schmerzwahrnehmung kann ein Zystikus- nicht von einem Choledochus-Schmerz unterschieden werden. Biliäre Schmerzen werden zum Teil ausschliesslich im Epigastrium wahrgenommen und nicht rechts. Der Schmerz hat den viszeralen Charakter, ist also dumpf und nicht krampfartig. Die Muskulatur der Gallenwege ist zu schmächtig, um Koliken zu generieren.

Der Schmerz beginnt rasch, intensiviert sich innert / bis 30 Minuten, kann stark sein, sodass er dem Patienten als eindeutige, datierbare Episode in Erinnerung bleibt. Dauert der Schmerz länger als 6 Stunden, sind die klassischen Komplikationen «Cholezystitis» und «Pankreatitis» zu evaluieren. Wir dürfen davon ausgehen, dass bei rund ¾ der Cholezystitiden biliäre Schmerzepisoden vorausgegangen sind. Gelingt es anamnestisch oder klinisch, eine Verlagerung des Schmerzes von der Mitte mit der charakteristischen Entwicklung eines somatoparietalen Schmerzes nach rechts (lokale Défense, Atemabhängigkeit: «Murphy's Sign») zu erfassen, dann ist dies der Ausdruck einer Cholezystitis. Diese charakteristische Klinik kann namentlich bei Patienten mit Diabetes mellitus oder Betagten völlig fehlen. Eine Verschlechterung des Allgemeinzustandes, eventuell mit Nausea und Erbrechen, ist dann unter Umständen das einzige Symptom [3].

Der episodenhafte Charakter ist entscheidend. Fehlt dieser, treten die Beschwerden regelmässig postprandial im Sinne einer Dyspepsie auf (siehe unten), ist die Indikation zur Cholezystektomie trotz nachgewiesener Steine nicht zu stellen, da der symptomatische Erfolg dadurch in der Regel nicht erzielt wird [4].

Biliäre Schmerzen und Labor

Eine Gallenblasenkolik verursacht wohl eine (Stress-) Leukozytose, aber keine erhöhten Leberwerte. Letztere können allenfalls im Fall einer Cholezystitis leicht erhöht sein (Datenlage diesbezüglich unbefriedigend!). In dieser Situation, das heisst bei erhöhten Transaminasen, ist die Choledocholithiasis unbedingt mittels MRCP auszuschliessen. Ist der akute Oberbauchschmerz Ausdruck einer Choledocholithiasis, können wir in enger zeitlicher Nähe zum Schmerz Transaminasen über 10 × der Norm (initial ASAT > ALAT, Stunden später ALAT > ASAT) finden. Bilirubin und vor allem γ-GT und alkalische Phosphatase steigen erst später (≥24 Stunden) an. Dieses Transaminasen-dominierte Enzymmuster führt dann nicht selten zur Fehldiagnose «Hepatitis» Im Falle einer raschen Steinpassage ist die engmaschige Dokumentation einer raschen Dynamik namentlich der Transaminasen äusserst hilfreich und kann uns das Steingeschehen indirekt dokumentieren, da die Bildgebung unter Umständen nach Passage eines singulären Konkrements (wieder) vollständig normal sein kann.

> Die Muskulatur der Gallenwege ist zu schmächtig, um Koliken zu generieren

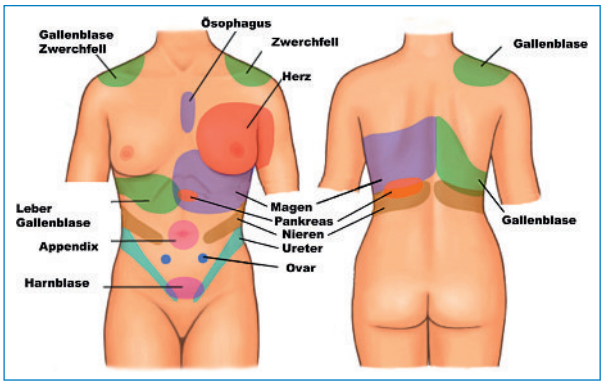

Abbildung 3
Schmerzprojektionen (Head'sche Zonen). (Copyright © 2009, mit freundlicher Genehmigung von Lippincott Williams & Wilkins, Baltimore, USA.)

Biliäre Schmerzen und Bildgebung

Bei einer biliären Schmerzepisode ist die Ultraschalluntersuchung evtl. mit ultraschallgezielter Palpation der erste diagnostische Schritt. Die Sensitivität für einen Gallenblasensteinnachweis liegt bei ≥95%, für die Diagnose (akute) Cholezystitis >90%. Der Nachweis einer Choledocholithiasis gelingt mit dem Ultraschall nur in rund 25–50%. Die diagnostische Methode der Wahl ist die MRC(P), die bei einer relativ kurzen Untersuchungszeit ohne Gebrauch von Kontrastmittel den Steinnachweis mit einer Sensitivität von >95% erbringen kann. Wenn ein Patient nicht MRCP-tauglich ist, muss der Gallensteinnachweis bei hohem Verdacht mittels ERCP mit der Möglichkeit der gleichzeitigen Steinentfernung geführt werden, bei niedrigem Verdacht schonender mit der Endosonographie. Beide invasiven Methoden sind bezüglich Treffsicherheit «Choledochuskonkrement» vergleichbar (>95%). Bei Verdacht auf eine Cholezystitis ist die frühzeitige Hospitalisation die Grundlage für die prompte laparoskopische Cholezystektomie mit dem Nutzen der reduzierten Morbidität, Mortalität und verkürzten Hospitalisationsdauer.

Die Cholangitis mit der klassischen Charcot'schen Trias Fieber / Schüttelfrost, Ikterus und Oberbauchschmerzen ist die (einzige) Indikation für eine notfallmässige ERCP (Abb. 4 📷). Sie tritt fast ausschliesslich bei steinbedingter Obstruktion der Gallenwege auf, kaum aber bei Tumoren.

Oberbauchschmerzen und Pankreas

Akute Schmerzen können sowohl bei einer *akuten* als auch *chronischen Pankreatitis* auftreten. Der Schmerz ist vom klassisch viszeralen Charakter mit gelegentlich gürtelförmiger Ausstrahlung bis in den Rücken, im weiteren Verlauf ist er allenfalls generalisiert. Die Diagnose «akute Pankreatitis» basiert auf der Klinik bzw. den Laborwerten. Zum Zeitpunkt des Patientenkontaktes darf in der Regel die diagnostische Amylase-/Lipaseerhöhung >3-mal die Norm erwartet werden. Der Nutzen der parallelen Bestimmung beider Enzyme für die korrekte Diagnosestellung der akuten Pankreatitis ist umstritten. Die Bedeutung der Pankreasenzymerhöhung >3-mal die Norm ist vielschichtig und erweitert die Differentialdia-

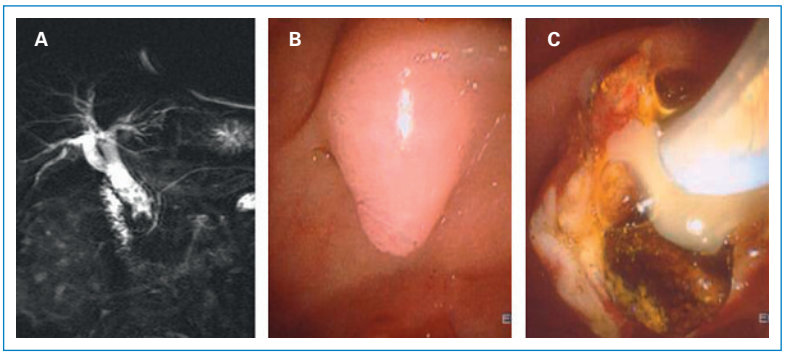

Abbildung 4
82-jährige Patientin (Status nach Cholezystektomie) mit akuten epigastrischen Schmerzen wechselnder Intensität (≤3 Tage), Schüttelfrost und Ikterus, vereinbar mit Cholangitis.
A MRCP: dilatiertes biliäres System mit konvexer Aussparung präpapillär.
B ERCP: Papilla Vateri mit Vorwölbung des Papillendachs.
C Papillotomie: Abfluss von Eiter, Steinentfernung.

gnose erheblich. Das Ausmass der Enzymerhöhung korreliert kaum mit dem Schweregrad der Pankreatitis.
In unseren Breitengraden sind über 80% der akuten Pankreatitiden durch ein Gallensteinleiden bzw. Alkohol bedingt. In der Initialphase einer klassischen Präsentation einer akuten Pankreatitis braucht es für die Diagnosestellung in der Regel keine Bildgebung. Die CT-Untersuchung mit Kontrastmittel in der arteriellen Parenchymphase am dritten/vierten Tag der Erkrankung ist die entscheidende Untersuchung zur Definition des Schweregrades der akuten Pankreatitis (radiologischer CT-Score nach Balthazar, bzw. modifiziert nach Martell) [5].
Bei der initialen Präsentation der akuten Pankreatitis mit erhöhten Leberparametern (Transaminasen >3-mal die Norm) ist die unmittelbare Ultraschalluntersuchung sehr hilfreich für den Gallenblasensteinnachweis zur Definition der biliären Genese. In dieser Situation ist die akute Pankreatitis sehr häufig Ausdruck der Steinpassage durch die Papilla Vateri, charakterisiert durch den raschen Abfall der Transaminasen und allenfalls des Bilirubins in den folgenden 24 Stunden. Persistieren sie und zeichnet sich ein schwerer Verlauf der Pankreatitis ab, ergibt die dringliche MRCP mit Steinnachweis die Indikation zur Früh-ERCP innert 48–72 Stunden.
Schmerzen sind die schwerwiegendste Konsequenz einer *chronischen Pankreatitis*. In unseren Regionen ist sie in ca. 80% äthyltoxischer Genese. Der epigastrische Schmerz wird zum Teil nahrungsabhängig als viszeraler Schmerz, teilweise ausstrahlend in den Rücken (Th_6–Th_{11}), wahrgenommen. Gewisse Patienten erfahren Erleichterung im Sitzen oder Vornüberbeugen. Diese Schmerzen können intermittierend, episodenhaft auftreten, ohne immer Ausdruck einer akuten Pankreatitis zu sein. Später sind sie eher kontinuierlich und können bei einigen Patienten nach längerer Zeit spontan wieder verschwinden. Wohl weniger als 10% der Patienten mit chronischer Pankreatitis bleiben im Verlauf schmerzfrei. Auf der konventionellen liegenden Abdomenleeraufnahme können die charakteristischen Verkalkungen sichtbar sein. Die CT-Untersuchung des Abdomens zeigt jedoch am besten das ganze Ausmass der destruierenden Organveränderungen (Kaliberschwankungen des Ductus pankreaticus, Gangsteine, Pseudozysten).

Besteht beim Pankreaskopftumor ein schmerzloser Ikterus als Leitsymptom, erhöht das die Chance, eine resektable Situation vorzufinden

Oberbauchschmerzen bei *Pankreastumoren* sind initial eher weniger intensiv, vage, von viszeralem Charakter und strahlen bei Diagnosestellung relativ selten in den Rücken aus. Leider ist der Schmerz ein Spätsymptom. Bei Patienten mit Oberbauchschmerzen als Folge eines Pankreastumors können ca. ⅓ reseziert werden, während von den resezierbaren nur lediglich ein Drittel über Bauchschmerzen klagen. Leider versagen auch die sonstigen Warnsymptome, indem zum Zeitpunkt der Diagnosestellung nur etwa die Hälfte der Patienten über Gewichtsverlust klagen. Entsteht der Tumor im Pankreaskopf und ist ein schmerzloser Ikterus das Leitsymptom, erhöht das die Chance, eine resektable Situation vorzufinden. Der erste diagnostische Schritt bei Verdacht auf einen Pankreastumor ist sicher die CT-Untersuchung, die auch Resektabilitätskriterien liefert.

Oberbauchschmerzen und peptisches Leiden

Gastroösophagealer Reflux

Refluxbedingte peptische Schmerzen werden im hohen Epigastrium, ausstrahlend nach retrosternal, als brennend, häufig assoziiert mit Regurgitation wahrgenommen. Der Schwerpunkt dieser Symptomatik ist in der Regel nach der Abendmahlzeit. Klinisch besteht eine erhebliche Überlappung der Symptomatologie mit der Ulkuskrankheit. Die Differentialdiagnose beinhaltet die Angina pectoris. Eine Hiatushernie ist bei Refluxkrankheit deutlich häufiger (50–90%) als bei gesunden Patienten. Sie begünstigt Reflux. Grosse Hernien können selber Anlass zu mechanisch bedingten (akuten) Schmerzen geben (Adhäsionen, Volvulus).

Peptische Ulkuskrankheit

Die charakteristischen Schmerzen beim Ulcus ventriculi (UV) und Ulcus duodeni (UD) werden ebenfalls als brennend, bohrend im Epigastrium wahrgenommen und durch Essen eher verstärkt (UV) oder aber auch erleichtert (UD). Sie zeigen das Phänomen des Nüchternschmerzes, der Stunden nach den Mahlzeiten oder nachts (UD) auftritt. Schmerzwahrnehmung im rechten oder linken Oberbauch sowie Ausstrahlung in den Rücken sind bei einer Minderheit der Patienten möglich. Es gilt aber zu beachten, dass es eine bemerkenswerte Zahl von asymptomatischen peptischen Ulzera gibt. In einer Screening-Population fand man endoskopisch bei 11% der Patienten Ulzera, davon waren zwei Drittel asymptomatisch [6]. Zudem gingen bei 50–80% der Patienten mit komplizierter Ulkuskrankheit (Blutung/Perforation) keine warnenden peptischen Beschwerden voraus. Dies betraf vor allem betagte und mit nichtsteroidalen Antirheumatika behandelte Patienten.

Magenkarzinom

Die Inzidenz des Magenkarzinoms hat in den westlichen Industrieländern erfreulich abgenommen. Leider wird das Leiden praktisch immer erst im fortgeschrittenen

Stadium (≥pT2) klinisch manifest mit epigastrischen Beschwerden / Schmerzen, vergleichbar mit dem UV. Zusätzliche Warnsymptome wie Gewichtsverlust (rund $^2/_3$), Eisenmangelanämie, Dysphagie und Symptome der Magenretention bedingen den raschen Einsatz der Gastroskopie. Repetitives Erbrechen erfordert immer eine endoskopische Abklärung.

Oberbauchschmerzen und das Problem der funktionellen Dyspepsie

Ausgehend vom Problem Oberbauchbeschwerden/-schmerzen ist der Grundversorger im Alltag sicher am häufigsten mit dem Phänomen der Dyspepsie konfrontiert [7]. Die Treffsicherheit von Anamnese und Klinik ist in dieser Situation ungenügend. Es gilt angesichts der Häufigkeit der Symptomatik für die individuellen Patienten unter Beachtung der Kosteneffizienz einen sicheren Weg zwischen symptomatischer Therapie und Abklärung zu finden (Tab. 2 und Abb. 1, 2. Teil). Dabei ist zu bedenken, dass nur etwa die Hälfte der Betroffenen mit dyspeptischen Beschwerden zur Konsultation kommt. 30–80% der Patienten mit funktioneller Dyspepsie erfüllen auch die Diagnosekriterien eines Reizdarms («irritable gut»). Unter Berücksichtigung der Intensität und der Chronizität der Beschwerden umfasst die Differentialdiagnose sicher nicht das ganze Spektrum der in Abbildung 3 aufgezeigten Ursachen von Oberbauchschmerzen. Häufig müssen auch medikamentöse Nebenwirkungen/Unverträglichkeiten erwogen werden. Es handelt sich hier weniger um akute, sondern um chronische Beschwerden. Natürlich abhängig vom Alter der Patienten liegt die Prävalenz von Magen-Malignomen bei den Patienten mit «chronischer Dyspepsie» bei ≤1%. Das Vorhandensein von Warnsymptomen indiziert die weiterführenden Abklärungen, wobei ihr Nutzen kürzlich kritisch hinterfragt worden ist [8]. Gerade deswegen soll und darf trotz des evidenzbasierten, breit abgestützten Dyspepsiekonzepts im individuellen Fall von den Richtlinien abgewichen und entsprechend dem klinischen Verdacht intuitiv die Abklärung vorgezogen werden.

Oberbauchschmerzen und Spezialitäten

Bauchwandschmerzen

Diese Schmerzen haben in der Regel einen somatoparietalen Charakter, sind häufig atem- und bewegungsabhängig und können mit sorgfältiger Palpation im Einzelfall präzise lokalisiert und jederzeit auch wieder reproduziert werden. Nicht selten werden bei diesen Patienten unnötige, langwierige Abklärungen durchgeführt. Hernien können vor allem in der Linea alba getastet und mit dem Ultraschall objektiviert werden.

> Bauchwandschmerzen haben einen somatoparietalen Charakter, sind häufig atem- und bewegungsabhängig und können mit sorgfältiger Palpation präzise lokalisiert und jederzeit reproduziert werden

Das Syndrom der schmerzhaften Rippe bzw. Druckdolenz am kostokartilaginären Übergang ist häufiger bei Frauen. Gut dokumentiert sind auch einklemmungsbedingte Reizzustände von Hautnerven am lateralen Rand der Rektusscheide [9]. Injektionen von Lokalanästhetika sind im Einzelfall diagnostisch und therapeutisch auch längerfristig hilfreich. Schmerzen können einer klassischen Herpes-zoster-Effloreszenz um Tage vorausgehen oder nach deren Abklingen weiterbestehen.

Leberabszess

Neben biliären sind entzündliche und tumoröse Erkrankungen im ganzen Einzugsbereich des Pfortadersystems infolge einer beeinträchtigten Barrierenfunktion mögliche Ursachen für Leberabszesse. Der Patient ist krank, febril und beklagt spontane, eventuell atemabhängige oder durch Perkussion auslösbare Schmerzen im rechten oberen Quadranten (Reiseanamnese!) Die Leberwerte (Transaminasen, alkalische Phosphatase) können normal sein! Vor allem beim Amöbenabszess sind unter Umständen kurzfristige, repetitive Ultraschalluntersuchungen nötig, um die Entwicklung der Einschmelzung zu erkennen und den optimalen Zeitpunkt der neben den Antibiotika notwendigen perkutanen Drainage zu treffen.

Milz- und Niereninfarkt

Akute Schmerzen vom viszeralen und somatoparietalen Typ lateral im linken oberen Quadranten mit oder ohne Schulterschmerzen machen eine Pathologie der Milz wahrscheinlich. Trauma, Abszess (Endokarditis), hämatologische Erkrankungen und virale Infekte mit Splenomegalie sowie Infarkt sind mögliche Ursachen. Akute links- oder rechtsseitige oder lateral lokalisierte Schmerzen in den oberen Quadranten können auch die Folge von Embolien in die Nieren darstellen. Für einmal ist es in einer solchen Situation ausserordentlich hilfreich, eine deutlich erhöhte LDH als Ausdruck eines Niereninfarktes nachzuweisen, dies gefolgt von einer CT-Untersuchung mit arterieller Phase. Diagnostiziert man bei einem jungen Patienten auf diesem Weg das offene Foramen ovale, hat das für diesen Patienten erhebliche Konsequenzen.

Oberbauchschmerzen: was häufig übersehen wird und die Katastrophen

Intestinale Obstruktion

Der *klassische obstruktive Dünndarmileus* wird als akuter viszeraler, besonders schlecht lokalisierbarer

Tabelle 2. Dyspepsie (gemäss Rom-III-Konsensus).

Ein oder mehrere der folgenden Symptome:
– postprandiales Völlegefühl
– frühe Sättigung
– epigastrische Schmerzen
– chronisch: ≥3 Monate/Jahr
Bevölkerungsbasierte Prävalenz (ohne Refluxsymptome): 3–15%
Ursache(n):
– ≥$^2/_3$ funktionell (keine strukturelle oder physiologische Ursache)
– *Helicobacter pylori:* geringe kausale Bedeutung, symptomatischer Nutzen durch Eradikation: Number Needed to Treat (NNT): 11–17 ([3], s. Teil 2)

krampfartiger Schmerz im Mittelbauch wahrgenommen (Midgut). Sekundär kommt es zur Mitbeteiligung der «Foregut»-Anteile, also des oberen Gastrointestinaltraktes. Die wichtigsten Risikofaktoren sind intraabdominelle Voroperationen (rund in ¾ der Fälle) und die Hernien [10]. Die initiale Einschätzung kann schwierig sein, Erbrechen und Windverhalt können (noch) fehlen und die klinische Untersuchung kann wechselnde Befunde ergeben. Die Sensitivität / Spezifität der bildgebenden Verfahren bei der Ileus-Diagnostik lag bei der Abdomenleeraufnahme bei 50/75%, beim Ultraschall bei 83/90%, bei der CT-Untersuchung bei 93/100%, aber bei der Erkennung der Ursache der Obstruktion bei 7% bzw. 23% bzw. 87% [11]. Bei hohen Dünndarm- oder Duodenalobstruktionen können die klassischen radiologischen Ileuszeichen fehlen, die Pathologie (zum Beispiel Invaginationen) und damit die Klinik inkonstant vorhanden sein, sich als intermittierende Schmerzen und Erbrechen manifestieren und sich dem unmittelbaren Nachweis entziehen. Hier sind die Klinik und die Bildgebung zum Zeitpunkt der Symptome hilfreich.

Perforation

Die *freie Perforation* eines peptischen Ulkus ist charakterisiert durch den akuten somoatoparietalen lokalen epigastrischen Schmerz, der sich rasch ausbreitet. Der Nachweis freier Luft subdiaphragmal im konventionellen stehenden Thoraxbild oder Abdomen-Leerbild in linker Seitenlage (bei rund 30% normal!) ist heute durch die Möglichkeit, geringste Mengen extraintestinaler Luft in der CT-Untersuchung nachzuweisen, herausgefordert. Diese haben jedoch nicht immer klinische Bedeutung und erfordern auch nicht immer eine chirurgische Therapie, ein im Einzelfall heikles interdisziplinäres klinisches Dilemma! Bei diesen Formen eines Pneumoperitoneums müssen die Anamnese und die Umstände, unter welchen die Diagnose gestellt wird, besonders kritisch betrachtet werden. Mögliche Ursachen beinhalten Quellen im Thorax- und Bauchraum (inklusive gynäkologische Ursachen) und rezente endoskopische Interventionen [12].

Vaskuläre Katastrophen

Sie sind am häufigsten bedingt durch eine Ischämie infolge eines embolischen Verschlusses der Arteria mesenterica superior. Entsprechend handelt es sich hier um einen klassischen viszeralen Midgut-Schmerz. Die Durchblutung der vom Truncus coeliacus versorgten Oberbauchorgane ist häufiger im Rahmen einer Aortendissektion beeinträchtigt, charakterisiert durch Oberbauchschmerzen und evtl. akute Leberzellnekrose. Die abdominellen Aortenaneurysmen sind >95% infrarenal lokalisiert mit charakteristischen, in den Rücken ausstrahlenden Mittel- und Unterbauchschmerzen. Hingegen betreffen rund 90% der Aneurysmen der Intestinalgefässe das Stromgebiet des Truncus coeliacus (Arteria splenica: 60% dieser Aneurysmen). Im Falle einer Ruptur sind akute Oberbauchschmerzen, die sich rasch ausbreiten, verbunden mit Schulterschmerzen und Blutungsschock die ominösen Symptome. Subakute schwere und chronische Pankreatitiden sowie die Schwangerschaft sind besondere Risikokonstellationen, die mit solchen Aneurysmarupturen einhergehen [13].

Korrespondenz:
Dr. Niklaus Schaub
Leitender Arzt Gastroenterologie
Medizinische Universitätsklinik
Kantonsspital
CH-4101 Bruderholz
niklaus.schaub@ksbh.ch

Empfohlene Literatur

– Glasgow RE, Mulvihill SJ. Acute Abdominal Pain. In: Sleisenger and Fordtran's Gastrointestinal and Liver Disease. 8th edition. Feldman M, Friedman L, Brandt L, eds. Oxford: Saunders; 2006, p. 87.
– Cappell MS, Batke M. Mechanical obstruction of the small bowel and colon. Med Clin N Am. 2008;92:575.
– Longell TJ, Mulvihill SJ. Gastrointestinal perforation and the acute abdomen. Med Clin N Am. 2008;92:599.
– Shanley ChJ, Weinberger JB. Acute abdominal vascular emergencies. Med Clin N Am. 2008;92:627.

Die vollständige nummerierte Literaturliste finden Sie unter www.medicalforum.ch

Schmerzen im Oberbauch: eine mögliche Annäherung, Teil 1: Pathophysiologie und Klinik /

Douleurs abdominales hautes – une approche possible, 1re partie: Physiopathologie et clinique

Weiterführende Literatur (Online-Version) / Références complémentaires (online version)

1 Flasar MH, Goldberg E. Acute abdominal pain. Med Clin N Am. 2006;90:481.

2 Glasgow RE, Mulvihill SJ. Acute Abdominal Pain. In: Sleisenger and Fordtran's Gastrointestinal and Liver Disease. 8th edition. Feldman M, Friedman L, Brandt L, eds. Oxford: Saunders; 2006, p. 87.

3 Parker LJ, Vokor LF, Wollan PC. Emergency department evaluation of geriatric patients with acute cholecystitis. Acad Emerg Med. 1997;5:51.

4 Talley NJ. (Editorial): Gallstones and upper abdominal dyscomfort: innocent bystander or a cause of dyspepsia? J Clin Gastroenterol. 1995;30:411.

5 AGA Medical Position Statement and Technical Review: Acute Pancreatitis (2007). http://www.gastro.org/user-assets/documents/02_dlinical_prctice/medical_position_statements/acute_pancreatitis_mps.pdf and …tr.pdf

6 Lu CL, Chang SS, Wang SS, et al. Silent peptic ulcer disease: frequency, factors leading to "silence" and implications regarding the pathogenesis of visceral symptoms. Gastrointest Endosc. 2004;60:34.

7 Tack J, Talley NJ, Camilleri M, et al. Functional gastroduodenal disorders. Gastroenterol. 2006;130:1466.

8 Wallace MB, Durkalski VL, Vaughan J, et al. Age and alarm symptoms do not predict endoscopic findings among patients with dyspepsia: a Mmulticentre database study. Gut. 2001;49:29.

9 Sinivasan R, Greenbaum DS. Chronic abdominal wall pain: a frequently overlooked problem. Practical approach to diagnosis and management. Am J Gastroenterol. 2002;97(4):824.

10 Cappell MS, Batke M. Mechanical obstruction of the small bowel and colon. Med Clin N Am. 2008;92:575.

11 Suri S, Gupta S, et al. Comparative evaluation of plain abominal films, ultrasound and CT in the diagnosis of intestinal obstruction. Acta Radiol. 1999;40(4):422.

12 Longell TJ, Mulvihill SJ. Gastrointestinal perforation and the acute abdomen. Med Clin N Am. 2008;92:599.

13 Shanley ChJ, Weinberger JB. Acute abdominal vascular emergencies. Med Clin N Am. 2008;92:627.