Funktionsstörungen nach chirurgischen Eingriffen an Kolon und Rektum

Wissenswertes für den praktizierenden Arzt

Pascal Gervaz, Philippe Morel
Service de Chirurgie Viscérale, Hôpital Universitaire de Genève

Quintessenz

- Für die optimale Betreuung nach chirurgischem Eingriff an Kolon und Rektum ist ein gutes Verständnis von deren Funktion unerlässlich.
- Eingriffe am Kolon werden (im Gegensatz zu sehr ausgedehnten Resektionen) meist gut vertragen. Die Passagestörungen sind oft vorübergehender Natur und können mit den üblichen Antidiarrhoika gut behandelt werden.
- Invalidisierende Funktionsstörungen, wie imperativer Stuhlgang, fraktionierter Stuhlabgang bis zur Inkontinenz, sind bekannte Folgen nach Rektumresektionen. Zur Lebensqualitätsverbesserung ist es wichtig, diese Störungen zu erkennen und mit Quellmitteln, Antidiarrhoika, diätetischen Massnahmen und ggf. mit Beckenbodentraining zu behandeln.

Einleitung

Gemäss dem Bundesamt für Statistik werden in unserem Land jährlich nicht weniger als 6000 Kolektomien durchgeführt [1]. Es handelt sich um einen Eingriff mittleren Schwierigkeitsgrades, der in den meisten Spitälern durchgeführt wird. Als elektiver Eingriff ist er mit einer geringen Letalität (<1%) belastet; im Rahmen notfallmässiger Eingriffe steigt jedoch die Letalität auf >10% an, da es sich dann oft um septische Situationen (Perforation) handelt und bei den meist älteren Patienten häufig Begleiterkrankungen vorliegen [2, 3]. Etwa in der Hälfte der Fälle ist die Grundkrankheit benigner Natur, wie Divertikel, chronische entzündliche Erkrankungen usw. In den übrigen Fällen liegt ein Kolon- oder Rektumkarzinom vor, bei denen die Prognose natürlich zurückhaltender zu beurteilen ist. Aber auch hier liegt die 5-Jahres-Überlebensrate über 50% [4]. Der Allgemeinarzt und Internist kann daher in seiner Sprechstunde sehr wohl Patienten antreffen, die einen chirurgischen Eingriff am Kolon und/oder Rektum hinter sich haben und nun an lästigen, behandlungsbedürftigen funktionellen Störungen leiden. Im vorliegenden Beitrag möchten wir zur Orientierung des praktizierenden Arztes die gängigen chirurgischen Eingriffe an Kolon und Rektum mit ihren Indikationen und funktionellen Konsequenzen beschreiben und darlegen, was für therapeutische Massnahmen in solchen Fällen zu empfehlen sind.

Pascal Gervaz

Die Autoren erklären, dass sie keine Interessenskonflikte im Zusammenhang mit diesem Beitrag haben.

Physiologie des terminalen Ileums, Kolons und Rektums

Unter anderem besteht die Aufgabe des terminalen Ileums darin, im Rahmen des enterohepatischen Kreislaufs die Gallensalze zu reabsorbieren. Bei chirurgischen Eingriffen am rechten Kolon werden meist auch 10 cm am terminalen Ileum mitentfernt, was trotz Verlust der Bauhin'schen Klappe gut vertragen wird. Wenn allerdings die Ileumresektion über 50 bis 60 cm beträgt, werden die Gallensalze nicht mehr genügend reabsorbiert. Dadurch können im Kolon durch die biliäre Irritation mitunter invalidisierende Durchfälle auftreten.

Die Funktion des Kolons besteht im Wesentlichen darin, Bikarbonat und Kalium zu sezernieren und Wasser und NaCl zu reabsorbieren. Das Kolon gewinnt dem Organismus täglich 1,5 L Wasser zurück, so dass sich der Wasserverlust mit dem Stuhl auf lediglich 100 bis 150 ml pro Tag beschränkt. Der tägliche Flüssigkeitsverlust durch eine terminale Ileostomie liegt denn auch stets über einem Liter, während bei distaler Kolostomie fast kein Wasserverlust entsteht. Je länger das resezierte Kolonteilstück ist, desto eher resultieren weiche oder flüssige Stühle. Solange die Sphinkterfunktion intakt ist, wird dies meist gut vertragen.

Das Rektum dient als Reservoir. Durch seine Dehnbarkeit ermöglicht es uns, die Stuhlentleerung hinauszuschieben. Der Druck im Inneren des Rektums nimmt nur geringfügig zu, und der Druck der Sphinkteren bleibt höher als der durch den Stuhl in der Ampulla recti hervorgerufene Druck (Abb. 1), womit die Kontinenz ge-

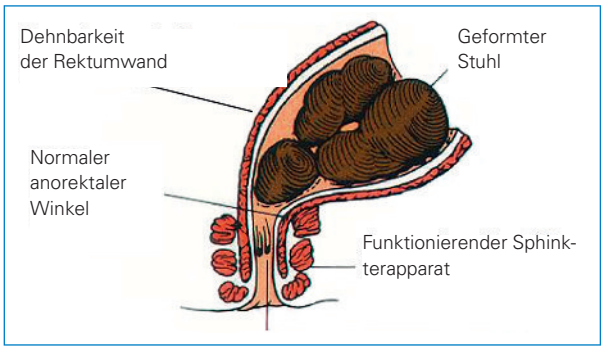

Abbildung 1
Wichtige Faktoren bei der Aufrechterhaltung der Stuhlkontinenz.

CME zu diesem Artikel finden Sie auf S. 367 oder im Internet unter www.smf-cme.ch.

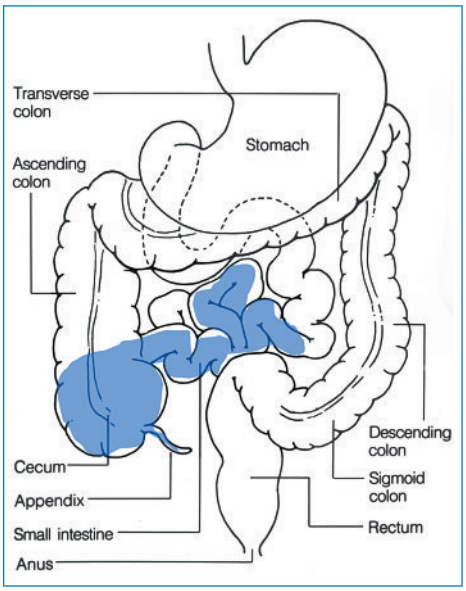

Abbildung 2
Ileozökale Resektion.

Indikation: M. Crohn am terminalen Ileum
Rekonstruktion: ileokolische Anastomose
Funktionsstörungen: biliäre Diarrhoe
Behandlung: Colestyramin (Quantalan®) 3 × 4 g täglich
Diät: ballaststoffarme Diät

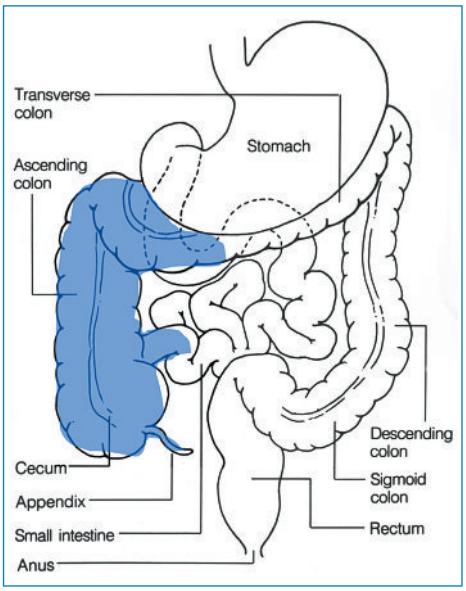

Abbildung 3
Rechte Hemikolektomie.

Indikation: Polypen oder Krebs im proximalen Kolon
Rekonstruktion: Ileotransversostomie
Funktionsstörungen: vorübergehende Diarrhoe (bakterielle Wucherung wegen des Verlusts der Bauhin'schen Klappe)
Behandlung: Probiotika (z.B. Saccharomyces boulardii [Ultralevure 2 × 500 mg/Tag])
Diät: keine diätetischen Massnahmen erforderlich

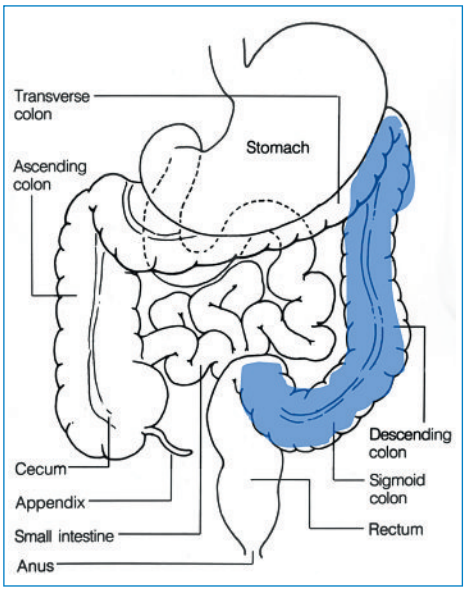

Abbildung 4
Linke Hemikolektomie – Sigmoidektomie.

Indikation: Divertikulitis oder Karzinom links
Rekonstruktion: kolokolische oder kolorektale Anastomose
Funktionsstörungen: vorübergehend lose oder weiche Stühle
Behandlung: selten erforderlich
Diät: keine diätetischen Massnahmen erforderlich

währleistet bleibt. Die Mechanismen, die für die Stuhlentleerung und die vollständige Kontinenz verantwortlich sind, sind komplex und interdependent. Wir wollen hier nicht näher darauf eingehen. Der Verlust der Reservoirfunktion nach Rektumresektion wird deutlich schlechter toleriert als eine Kolonresektion. Die Patienten beklagen sich über imperativen Stuhldrang (d.h. Unfähigkeit, die Entleerung länger als einige Minuten hinauszuschieben), fraktionierte Stuhlentleerung (unvollständige und in der Folge mehrfache Entleerung) und schliesslich über Inkontinenz, vor allem bei losem oder dünnem Stuhl.

Chirurgische Eingriffe am Kolon

Chirurgische Eingriffe am Kolon werden im Allgemeinen sehr gut vertragen und umso besser,je kleiner das resezierte Stück ist. Patienten mit ausgedehntem M. Crohn des distalen Dünndarms, die eine ausgedehnte ileozökale Resektion benötigen, entwickeln wegen der Anwesenheit grosser Mengen von Gallensalzen im Kolon fast immer eine choleretische Diarrhoe (Abb. 2 📷). Therapeutisch versucht man, die Reabsorption der Gallensalze oberhalb der ileokolischen Anastomose zu stimulieren. Der Verlust der Bauhin'schen Klappe bei der rechten Hemikolektomie kann von vorübergehenden Diarrhoeen begleitet sein, die gut auf Probiotika reagieren (Abb. 3 📷).
Auch die Sigmoidektomie wegen Divertikulitis hat kaum wesentlichen Einfluss auf die Darmfunktion. Allerdings beklagen sich einzelne Patienten unmittelbar postoperativ über lose Stühle (Abb. 4 📷). Die totale Kolektomie hat einen schlechten Ruf. In der Tat kann sie bei betagten Patienten zu einer Inkontinenz führen. Der Patient muss mit einer täglichen Menge von 1 bis 1,5 L an weichem Stuhl in der Ampulla recti fertig werden, was 3 bis 4 Stuhlentleerungen tagsüber und eine Entleerung nachts nötig macht (Abb. 5 📷). Die Verschreibung von zwei Tabletten Loperamid morgens und abends kann sinnvoll sein, um das Wohlbefinden des Patienten zu verbessern.

Chirurgische Eingriffe am Rektum

Die funktionellen Veränderungen nach chirurgischen Eingriffen am Rektum sind so typisch, dass sie eine klar beschriebene Entität (Anterior-Resection-Syndrom) darstellen. Diese ist gekennzeichnet durch 1) imperativen Stuhldrang (Verlust der Dehnbarkeit), 2) häufigen Stuhlgang (Verlust der Reservoirfunktion), 3) fraktionierten Stuhlgang (unvollständige Entleerung) sowie 4) Inkontinenz. Diese entsteht aufgrund verschiedener Faktoren, wie den Eingriff selbst oder die neoadjuvante Radiotherapie, deren nachteilige Effekte auf die Sphinkterfunktion bekannt sind.
Jede Rektumresektion kann von Funktionsstörungen begleitet sein. Als Regel gilt: Je tiefer die Anastomose, desto schlechter das Resultat. Daher wird die vordere Resektion des oberen Rektums mit der dazugehörenden kolorektalen Anastomose oft gut vertragen.

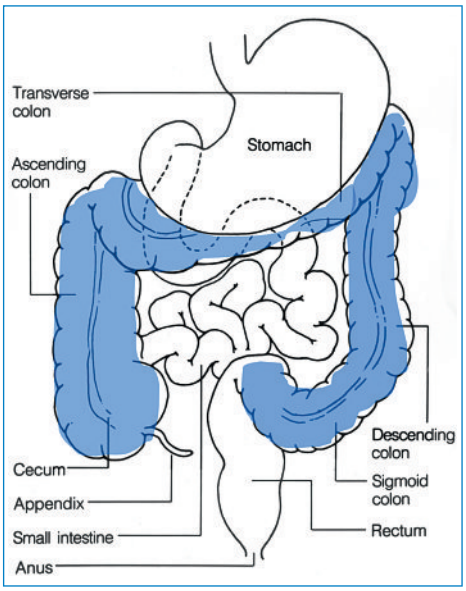

Abbildung 5
Totale Kolektomie.

Indikation: familiäre Polypose (milde Form), stenosierende Krebsleiden des linken Kolons
Rekonstruktion: ileorektale Anastomose
Funktionsstörungen: 3 bis 4 weiche Stühle pro Tag
Behandlung: Loperamid (Imodium®) 2–10 mg/Tag
Diät: faserarm oder stopfend, falls nötig

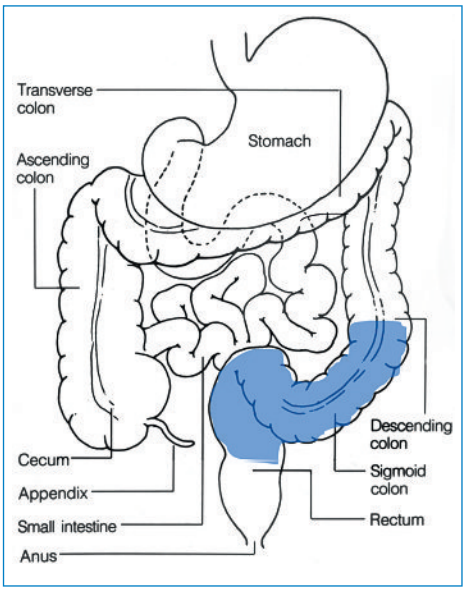

Abbildung 6
Anterior Resection des oberen Rektums.

Indikation: Karzinom des oberen Rektums oder am rektosigmoidalen Übergang
Rekonstruktion: kolorektale Anastomose
Funktionsstörungen: gut vertragen, sofern das Rektumstück unterhalb der Anastomose funktionsfähig geblieben ist (CAVE: Radiotherapie!). Manchmal tritt vorübergehend imperativer Stuhldrang auf.
Behandlung: Quellmittel (Metamucil®)
Diät: keine diätetischen Massnahmen erforderlich

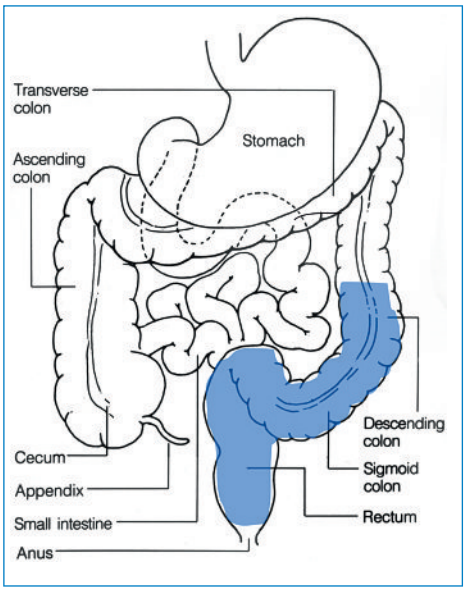

Abbildung 7
Rektumamputation mit totaler Entfernung des Mesorektums.

Indikation: Karzinom im mittleren oder tiefen Rektum
Rekonstruktion: koloanale Anastomose (Abb. 8)
Funktionsstörungen: zwei lose Stühle pro Tag; verschiedene Ausscheidungsprobleme unterschiedlichen Schweregrades, je nach verwendeter Rekonstruktionstechnik (Abb. 8)
Behandlung: Loperamid (Imodium®) 2 bis 10 mg/Tag und Quellmittel (Metamucil®). Physiotherapie (Training der Perinealmuskulatur und des Sphinkterapparats)

Ein Teil des Rektums bleibt dabei erhalten, insbesondere die Gegend oberhalb der Linea pectinea, die sogenannte Übergangszone, wo die Trennung von gasförmigen Ausscheidungen und Stuhl stattfindet (Abb. 6). Bei der totalen Rektumamputation mit Entfernung des Mesorektums und koloanaler Anastomose (Abb. 7), wie sie bei Karzinomen des mittleren und unteren Rektums nötig ist, liegt die Situation dagegen anders. Dieser Eingriff hat einen totalen Verlust der normalen Reservoirfunktion zur Folge, und die funktionellen Ergebnisse sind entsprechend bei mehr als der Hälfte der Patienten sehr mässig oder sogar schlecht, mindestens in den ersten zwei Jahren nach dem Eingriff.

Rekonstruktionstechniken nach koloanaler Anastomose

Die schwerwiegenden Funktionsstörungen nach koloanaler End-zu-End-Anastomose haben die Chirurgen nach neuen technischen Lösungen suchen lassen, mit deren Hilfe ein neues Reservoir geschaffen werden kann (Neorektum) [5] (Abb. 8.1). Mit diesen neuen Techniken konnte die Häufigkeit des oben erwähnten Anterior-Resection-Syndroms deutlich verringert werden [6]. Heute weiss man, dass die adjuvante Radiotherapie bei der Verschlechterung dieses Syndroms, das bei rund 30 bis 50% der operierten Patienten auftritt, ebenfalls eine Rolle spielt [7]. Die von Lazorthes propagierte Technik mit Kolon-J-Reservoir arbeitete zunächst mit einem 7 bis 8 cm langen efferenten Teilstück. Damit konnte die Häufigkeit von imperativem Stuhldrang reduziert werden, allerdings mit dem Nachteil häufigerer fraktionierter Stuhlabgänge («clustering») [8] (Abb. 8.2). Heute ist die End-zu-End-Anastomose obsolet, und für den J-förmigen Pouch wird nun ein kürzeres Stück von etwa 5 cm verwendet, was eine bessere Entleerung ermöglicht. Ähnliche Resultate lassen sich auch mit einer Seit-zu-End-Anastomose mit einem etwa 3 bis 4 cm langen nachgelagerten Stumpf erreichen. Manche halten dies für die derzeit beste verfügbare Rekonstruktionstechnik (Abb. 8.3).

Die totale Proktokolektomie

Dieser Eingriff wird heute aus zwei ganz verschiedenen Indikationen durchgeführt: 1) bei der familiären Polypose und 2) bei der gegen medikamentöse Therapie resistenten oder mit endoskopisch verifizierter hochgradiger Dysplasie verbundenen Proktokolitis ulzerosa. Es handelt sich um einen grossen, schwierigen Eingriff, der nur bei motivierten Patienten in Frage kommt. Der Verlust von Kolon und Rektum führt zur Ausscheidung

von täglich etwa 1,5 L halbflüssigem Stuhl. Die ileoanale Anastomose wird daher stets mit einem Reservoir ausgestaltet, meist mit einem J-förmigen Ileum-Pouch. Bei einer Länge von 12 cm kann das Reservoir 200 bis 250 ml fassen. Hierbei sind immer noch etwa 6 bis 8 Stuhlentleerungen täglich nötig, mindestens eine davon nachts. Bei den meisten Patienten ist früher oder später eine medikamentöse Behandlung mit Loperamid und Quellmitteln angezeigt, um weniger häufige und konsistentere Stühle zu erreichen (Abb. 9 und 10).

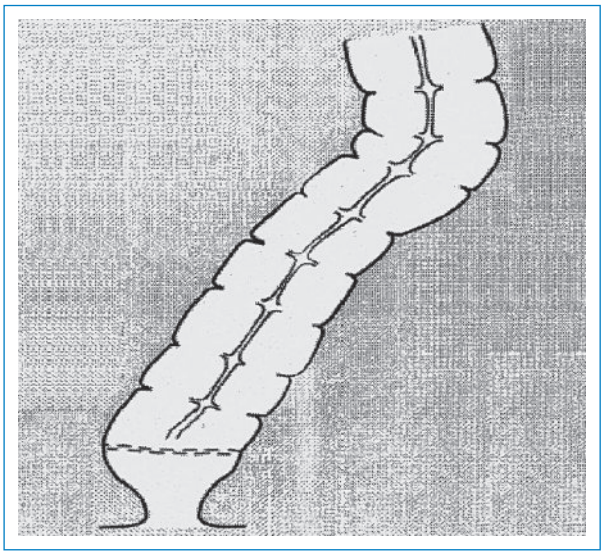

Abbildung 8.1
Koloanale End-zu-End-Anastomose.

Funktionsstörungen: oft schwerwiegend, vor allem während der ersten zwei Jahre nach dem Eingriff. 3 bis 4 imperative Stuhlabgänge pro Tag. Inkontinenz für Gas und flüssigen Stuhl, Episoden von nächtlichen Verunreinigungen, was das Tragen von Einlagen erforderlich macht.
Behandlung: Loperamid (Imodium®) 2 bis 16 mg/Tag und Quellmittel (Metamucil®); bei Inkontinenz physiotherapeutisches Beckenboden- und Sphinktertraining

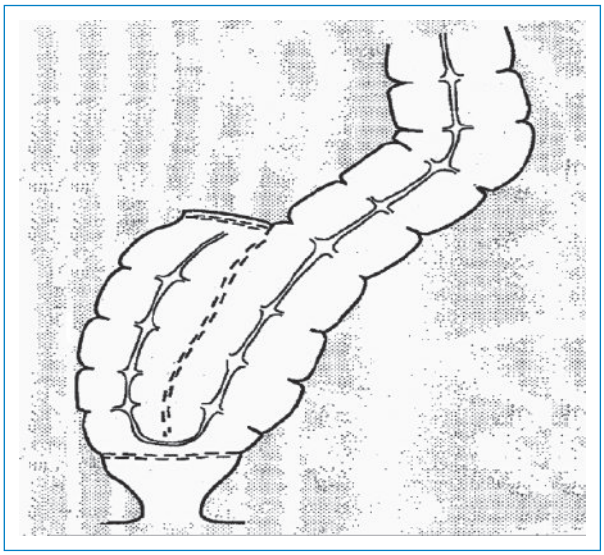

Abbildung 8.2
Koloanale Anastomose mit J-Pouch.

Funktionsstörungen: Die Inkontinenz tritt in ihrer Bedeutung zurück. Es treten 3 bis 6 fraktionierte Stuhlentleerungen täglich auf. Nächtliche Verunreinigungen sind selten. Gefühl von unvollständiger Stuhlentleerung
Behandlung: Quellmittel (Metamucil®); bei Inkontinenz physiotherapeutisches Beckenboden- und Sphinktertraining

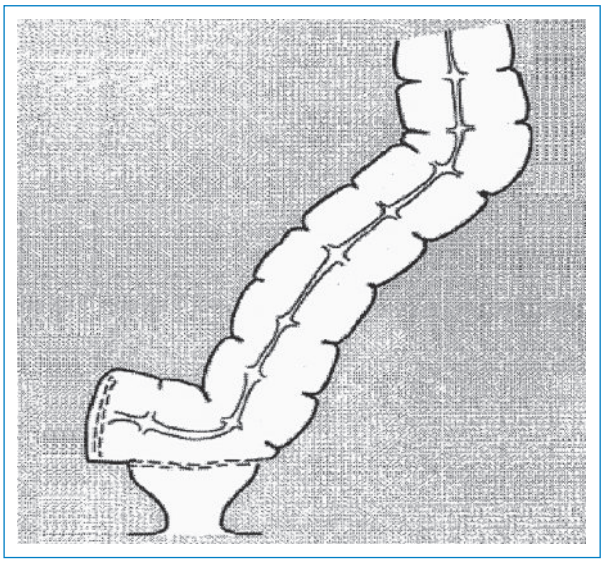

Abbildung 8.3
Koloanale Seit-zu-End-Anastomose.

Funktionsstörungen: seltener und weniger schwer. 2 bis 4 Stuhlentleerungen pro Tag, geformt. Episoden nächtlicher Verunreinigungen.
Behandlung: Quellmittel (Metamucil®); bei Inkontinenz physiotherapeutisches Beckenboden- und Sphinktertraining. Bei flüssigen Stühlen Loperamid (Imodium®) 2 bis 10 mg/Tag

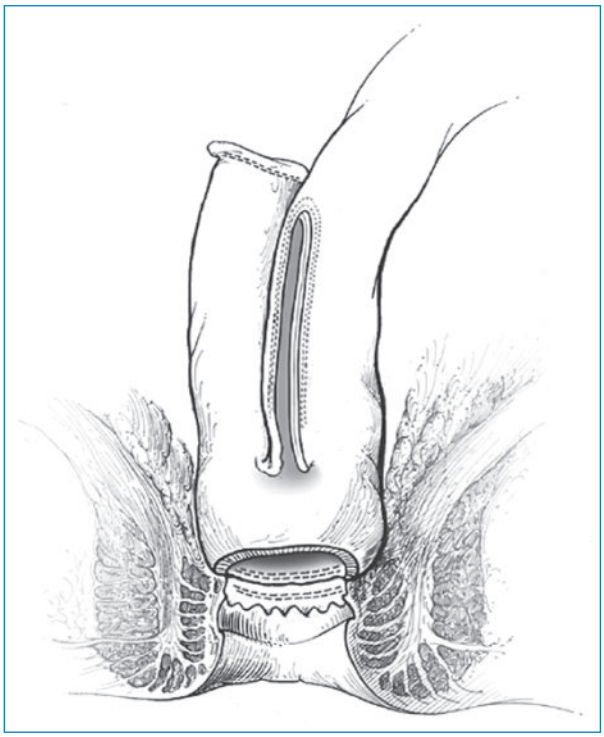

Abbildung 9
Ileoanale Anastomose mit J-Pouch.

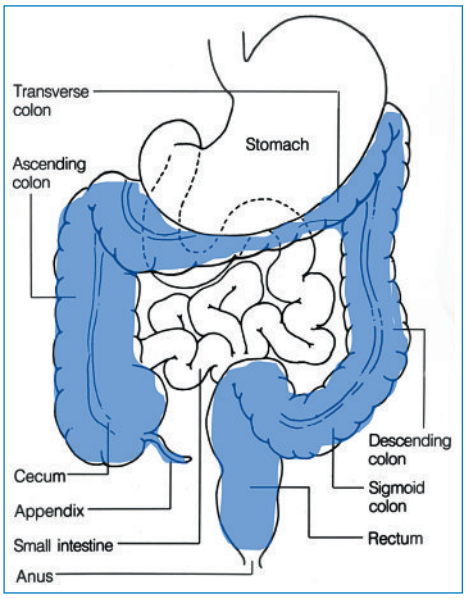

Abbildung 10
Koloproktektomie.

Indikation: familiäre Polypose; Colitis ulcerosa
Rekonstruktion: ileoanale Anastomose mit J-Pouch
Funktionsstörungen: 6 bis 8 flüssige Stühle täglich und ein flüssiger Stuhl nachts
Behandlung: Loperamid (Imodium®) 2 bis 16 mg/Tag und Quellmittel
Diät: stopfende Nahrung. CAVE: Dehydratation!

Schlussfolgerungen

Die Mehrzahl der Kolonsegmentresektionen wird gut vertragen, und es sind keine weiteren Behandlungen oder diätetischen Massnahmen notwendig. Anders liegt die Situation bei partiellen oder vollständigen Rektumresektionen. Diese sind sehr oft mit Defäkationsstörungen bis hin zur Inkontinenz verbunden, was zu sozialer Isolation führen kann. Die Gefahr von Funktionsstörungen wird noch vergrössert, wenn zum Verlust der Reservoirfunktion noch weitere Probleme hinzukommen, wie z.B. Durchfall bei adjuvanter Chemotherapie. Trotzdem kann der behandelnde Arzt mit Hilfe des interdisziplinären Teams (Ernährungsberaterin, Physiotherapeut und Gastroenterologen) die Situation in den meisten Fällen unter Kontrolle halten, wobei bei diagnostischen Problemen und/oder therapeutischem Misserfolg jederzeit auch der Chirurg beigezogen werden kann.

Korrespondenz:
Pascal Gervaz
Service de Chirurgie Viscérale
Hôpital Universitaire de Genève
24, rue Micheli-du-Crest, CH-1211 Genève
pascal.gervaz@hcuge.ch

Empfohlene Literatur

– Buchs NC, Gervaz P, Bucher P, Konrad B, Huber O, Mentha G, et al. Lessons learned from one thousand consecutive colonic resections in a teaching hospital. Swiss Med Wkly. 2007;137:259–64.
– Allal AS, Gervaz P, Gertsch P, Bernier J, Roth AD, Morel P, et al. Assessment of quality of life in patients with rectal cancer treated by preoperative radiotherapy: a longitudinal prospective study. Int J Radiat Oncol Biol Phys. 2005;61:1129–35.
– Gervaz P, Rotholtz N, Belin B, et al. Colonic J-pouch function in rectal cancer patients: impact of adjuvant chemo-radiation therapy. Dis Colon Rectum. 2001;44:1667–75.

Die vollständige nummerierte Literaturliste finden Sie unter www.medicalforum.ch.