



Schwarze Punkte am Rücken oder (K)ein gordischer Knoten

Karin Ludwig-Schmid^a, Siegfried Borelli^b, Daniel Oertle^a

^a Praxisassistentin KHM, Praxisgemeinschaft Maggi/Oertle, Zürich

^b Dermatologisches Ambulatorium Stadtspital Triemli, Zürich

Ein vier Wochen altes Mädchen wurde von seiner Mutter wegen eines juckenden Ausschlags mit kleinen dunklen Punkten am Rücken in unserer Praxis vorgestellt. Zuvor war es wegen eines viralen respiratorischen Infekts hospitalisiert gewesen. Klinisch fand sich ein disseminiertes, feinfleckiges, teils konfluierendes makulopapulöses Exanthem. Im Bereich des Rückens fielen braune, von der Dermis abgehobene kleine palpable Knoten auf (Abb. 1 ). Ein ausgezupfter Knoten zeigte unter dem Lichtmikroskop eine Haarverknäuelung aus mehreren feinen Lanugohaaren (Abb. 2 ). Einen einzelnen oder zwei

Knoten in einem Haarschaft bezeichnet man als Trichonodosis. Die Variante mit Einbezug von mehreren Haarfollikeln wurde 1994 von Itin et al. [1] beschrieben. Haarverknäuelungen können beispielsweise durch Einreiben von Cremes, nach Massagen oder wie hier, durch Reiben auf der Unterlage, auftreten. Die Teledermatologie ist für den Primärversorger in der Praxis eine Möglichkeit, den Spezialisten konsiliarisch beizuziehen [2, 3]. Zur Beurteilung haben auch wir unsere Bilder per E-Mail an die Dermatologie gesandt. Die Mutter konnte so nach kurzer Zeit über die Harmlosigkeit des Befundes aufgeklärt werden.

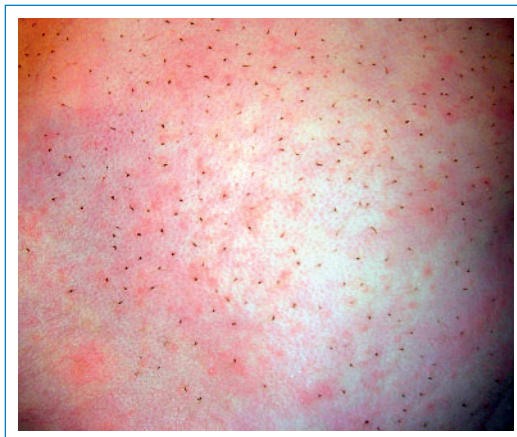

Abbildung 1
Rücken des Mädchens mit feinfleckigem Exanthem und den dunklen Punkten.

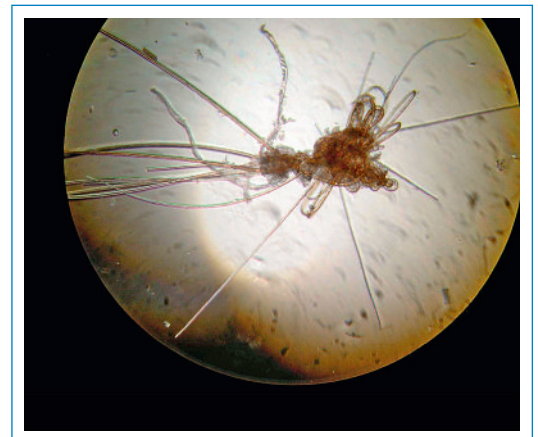

Abbildung 2
Haarknäuel unter dem Lichtmikroskop.

Korrespondenz:

Dr. med. Siegfried Borelli
Oberarzt
Dermatologisches Ambulatorium
Stadtspital Triemli
Herman Greulich-Str. 70
CH-8004 Zürich
siegfried.borelli@triemli.stzh.ch

Literatur

1 Itin PH, Bircher AJ, Lautenschlager S, Zuberbühler E, Guggenheim R: A new clinical disorder of twisted and rolled body hairs with multiple, large knots. *J Am Acad Dermatol.* 1994;30:31–5.

2 Fieleke DR, Edison K, Dyer JA. Pediatric teledermatology – a survey of current use. *Pediatr Dermatol.* 2008;25:158–62.
3 Mallett RB. Teledermatology in practice. *Clin Exp Dermatol.* 2003;28:356–9.