

# Gebrochenes Herz nach TV-Explosion

Lucas Joerg<sup>a</sup>, Clemens Winterhalder<sup>b</sup>, Benedict Martina<sup>c</sup>, Jens Bremerich<sup>d</sup>, Stefan Osswald<sup>a</sup>

Universitätsspital Basel


<sup>a</sup>Fachbereich Kardiologie, <sup>b</sup>Departement Innere Medizin, <sup>c</sup>Institut für Hausarztmedizin, <sup>d</sup>Fachbereich Radiologie


## Summary

### Broken heart after TV explosion


*A 63-year-old previously healthy woman was watching her favourite Saturday night show when the TV exploded and caught fire. Apart from being stressed by this incident, she still felt well when calling the fire service. However, shortly after the fire had been successfully extinguished she noted slow onset of chest pain and was admitted to hospital. In the emergency room the patient still had severe chest pain. Her physical exam including vitals were within normal limits. Her history was negative for cardiac problems and cardiovascular risk factors. The ECG showed normal sinus rhythm with left anterior hemiblock and apical to inferolateral ST-segment depression, with T-wave inversion suggesting acute NSTEMI. Troponin was 0.4 ng/ml (normal <0.1), whereas myoglobin and creatine kinase levels were normal and remained so throughout the hospital stay. However, angiography revealed no obstructive coronary lesion. Left ventriculography showed extensive apical akinesia involving two thirds of the left ventricle. Global systolic function was markedly reduced with an estimated LVEF of 30-35%. After rehydration, medical anxiolysis, treatment with aspirin, betablocker and ACE-inhibitor, the chest pain resolved spontaneously within hours, whereas some shortness of breath persisted for a few days. Two weeks later the patient had fully recovered, with normalisation of left ventricular motility and ejection fraction (60%), which ultimately confirmed the diagnosis of tako-tsubo cardiomyopathy.*

## Fallbeschreibung

Eine 63-jährige gesunde Frau schaute am Samstagabend ihre Lieblingssendung – als ihr Fernsehgerät Feuer fing und explodierte. Geistesgegenwärtig alarmierte sie die Feuerwehr (Abb. 1 ). Zu diesem Zeitpunkt war sie – abgesehen von dem emotionalen Stress – beschwerdefrei. Nachdem der Brand erfolgreich gelöscht war, verspürte sie plötzlich Brustschmerzen und wurde via Ambulanz ins Spital eingewiesen.

Auf der Notfallstation klagte sie weiterhin über Thoraxschmerzen und Dyspnoe. Es bestand keine kardiale Vorgeschichte. Kardiovaskuläre Risikofaktoren wurden verneint. Die klinische Untersuchung war unauffällig, die Vitalparameter normal. Im EKG zeigten sich ein Sinusrhythmus mit linksanteriorem Hemiblock und inferolaterale ST-Streckensenkungen mit T-Welleninversion (Abb. 2 ). Das Troponin war mit 0,4 ng/ml (normal <0,1) erhöht. Die übrigen kardialen Biomarker blieben stets normwertig.

Mit der Verdachtsdiagnose eines Non ST-Elevation Myokardinfarktes (NSTEMI) und bei therapieresistenten Thoraxschmerzen wurde noch in derselben Nacht eine Herzkatheteruntersuchung durchgeführt. Die Angiographie zeigte stenosefreie Gefässe. In der Ventrikulographie liess sich eine apikale und mid-ventrikuläre Hypo- bis Akinesie nachweisen.

Die globale linksventrikuläre Funktion war mit einer LVEF von 30 bis 35% eingeschränkt (Abb. 3 ). Mit Verdacht auf eine stressinduzierte Kardiomyopathie verlegten wir die Patientin zur Überwachung und Therapie auf die Intensivpflegestation.

Ein und zwei Tage nach Aufnahme der Patientin zeigte sich echokardiographisch unverändert eine deutlich eingeschränkte linksventrikuläre Funktion. Auch die kardiale Magnetresonanztomographie zwei Tage nach Hospitalisation zeigte eine deutliche Hypo- bis Akinesie der Herzspitze bis nach mid-ventrikulär ziehend. Ein sogenanntes «late enhancement» nach Gadoliniumgabe fand sich nicht, wodurch die Präsenz eines nekrotischen Myokardareals (Narbe) ausgeschlossen werden konnte (nicht abgebildet).

Nach Anxiolyse und Etablierung einer Medikation mit Aspirin, Betablocker und ACE-Hemmer besserten sich die Thoraxschmerzen. Die Dyspnoe persistierte noch einige Tage.

Sowohl zwei Wochen als auch vier Monate nach Entlassung konnte echokardiographisch eine normalisierte linksventrikuläre Funktion nachgewiesen werden, was die Diagnose einer Tako-Tsubo-Kardiomyopathie bestätigte.

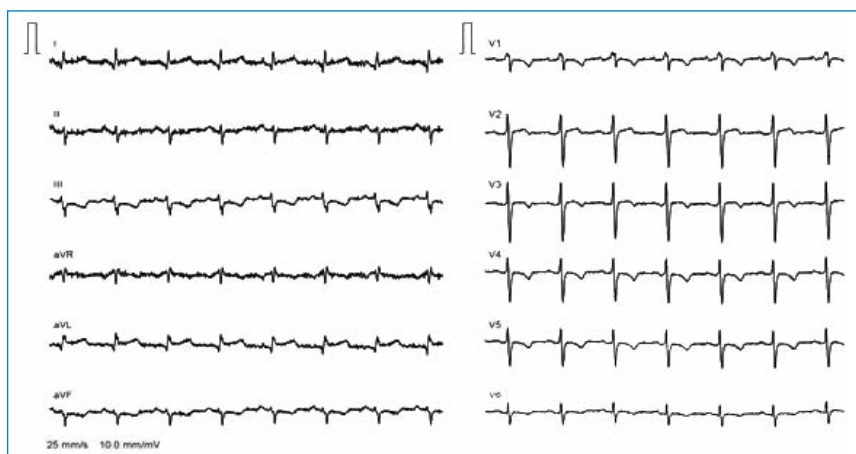## Diskussion

Die Tako-Tsubo-Kardiomyopathie (auch stressinduzierte Kardiomyopathie, Gebrochenes-Herz-Syndrom bzw. transient left ventricular apical ballooning») – ist ein durch physischen oder psychischen Stress ausgelöstes Syndrom, das fast ausschliesslich bei postmenopausalen Frauen auftritt. Es wurde 1991 erstmals beschrieben. Namensgeber war die japanische Tintenfischfalle in Form einer Vase mit kurzem Hals (Tako-

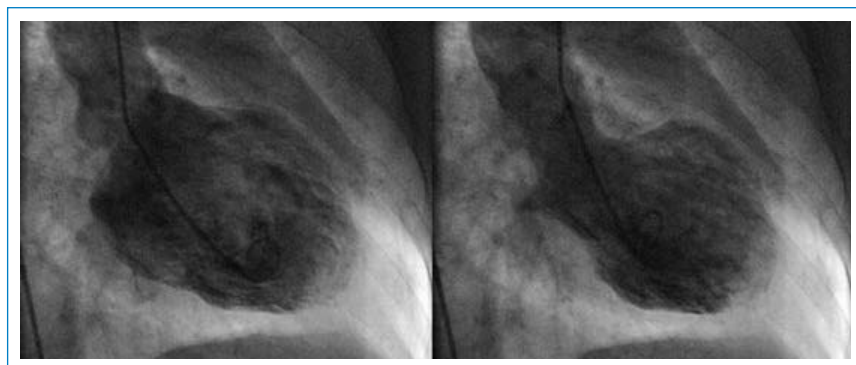


**Abbildung 1**

Bild des zerstörten Wohnzimmers und ein Feuerwehrmann, der die Überreste (Bildröhre) des implodierten Fernsehgeräts zusammenkehrt.

**Abbildung 2**

EKG auf der Notaufnahme, während der thorakalen Schmerzen: SR, LAHB, apikale bis inferolaterale ST-Streckensenkung mit T-Wellen-Inversion.

**Abbildung 3**

Ventrikulogramm vier Stunden nach Schmerzbeginn. Links: Enddiastolische (LVd) und rechts: end-systolische (LVs) Aufnahme des linken Ventrikels, welche an die Form der japanischen Tintenfischfalle (Tako-Tsubo) erinnert (LVEF 30–35%).

Tsubo), welche der endsystolischen Form des linken Ventrikels ähnlich sieht [1].

Zur Diagnosestellung wurden folgende Kriterien vorgeschlagen:

- Neu aufgetretene EKG-Veränderungen entsprechend einem akuten Myokardinfarkt (allerdings nicht nur das Versorgungsgebiet einer Koronararterie betreffend),
- Keine signifikanten Stenosen oder akuten Plaquerupturen in der Koronarangiographie,
- Akuter Beginn einer reversiblen apikalen und mid-ventrikulären linksventrikulären Motilitätsstörung (apical ballooning),
- Ausschluss von zerebraler Blutung oder Trauma, Phäochromozytom, hypertroph-obstruktiver Kardiomyopathie, Myokarditis usw. [2].

#### Literatur

- 1 Dote K, Sato H, Tateishi H, et al. Myocardial stunning due to simultaneous multivessel spasms: a review of five cases. *J Cardiol.* 1991; 21:203–14.
- 2 Bybee KA, Kara T, Prasad A, et al. Systematic review: transient left ventricular apical ballooning: a syndrome that mimics ST-segment elevation myocardial infarction. *Ann Intern Med.* 2004; 141:858.
- 3 Schneider B: Tako Tsubo Kardiomyopathie – was steckt dahinter? *Kardiologie up2date.* 2006;2:131–6.

Genauere epidemiologische Daten fehlen. Fallstudien lassen annehmen, dass rund 1–2% aller akuten Koronarsyndrome einer stressinduzierten Kardiomyopathie entsprechen [3]. Die genaue Pathogenese ist nicht geklärt. Diverse Pathomechanismen (katecholamininduzierte Toxizität, mikrovaskuläre Dysfunktion, Stunning durch gestörten apikalen Fettsäurestoffwechsel, gestörte Innervation der sympathischen Nervenfasern mit Hyperaktivität im Apexbereich, Einfluss von Sexualhormonen auf die sympathische neurohormonale Achse und koronare Vasoreaktivität) werden diskutiert [4, 5].

Objektive Daten bezüglich Standardtherapie der Tako-Tsubo-Kardiomyopathie gibt es nicht. In der Akutphase ist die Gefahr von ernsthaften Komplikationen nicht zu vernachlässigen. Bis zu 15% der Patienten erleiden einen kardiogenen Schock. Ventrikuläre Tachykardien oder Kammerflimmern werden bei bis zu 9% der Patienten beschrieben. Aus diesen Gründen wird als initiales Management neben der supportiven Therapie (Anxiolyse, Stressvermeidung, Schmerztherapie) auch eine Monitorüberwachung auf der Intensivstation empfohlen. Patienten mit dem klinischen Bild eines STEMI sollten auch bei Verdacht einer stressinduzierten Kardiomyopathie einer notfallmässigen Herzkatheteruntersuchung zugeführt werden (1B Empfehlung, da sie nur rund 2% aller ACS ausmacht). Aufgrund der (passageren) linksventrikulären Dysfunktion erscheint es sinnvoll, diese Patienten im Sinne einer Herzinsuffizienz-Therapie mit ACE-Hemmern, Betablockern und evtl. Diuretika zu behandeln (2C Empfehlung). Auch die Etablierung einer Aspirintherapie bzw. einer vorübergehenden oralen Antikoagulation wird diskutiert (2C Empfehlung). Fraglich ist, wie lange diese Massnahmen durchgeführt werden sollten. Insgesamt wird die Mortalität mit 3,2% angegeben.

Unsere Patientin erfüllt alle geforderten Kriterien zur Diagnose einer Tako-Tsubo-Kardiomyopathie. Insbesondere war die linksventrikuläre Funktionsstörung transient und erholte sich, wie auch in der Serie von Wittstein et al. beschrieben, innerhalb kurzer Zeit.

18 Monate nach dem Erstereignis ist die Patientin ohne medikamentöse Therapie beschwerdefrei. Wie in der Literatur angegeben sind nach überstandener Akutphase Rezidive selten, und auch bei unserer Patientin kam es in der Zwischenzeit nie zu ähnlichen Ereignissen [4].

Wir danken der Patientin sowie der Feuerwehr Birsfelden für die Mitarbeit und die freundliche Überlassung des Bildmaterials.

Korrespondenz:  
Prof. Stefan Osswald  
Fachbereich Kardiologie  
Universitätsspital Basel  
CH-4031 Basel  
sosswald@uhbs.ch

- 4 Wittstein IS, Thiemann DR, Lima JA, et al. Neurohumoral features of myocardial stunning due to sudden emotional stress. *N Engl J Med.* 2005;352:539.
- 5 Kurisu S, Inoue I, Kawagoe T, Ishihara M, Shimatani Y, Nishioka K, Umemura T, Nakamura S, Yoshida M, Sato H. Myocardial perfusion and fatty acid metabolism in patients with tako-tsubo-like left ventricular dysfunction. *J Am Cardiol* 2003;41:743–8.