

Flugzeuge im Bauch?

Christine Rüegg^a, Boris Fischer^b, Esther Bächli^a, Christoph Gubler^a

Spital Uster

^aMedizinische Klinik, ^bChirurgische Klinik

Ein 52-jähriger Mann stellt sich auf der Notfallstation vor mit 10-stündiger Anamnese von zunehmend rechtsseitigen Unterbauchschmerzen.

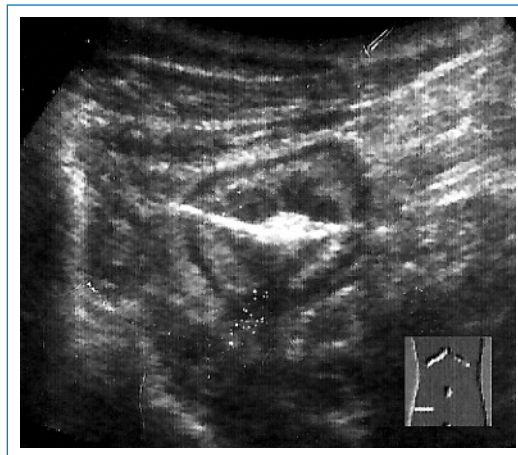




Abbildung 1

Sonographie mit Darstellung einer Kokarde und einer länglichen intraluminalen Hyperechogenität im rechten Unterbauch.

Aufgrund der Klinik mit lokalem und gekreuztem Loslassschmerz an typischer Lokalisation sowie laborchemisch leicht erhöhten Entzündungszeichen wird die Verdachtsdiagnose einer Appendizitis gestellt und eine Abdomensonographie durchgeführt (Abb. 1 )

Angesichts der ausgeprägten Klinik und des Sonographiebefunds erfolgt der Entscheid zur offenen Appendektomie. Hier findet sich proximal der reizlosen Appendix eine Perforationsstelle. Nach Resektion des Zoekalpols wird aus dessen Lumen ein Fremdkörper, ein 4 cm langer Zahnstocher, geborgen. An dessen Ingestion kann sich der Patient retrospektiv nicht erinnern.

Häufiger als erwartet passieren verschluckte Fremdkörper den Gastrointestinaltrakt ohne Komplikation. Gemäss Literatur sind es 80–90%, wohingegen 10–20% eine endoskopische Entfernung und 1% eine chirurgische Intervention erfordern [1]. Komplikationen stellen Impaktion oder Perforation aller gastrointestinalen Abschnitte dar, hiermit verbunden werden Fälle von Leberperforation, intraabdominaler Blutung und Ureterobstruktion beschrieben [2, 3].

Korrespondenz:

Dr. med. Christine Rüegg

Klinik und Poliklinik

für Innere Medizin

Universitätsspital Zürich

Rämistrasse 100

CH-8091 Zürich

christine.rueegg@sec.usz.ch

Literatur

- 1 Pavlidis TE, Marakis GN, Triantafyllou A, Psarras K, Kontoulis TM, Sakantamis AK. Management of ingested foreign bodies. how justifiable is a waiting policy? *Surg Laparosc Endosc Percutan Tech.* 2008 Jun;18(3):286–7.
- 2 Schibli L, Frick T, Fischer H. Stechender Oberbauchschmerz. *Schweiz Med Forum.* 2003;3(10):252–3.

- 3 Maras-Simuni M, Grandi L, Brni D, Simuni M, Druzijani N. Massive gastrointestinal bleeding and obstruction of the ureter caused by the migration of a swallowed toothpick from the sigmoid colon – a case report. *Coll Antropol.* 2008 Mar; 32(1):311–3.