

# Neue Mitglieder für den «Verein Halbe Lunge»?

Rebecca Seipel, Scott A. Berg

Radiologische Praxen am Klinikum Itzehoe, Itzehoe

## Summary

### New recruits for the half-lung club?

*From the late 19th to the mid-20th century pulmonary tuberculosis was, particularly in more severe cases, often treated by surgery in the absence of effective chemotherapy. Different procedures were employed, e.g. artificial pneumothorax, extrapleural pneumolysis with plombage and thoracoplasty. As exemplified by two chest x-rays, this short report attempts to provide insight into the variety and specific consequences of surgical therapy in pulmonary tuberculosis, as still occasionally reflected in the x-rays of elderly patients.*

*Sie haben sich zusammengefunden, denn so etwas wie der Pneumothorax verbindet die Menschen natürlich, und nennen sich «Verein Halbe Lunge», unter diesem Namen sind sie bekannt. Aber der Stolz des Vereins ist Hermine Kleefeld, weil sie mit dem Pneumothorax pfeifen kann [...] [1].*

Wer kennt das nicht aus seiner Studienzeit: Man steht vor einem Röntgen-Thorax-Bild und fragt sich, was man da eigentlich sehen und erkennen soll. Mit zunehmend klinischer Erfahrung löst sich dieses Problem von selbst; jedoch kann so mancher vielleicht auch schon etwas ältere Röntgenfilm einen erfahrenen Kliniker noch immer in Erstaunen versetzen.



Der in Abbildung 1  dargestellte Röntgen-Thorax eines 1910 geborenen Patienten stammt aus einer privaten Sammlung von Prüfungsrontgenfilmen. In Projektion auf die beiden oberen Lungfelder finden sich ausgedehnte homogene Verschattungen. Pleuraschwarten überlagern diesen Befund. In den übrigen, belüfteten Lungenabschnitten bestehen narbige Veränderungen.

Abbildung 2  zeigt den Röntgen-Thorax einer 76-jährigen Patientin, die im September 2007 stationär aufgenommen wurde. Der rechtsseitige Thorax ist nach chirurgischer Durchtrennung mehrerer Rippen stark deformiert. Es finden sich hier nur geringe Reste belüfteten Lungengewebes. Beidseits, rechts führend, zeigen sich Pleuraschwarten. Das Lungenparenchym ist narbig verändert.

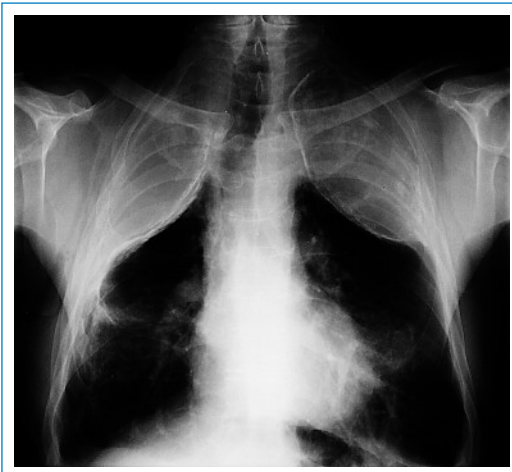### Welche Diagnose verbindet diese Röntgen-Thoraces?

Die bilateralen Verschattungen des Thorax (Abb. 1) sind die Folge einer Lungentuberkulose mittels extrapleuraler Pneumolyse und Plombie-

rung, wie sie vor allem bis in die 1930er geläufig war.

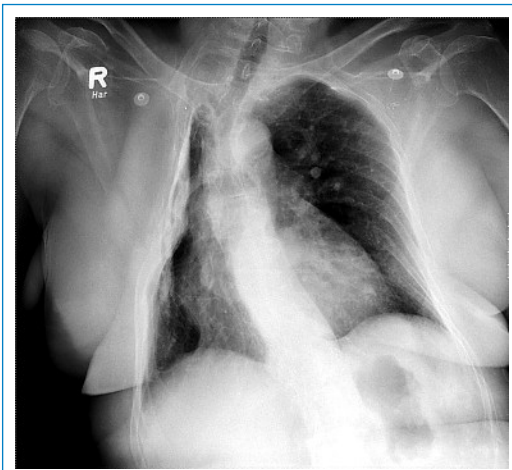
Auch in Abbildung 2 handelt es sich um einen Zustand nach Behandlung einer pulmonalen Tuberkulose. Bei der hier durchgeführten Thorakoplastik wurde ein Teil der rechtsseitigen Rippen chirurgisch durchtrennt, um so den erkrankten Lungenflügel kollabieren zu lassen.

Nachdem man bis Ende des 19. Jahrhunderts der Tuberkulose (Tbc) nichts mehr als Diät- und Klimakuren in speziell hierfür errichteten Sanato-



**Abbildung 1**

Zustand nach extrapleuraler Pneumolyse und Plombierung mit einer öligen Substanz im apikalen Anteil beider Hemithoraces.



**Abbildung 2**

Zustand nach chirurgischer Durchtrennung mehrerer rechtseitiger Rippen mit konsekutivem Kollaps des Lungenflügels und Deformierung des Hemithorax.

rien entgegenzusetzen hatte, lenkt Carlo Forlanini (1847–1918) mit dem Prinzip des künstlichen Pneumothorax, das er 1882 erstmals beschrieb, die Tuberkulosetherapie in eine neue Richtung [2]. Durch die «Ruhigstellung» der Lunge wurde versucht, einen Stillstand des Krankheitsprozesses herbeizuführen und eine offene Tbc wieder in eine geschlossene zu überführen. Dabei sollte die mittels verschiedener Methoden herbeigeführte Lungenvolumenreduktion vor allem dem Kollaps und Verschluss der tuberkulösen Kavernen dienen. Die Lungenvolumenreduktion wurde u.a. erzielt durch einen künstlichen Pneumothorax, durch eine extrapleurale Pneumolyse und Plombierung oder eine Thorakoplastik.

Da sich der beim künstlichen Pneumothorax mittels einer Hohlnadel in den Pleuraspalt eingebrachte Stickstoff (alternativ auch Sauerstoff oder Luft) rasch resorbierte und die Prozedur daher regelmässig wiederholt werden musste, ging man zur Methode der extrapleuralen Pneumolyse und Plombierung über. Chirurgisch wurde ein subkostaler extrapleuraler Hohlraum über dem infizierten Lungengewebe angelegt (Pneumolyse). In diesen Hohlraum wurden anschliessend verschiedene Materialien eingebracht (Plombierung). Zur Anwendung kamen unter anderem Fett, Rippenfragmente, Jodoformgaze, Paraffin, Glaswolle, Zellophan, Zirkonium und Hohlkörper (z.B. aus Plexiglas). Die Plombierung war jedoch ein komplikationsträchtiges Verfahren der Tuberkulosetherapie.

Als Frühkomplikationen wurden vor allem eine vitale Bedrohung durch Kompression des gesunden Lungengewebes und der Mediastinalorgane sowie perioperative Infektionen gefürchtet. Als Spätkomplikationen konnten sich unspezifische, spezifische und mischinfizierte Plombeninfektionen, aber auch Fremdkörperreaktionen mit konsekutiver Perforation (pleurobronchial, parenchymatös, mediastinal, kutan) einstellen, in deren

Folge es zu Thoraxwandabszessen, Pleuraempyemen, hämorrhagischen Bronchitiden und rezidivierenden Pneumonien kommen konnte.

1885 führte de Cérenville (1843–1915) die Thorakoplastik als alternatives Verfahren der chirurgischen Lungentuberkulosetherapie ein. In den folgenden Jahrzehnten wurde das operative Vorgehen verschiedentlich modifiziert. Das Grundprinzip blieb aber dasselbe. Es wurde ein Teil der Rippen auf der erkrankten Thoraxseite entfernt, um so einen Kollaps der Lunge herbeizuführen und dadurch, wie oben beschrieben, eine Abheilung der tuberkulösen Läsionen zu begünstigen [3]. Komplikationen der Thorakoplastik waren die Deformierung und Schrumpfung der operierten Thoraxhälfte sowie Retraktion von Herz und Mediastinum.

Da die operativen Verfahren der Lungentuberkulosetherapie erst in den 1960er Jahren nach der Einführung hochwirksamer Chemotherapeutika weitestgehend verlassen wurden, kann der klinisch tätige Kollege auch heute noch mit derartig erstaunlichen Röntgen-Thorax-Bildern konfrontiert werden.

Der «Verein Halbe Lunge» ist Thomas Manns 1924 veröffentlichtem Roman «Der Zauberberg» entlehnt. Schauplatz dieses Werks ist ein Tuberkulose-Sanatorium in der Gebirgsgegend bei Davos in der Schweiz. Der junge Protagonist Hans Castorp, der ursprünglich nur zum dreiwöchigen Besuch seines Veters ins Sanatorium kam, verbringt dort schliesslich sieben Jahre. In dieser Zeit lernt er Menschen kennen, die ihm Politik und Philosophie nahe bringen, ihn aber auch mit Liebe, Krankheit und Sterben konfrontieren.

Im «Verein Halbe Lunge» haben sich dabei all jene Menschen zusammengeschlossen, deren Lungentuberkulose mittels künstlichem Pneumothorax therapiert wird.

#### Korrespondenz:

Cand. med. Rebecca Seipel  
Feldstrasse 79, App. 007  
D-17489 Greifswald  
[rebecca.seipel@t-online.de](mailto:rebecca.seipel@t-online.de)

#### Literatur

- 1 Mann T. Der Zauberberg. 18. Auflage. Frankfurt am Main: Fischer Taschenbuch Verlag GmbH; 2007. p. 74.
- 2 Sakula A. Carlo Forlanini, Inventor of Artificial Pneumothorax For Treatment Of Pulmonary Tuberculosis. Thorax. 1983; 38(5):326–32.

- 3 Rosenblatt M. Pulmonary Tuberculosis: Evolution Of Modern Therapy. Bull N Y Acad Med. 1973;49(3):163–96.