


Linksseitige Unterbauchschmerzen – ausnahmsweise nicht die Regel


Rebecca Kraus^a, Urs Pfefferkorn^a, Stephan Sonnet^b, Markus von Flüe^a

St. Claraspiral, Basel

^a Chirurgische Klinik, ^b Radiologie

Ein 71-jähriger Patient stellte sich notfallmässig mit vor zwei Tagen erstmals aufgetretenen linksseitigen, nicht-kolikartigen Unterbauchschmerzen ohne Nausea oder Vomitus vor. Ebenfalls hatte der Patient seit zwei Tagen keinen Stuhlgang und kurzzeitig eine Dysurie. Klinisch zeigte sich ein weiches Abdomen mit einer Druckdolenz und Abwehrspannung im linken Unterbauch. Laborchemisch bestanden eine Leukozytose mit $15 \times 10^9/l$ und ein CRP von 47 mg/l. Im U-Status zeigte sich eine Mikrohämaturie. Das Rx-Abdomen leer zeigte einen unspezifischen Befund.

Bei Verdacht auf eine Sigmadivertikulitis wurde ein CT des Abdomens durchgeführt. Dort zeigte sich zwar eine Sigmadivertikulose, aber die Ursache der linksseitigen Unterbauchschmerzen war eine Beckenniere (Abb. 1 )

mit prävesikalem Ureterkonkrement (Abb. 2 ) und Kelchruptur. Unter Weiterführen der Analgesie kam es zum spontanen Abgang des Konkrements.

Eine Mikrohämaturie zeigt sich in rund 22% der komplizierten Sigmadivertikulitiden [1]. Die Beckenniere hat eine Inzidenz von 1:2200 bis 1:3000 und ist häufig ein Zufallsbefund bei einer Nephrolithiasis [2].

Korrespondenz:

Dr. med. Rebecca Kraus
Ospedale Regionale di Lugano
Via Tesserete 46
CH-6900 Lugano
rebecca.kraus@eoc.ch

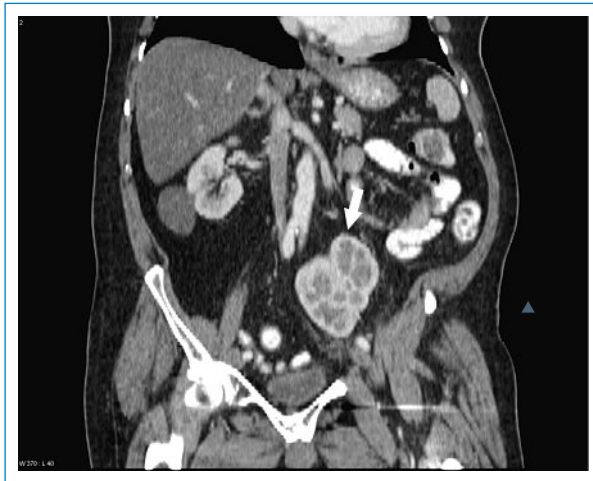

Abbildung 1
CT Abdomen, koronare Rekonstruktion: Pfeil zeigt auf Beckenniere.

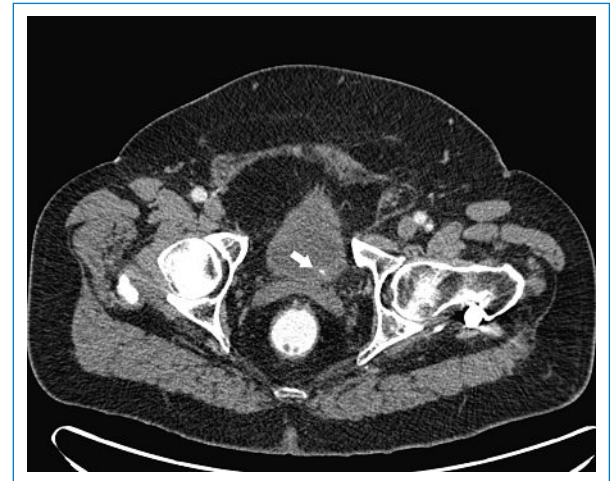

Abbildung 2
CT Abdomen axial: Pfeil zeigt auf Ureterkonkrement.

Literatur

1 Najjar SF, Jamal M, Savas J, Miller T. The Spectrum of colovesical Fistula and diagnostic paradigm. *Am J Surg.* 2004;188(5):617–21.

2 Cinman NM, Okeke Z, Smith AD. Pelvic kidney: associated diseases and treatment. *J endourol.* 2007;21(8):836–42.