

# Endokarditis und Gonarthrit durch *Abiotrophia defectiva*

Nasser Dhayat<sup>a</sup>, Luljeta Nevzati<sup>b</sup>, Sameer Dhayat<sup>c</sup>, Josef Unternährer<sup>d</sup>, Maya Weisser<sup>e</sup>, Eva Koltai<sup>a</sup>

<sup>a</sup> Gesundheitszentrum Fricktal, Medizinische Klinik, Spital Laufenburg

<sup>b</sup> Logolab AG, Institut für medizinische Diagnostik, Kilchberg

<sup>c</sup> Klinik für Allgemein-, Viszeral- und Kinderchirurgie, Universitätsklinikum Düsseldorf

<sup>d</sup> Allgemeinmedizinische Arztpraxis, Laufenburg


<sup>e</sup> Abteilung für Infektiologie und Spitalhygiene, Universitätsspital Basel

## Fallbeschreibung

### Anamnese

Der 63-jährige Förster fiel in einer ambulanten Untersuchung erstmals mit einem leisen Geräusch über der Aortenklappe auf. Drei Monate später entwickelte sich eine Gonarthrit rechts bei Status nach Meniskusteilresektion sechs Jahre zuvor. Trotz der Gabe von NSAR persistierte die Schwellung über 14 Tage. Bei klarem Kniepunktat wurden eine bakteriologische Diagnostik veranlasst und intraartikulär Triamcinolon injiziert. Aufgrund eines 3%-Diastolikums aortal und einem CRP von 81 mg/l wurde Amoxicillin/Clavulansäure verabreicht und der Patient mit Verdacht auf eine infektiöse Endokarditis (IE) hospitalisiert.

### Befunde

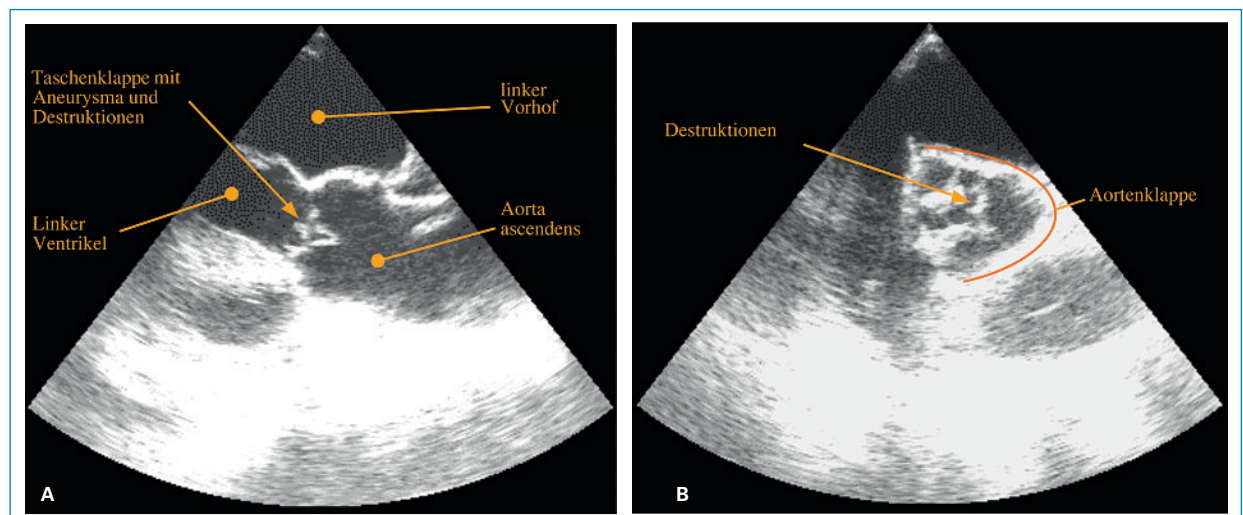
Bei Spitaleintritt war der Patient afebril und kardiopulmonal kompensiert mit einem 3%-Diastolikum aortal, beidseits geschwollenen, druckdolenten Knien und radiologisch rechtsbetonter Gonarthrose. Das CRP betrug 88 mg/l. Die transösophageale Echokardiographie (TEE) zeigte eine teilweise destruierte linkskoronare Aortenklappentasche mit Vegetationen bis 5 mm, eine mittelschwere Aortenklappeninsuffizienz und eine linksventrikuläre Hypertrophie mit einer Auswurffraktion von 70% (Abb. 1 ). Bei Verdacht auf eine IE der Aortenklappe (1 major sign und 1 minor sign) wurden die Antibiotika nach 10 Tagen pausiert und vier Tage lang je 2 x 2 Blutkulturen gewonnen, welche steril blie-

ben. Unterdessen zeigte der mit dem Kniepunktat beimpfte Kochblutagar das Wachstum von feinen, Katalase-negativen Kolonien aus grampositiven, pleomorphen Kokken. Aus einer beimpften aeroben Blutkulturflasche liess sich mit dem API<sup>®</sup> Strep Rapid Test (bioMérieux) *Abiotrophia defectiva* identifizieren.

### Therapie und Verlauf

Da *A. defectiva* als seltener Erreger der IE bekannt ist, wurden Penicillin G 20 Mio. E und Tobramycin 240 mg/d verabreicht. Ein Agardiffusionstest ergab gute Empfindlichkeiten für Penicillin und Ceftriaxon (MHK <0,002 mg/l resp. 0,047 mg/l). Die MHK von Tobramycin lag bei 8 mg/l.

Zu Beginn traten wiederholt subfebrile Temperaturen auf. Es entwickelten sich zudem eine diskrete, auf Diuretika ansprechende biventrikuläre Herzinsuffizienz ohne Befundverschlechterung in der TEE sowie neu ein AV-Block Grad I. Bei abfallender Nierenfunktion wurde Tobramycin nach viereinhalb Wochen sistiert, Penicillin G wurde bei Entlassung nach fünf Wochen durch Ceftriaxon 2 g/d ersetzt. In der TEE waren kurz darauf keine Vegetationen mehr nachweisbar. Nach weiteren sechs Wochen erfolgte ein Aortenklappenersatz mittels Bioprothese. Intraoperativ zeigte die linkskoronare Aortenklappentasche mehrere Perforationen ohne Anhalt für eine floride Infektion. Das Grampräparat eines Klappenabstriches, die Kultur der Aortenklappe und eine eubakterielle PCR blieben ohne Keimnachweis.



**Abbildung 1**

A TEE mit Darstellung der Aortenklappe und der A. ascendens bei 110°.

B TEE mit Darstellung der Aortenklappe in der Aufsicht.

## Diskussion

Dieser Fall veranschaulicht die diagnostische Schwierigkeit bei antibiotisch vorbehandelten Patienten und schwierig anzüchtbaren Keimen. Negative Blutkulturen kommen in bis zu 20% einer IE vor. Ein Hauptgrund ist deren Abnahme unter antibiotischer Therapie, was zu meist vermeidbar wäre, da hierdurch die Sensitivität der Blutkulturen um 35–40% reduziert werden kann. Wir entschieden uns bei Nachweis eines plausiblen Endokarditiskeims aus dem Kniepunktat und fortgeschrittener Destruktion der Aortenklappe für den Beginn einer antimikrobiellen Therapie ohne positive Blutkulturen.

*A. defectiva* gehört zur Familie der Streptokokken und ist Teil der residenten Flora von Mundhöhle, Gastrointestinal- und Urogenitaltrakt. Kulturell wächst *A. defectiva* nicht auf gewöhnlichem Blutagar, sondern benötigt einen speziellen Zusatz [1]. Der Nachweis in Blutkulturen gelingt aufgrund des Pyridoxalgehaltes der Erythrozyten. Initial wurde der Keim aufgrund der besseren Anzüchtbarkeit in der Umgebung von Bakterien, die das benötigte Substrat produzieren, als Satellitenstreptokokkus bezeichnet. Später wurde er unter die «nutritionally variant streptococci» (NVS) subsumiert, bis genetische Analysen 1995 die Einteilung in die Gattungen *Abiotrophia* und *Granulicatella* ermöglichten.

*Abiotrophia* und *Granulicatella* verursachen nur 4,3–6% aller durch Streptokokken bedingten IE. Weitere Infektionen durch *A. defectiva* sind beschrieben: Infektionen des ZNS nach neurochirurgischen Eingriffen oder unter Immunsuppression, septische Arthritiden und Protheseninfektionen, eine multiple Discitis und Sakroiliitis, eine Aortitis, eine Endarteritis mit mykotischem Aneurysma bei intravenösem Drogenkonsum, eine Meningitis nach Myelographie, eine Keratitis und eine Endophthalmitis nach Kataraktextraktion.

Wie bei anderen Streptokokken kann es zu transitorischen Bakteriämien über die Mundschleimhaut kommen, die beispielsweise bei Zahneingriffen verletzt wurde. Möglicherweise kam es in unserem Fall während eines solchen Eingriffs zu einer Bakteriämie mit konsekutiver Absiedlung ins vorgeschädigte Kniegelenk. Dagegen sprechen jedoch der Abstand von zwei Monaten zwischen Zahneingriff und Auftreten der Kniebeschwerden sowie das bereits zwei Wochen vor Zahnbehandlung registrierte Herzgeräusch. Wahrscheinlicher ist deshalb, dass rezidivierende Bakteriämien mit *A. defectiva* ausgehend von der zuvor infizierten Aortenklappe zur septischen Arthritis geführt haben. Eine Immunsuppression als prädisponierender Faktor fand sich nicht.

Da eine IE mit NVS schlechter als andere Streptokokken auf eine antimikrobielle Therapie anspricht, empfiehlt die American Heart Association 4–6 Wochen lang hochdosierte Penicillin in Kombination mit Gentamycin zu verabreichen [2]. Der Synergismus beruht auf der erleichterten Aufnahme von Aminoglykosiden in die Zelle

durch Koadministration eines Zellwand-aktiven Beta-laktams [3]. Zur Interpretation der MHKs bestehen für *Abiotrophia* seit 2006 etablierte Breakpoints, die für Penicillin bei 0,12 µg/ml liegen. Für Aminoglykoside sind keine Daten verfügbar. Während die MHK für Penicillin in unserem Fall mit <0,002 mg/l tief war, betrug sie für Tobramycin 8 mg/l. Stämme mit einer High-Level-Resistenz gegenüber Aminoglykosiden sind nicht beschrieben. Eine genügende Therapiedauer mit hohen Serumspiegeln des Antibiotikums ist bei der Behandlung jeder IE zentral, um auch metabolisch inaktive Bakterien in den endokarditischen Vegetationen zu erreichen. Da die NVS-assoziierte IE anfänglich oft oligosymptomatisch ist und zu einer verzögerten Diagnostik und Therapie führt, weist sie eine grössere Morbidität und Mortalität als andere durch Streptokokken verursachte IE auf [4]. So zeigte die Aortenklappe unseres Patienten bei Diagnosestellung nebst Vegetationen bereits ein fortgeschrittenes Stadium der IE mit Destruktionen. In der Literatur finden sich bis zu 40% Versager im klinischen Ansprechen mit oftmals notwendigem Klappenersatz [5]. Mit Rückbildung der Vegetationen und Verhinderung einer weiteren Klappendestruktion sprach unser Patient gut auf die Antibiotikatherapie an. Die persistierende schwere Aorteninsuffizienz mit schwer destrukturierter Klappe erforderte dennoch einen Aortenklappenersatz. Für die Wirksamkeit der antimikrobiellen Therapie spricht auch der fehlende Nachweis von Bakterien aus der entnommenen Aortenklappe mittels Kultur und Breitspektrum-PCR.

## Konklusion

Auch bei Gonarthritiden ist die klinische Untersuchung des Herzens erforderlich und bei auffälligem Geräusch die Abnahme von Blutkulturen vor Beginn einer antimikrobiellen Therapie obligat.

Der Fall demonstriert die Schwierigkeiten in der Diagnostik einer IE mit seltenem Keim. Obwohl *A. defectiva* nicht definitiv für die Endokarditis verantwortlich gemacht werden kann, musste dies aus dem klinischen Zusammenhang angenommen und eine entsprechende Therapie durchgeführt werden.

## Danksagung

Wir danken Dr. B. Spöndlin für die Bereitstellung der echokardiographischen Bilder, Dr. Y. Albrecht für die erfolgreiche Zusammenarbeit und Dr. I. Heinzer für die kritische Durchsicht des Manuskripts.

## Korrespondenz:

Dr. med. Nasser Dhayat  
Assistenzarzt  
Klinik für Allgemeine Innere Medizin  
Inselspital  
CH-3010 Bern  
[nasser.dhayat@charite.de](mailto:nasser.dhayat@charite.de)

## Literatur

- 1 Senn L, Entenza JM, Greub G, Jaton K, Wenger A, Bille J, et al. Bloodstream and endovascular infections due to *Abiotrophia defectiva* and *Granulicatella* species. *BMC Infect Dis.* 2006;20:6–9.
- 2 Baddour LM, Wilson WR, Bayer AS, Fowler VG Jr, Bolger AF, Levison ME, et al. Infective endocarditis: diagnosis, antimicrobial therapy, and management of complications. *Circulation.* 2005;111(23):e394–434.
- 3 Lin CH, Hsu RB. Infective endocarditis caused by nutritionally variant streptococci. *Am J Med Sci.* 2007 Oct;334(4):235–9.

- 4 Bouvet A. Human endocarditis due to nutritionally variant streptococci: *Streptococcus adjacens* and *Streptococcus defectivus*. *Eur Heart J.* 1995;16 Suppl B:24–7.
- 5 Stein DS, Nelson KE. Endocarditis due to nutritionally deficient streptococci: therapeutic dilemma. *Rev Infect Dis.* 1987;9(5):908–16.