# Der Betablocker als Lebensretter

Laurent Roten, Nicola Schwick, Hildegard Tanner
Kardiologie, Inselspital, Bern

## Summary

### Betablocker saves life

● *We describe the case of a patient with recurrent syncope during emotional and physical stress, who was ultimately successfully resuscitated from ventricular fibrillation, followed by implantation of an automatic cardioverter defibrillator (ICD). After ICD implantation syncope recurred during ventricular fibrillation, which was successfully treated by the ICD. It ceased when the patient was treated with betablockers, but upon cessation of betablockers ventricular fibrillation with syncope recurred.*

● *Although patients treated with an ICD are well protected against sudden cardiac death, ventricular arrhythmias may induce syncope and thus be dangerous or disturbing. Recurrent ICD interventions or syncopal ventricular tachycardia may require antiarrhythmic drug treatment, and cessation of this medication may expose the patient to the significant risks of recurrent arrhythmias and ICD interventions.*

## Fallbeschreibung

Unsere Patientin erlitt während emotionaler Belastungssituationen im Schulalter mehrmals Synkopen, beispielsweise im Sitzen beim Schulunterricht. Neurologische Abklärungen waren nicht diagnostisch, und es wurde die Diagnose von neurokardiogenen Synkopen gestellt. Nach einer vorübergehenden Beruhigung in der Adoleszenz traten die Beschwerden im Alter von 20 Jahren erneut auf. Mehrmals monatlich kam es zu Palpitationen und Schwindel jeweils bei körperlicher und emotionaler Belastung, zum Teil gefolgt von Synkopen. Echokardiographisch wurde eine strukturelle Herzerkrankung ausgeschlossen und bei normalem Ruhe- und Holter-EKG die Diagnose von neurokardiogenen Synkopen aufrechterhalten. Es wurde eine Therapie mit Atenolol 50 mg einmal täglich begonnen. Unter dieser Therapie war die Patientin beschwerdefrei. Nach Absetzen des Atenolol erlitt sie erneut eine Synkope beim Autofahren mit Selbstunfall. Wieder wurde Atenolol eingesetzt. Nach vier weiteren, episodenlosen Jahren wurde der Betablocker aufgrund einer allergischen Reaktion Grad III nach Insektenstich mit notwendiger Adrenalininjektion von den behandelnden Ärzten abgesetzt. Drei Monate später folgte die nächste «Synkope», aber dieses Mal musste die Patientin reanimiert und bei Kammerflimmern mehrfach defibrilliert werden. Im anschliessenden Ruhe-EKG fanden sich keine Auffälligkeiten (insbesondere normale QT-Zeit, kein Brugada-Syndrom, keine Epsilonwellen, keine Deltawellen). Echokardiographisch wie auch mittels Kardio-MRI waren keine Pathologien nachweisbar. Eine Fahrradergometrie ergab eine normale Leistungsfähigkeit ohne Nachweis von Rhythmusstörungen bei Belastung. In einer Koronarangiographie konnten Anomalien der Koronararterien ausgeschlossen werden. Ein Brugada-Syndrom war durch pharmakologische Belastung mit Ajmalin nicht zu demaskieren. Auch eine retrospektive Analyse sämtlicher EKG ergab keine Hinweise auf ein Long-QT-Syndrom. Genetische Untersuchungen wurden von der Patientin abgelehnt.

Bei Kammerflimmern unklarer Ätiologie wurde ein Einkammer-ICD-System implantiert. Zwei Monate nach ICD-Implantation synkopierte die Patientin erneut bei Kammerflimmern im Rahmen einer physischen und psychischen Belastungssituation. Der ICD erkannte und defibrillierte das Kammerflimmern erfolgreich. Daraufhin wurde niedrig dosiert Propranolol (10 mg) eingesetzt. Die folgenden drei Jahre waren ereignislos, bis gemäss Angaben der Patientin eine Naturheilerin ihr riet, den Betablocker abzusetzen und gelegentlich den ICD wieder ausbauen zu lassen. Zwei und drei Monate nach erneutem Absetzen des Betablockers folgten die nächsten Episoden von Kammerflimmern mit Synkopen jeweils bei Beginn einer sportlichen Aktivität, mit erfolgreicher Defibrillation durch den ICD (Abb. 1 und 2 ). Seither ist es unter der wieder aufgenommenen Therapie mit Propranolol 10 mg zu keinen weiteren Synkopen gekommen.

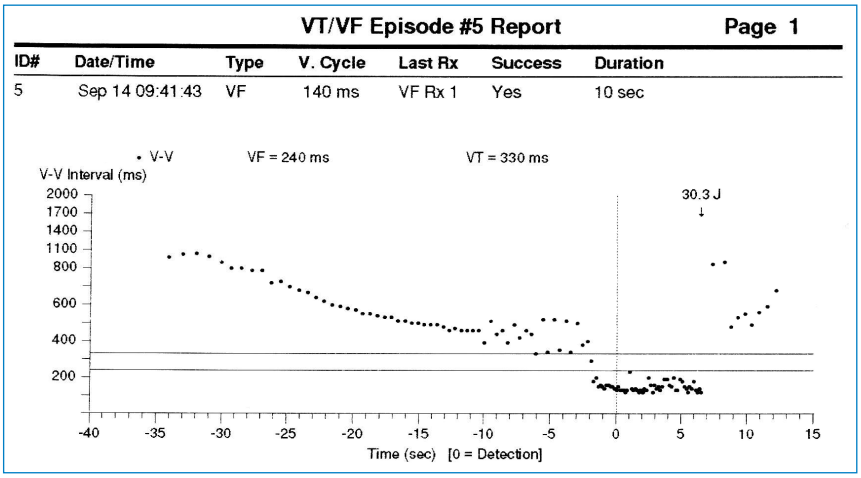


**Abbildung 1**
V-V-Intervalle in Millisekunden vor, während und kurz nach einer Arrhythmieepisode. Die horizontale Linie kennzeichnet die VT-Zone (330–240 ms, in diesem Fall als reine Monitor-Zone programmiert) respektive die VF-Zone (ab 240 ms), die vertikale Linie den Zeitpunkt der Erkennung der Arrhythmie. Während einer sportlichen Aktivität steigt die Herzfrequenz langsam an (Verkürzung der V-V-Intervalle), bei einer Herzfrequenz von rund 135/Min. treten Extrasystolen auf. Dies führt zu mehreren «Long-short»-Sequenzen, was schliesslich Kammerflimmern induziert. Nach 2 Sekunden erkennt der ICD Kammerflimmern, lädt die Kondensatoren während 6,5 Sekunden und gibt dann einen Schock von 30,3 Joules ab mit erfolgreicher Terminierung des Kammerflimmerns.

## Diskussion

Die Anamnese ist zur Risikostratifizierung bei Synkopen das wesentlichste Element. In erster Linie müssen potentiell maligne Rhythmusstörungen ausgeschlossen werden [1]. Im vorliegenden Fall kam es mehrmals zu Synkopen während emotionaler Belastungssituationen, was bei jungen Frauen meist zu Recht an neurokardiogene Ursachen denken lässt. Allerdings muss eine detaillierte Anamnese erfolgen. Wenn die Synkopen im Sitzen auftreten, ist eine neurokardiogene Ursache unwahrscheinlich, und es muss die Möglichkeit maligner Rhythmusstörungen in Betracht gezogen werden. Ebenso beim Auftreten von Synkopen unter Belastung [1].

Mittels Bildgebung müssen strukturelle oder kongenitale kardiale Anomalien gezielt gesucht werden. Insbesondere im höheren Alter ist eine koronare Herzerkrankung die häufigste Ursache für den plötzlichen Herztod. Bei Patienten unter 30–40 Jahren verschiebt sich das Spektrum. Die häufigsten Ursachen in dieser Patientengruppe sind die hypertrophe Kardiomyopathie, die arrhythmogene, rechtsventrikuläre Kardiomyopathie, Anomalien der Koronararterien sowie Myokarditiden [2]. Findet sich keine strukturelle Herzerkrankung, so liegt möglicherweise eine «elektrische» Ursache vor [3]. Hierunter fallen Präexzitation, Long-QT-Syndrom, Brugada-Syndrom, Short-QT-Syndrom und katecholaminerge, polymorphe Kammertachykardien. Kürzlich wurde ausserdem eine Assoziation mit dem EKG-Befund der «early repolarization» beschrieben [4].

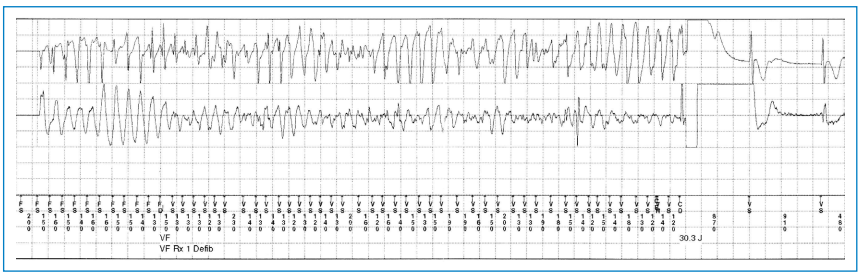


**Abbildung 2**
Intrakardiales Elektrokardiogramm während der Arrhythmieepisode. In der oberen Zeile das Elektrokardiogramms, gemessen an der Elektrodenspitze (tip to ring). Darunter das Elektrokardiogramm, gemessen zwischen ICD-Gehäuse und Defibrillationselektode (can to HVB). In der untersten Zeile die Marker, VF = Detektion von Kammerflimmern. Im intrakardialen EKG ist eine Spitzenumkehr der Potentiale zu erkennen, einer Torsade-de-pointes entsprechend.

Im vorliegenden Fall könnte es sich um katecholaminerge, polymorphe Kammertachykardien handeln, welche typischerweise bei emotionaler und physischer Belastung ab der Kindheit auftreten, ohne dass QT-Verlängerungen nachgewiesen werden können [5]. Dafür würde auch das gute Ansprechen auf einen Betablocker sprechen.

Denkbar ist auch ein Defekt eines Ionenkanals mit reduzierter Repolarisationsreserve. Die synkopale Rhythmusstörung in Abbildung 2 entspricht einer Torsade-de-pointes wie beim Long-QT-Syndrom typisch. Das Auftreten dieser Torsaden unter körperlicher Belastung (Abb. 1) oder emotionalen Stressoren ist ebenfalls typisch für ein Long-QT-Syndrom vom Typ 1 bzw. vom Typ 2. Der Betablocker ist auch in der Therapie des Long-QT-Syndroms vom Typ 1 und 2 effektiv [6]. Obwohl zu keinem Zeitpunkt eine QT-Verlängerung nachgewiesen werden konnte, kann das QT-Intervall sehr variabel und nur intermittierend verlängert sein. Auch wäre, insbesondere beim Long-QT-Syndrom Typ 1, eine QT-Verlängerung nur unter Belastung typisch, was mittels eines Adrenalin-Belastungstests verifiziert werden könnte (nicht durchgeführt).

Vor allem das gute Ansprechen auf einen niedrig dosierten Betablocker ist in diesem Fall eindrücklich. Mehrmals kam es kurz nach Absetzen des Betablockers zu einem Rezidiv, wogegen unter Betablockertherapie nie Synkopen auftraten. Viele ICD-Träger benötigen neben dem ICD eine antiarrhythmische Therapie, wozu auch der Betablocker zu zählen ist. Ziel ist meist eine Reduktion der Arrhythmieepisoden zur Vermeidung von Synkopen oder schmerzhaften ICD-Interventionen. Häufig kann damit auch die Frequenz der Rhythmusstörungen gesenkt werden, und diese dadurch einer schmerzlosen Überstimulation durch den ICD zugänglich gemacht werden. Trotz der hohen Effektivität des ICD bei der Terminierung maligner Rhythmusstörung sollte alles daran gesetzt werden, die Episodenhäufigkeit möglichst gering zu halten, nicht zuletzt um psychische Folgeschäden zu vermeiden. Eine Umstellung der antiarrhythmischen Therapie inklusive des Betablockers sollte deshalb bei ICD-Trägern nur nach Rücksprache mit den betreuenden Kardiologen und unter guter Kenntnis der Gesamtsituation sowie des arrhythmischen Risikos erfolgen. Letztlich müssen auch die ICD-Träger selber über die Wichtigkeit ihrer antiarrhythmischen Therapie informiert werden.

Korrespondenz:
Dr. Laurent Roten
Kardiologie
Inselspital
CH-3010 Bern
laurent.roten@insel.ch

**Literatur**

1 Brignole, M, P Alboni, DG Benditt, L Bergfeldt, JJ Blanc, PE Bloch Thomsen, et al.: Guidelines on management (diagnosis and treatment) of syncope – update 2004. Europace 2004;6(6): 467-537.
2 Eckart, RE, SL Scoville, CL Campbell, EA Shry, KC Stajduhar, RN Potter, et al.: Sudden death in young adults: a 25-year review of autopsies in military recruits. Ann Intern Med 2004; 141(11): 829-34.
3 Wever, EFEO Robles de Medina: Sudden death in patients without structural heart disease. J Am Coll Cardiol 2004; 43(7): 1137-44.
4 Haissaguerre, M, N Derval, F Sacher, L Jesel, I Deisenhofer, L de Roy, et al.: Sudden cardiac arrest associated with early repolarization. N Engl J Med 2008; 358(19): 2016-23.
5 Napolitano, CSG Priori: Diagnosis and treatment of catecholaminergic polymorphic ventricular tachycardia. Heart Rhythm 2007; 4(5): 675-8.
6 Schwartz, PJ, SG Priori, C Spazzolini, AJ Moss, GM Vincent, C Napolitano, et al.: Genotype-phenotype correlation in the long-QT syndrome: gene-specific triggers for life-threatening arrhythmias. Circulation 2001; 103(1): 89-95.