Manifestations précoces de la syphilis

Stephan Lautenschlager
Dermatologisches Ambulatorium, Stadtspital Triemli, Zürich

Quintessence

- En Suisse aussi, la syphilis est toujours présente.
- Les affections primaires atypiques sont fréquentes.
- La syphilis peut se manifester sous de nombreuses formes, et ceci pas seulement au stade secondaire: il faut réapprendre à les connaître et en diffuser l'information.
- Tout ulcère infiltré accompagné d'une adénopathie localisée devrait faire penser à une syphilis.
- Seule la détection rapide de l'affection primaire ainsi qu'un diagnostic confirmé par l'analyse du pathogène permettra de traiter rapidement la maladie dans sa phase précoce et de réduire la transmission de la syphilis par une information des partenaires.

Summary

Early manifestations of syphilis

- *In Switzerland as elsewhere, syphilis is still a live issue.*
- *Atypical primary infections are common.*
- *The multiform possible manifestations of syphilis, not only in the secondary stage, need to be recognised or called to mind again.*
- *Every infiltrated ulceration associated with regional lymphadenopathy should prompt suspicion of syphilis.*
- *Speedy recognition of the primary infection, coupled with correct diagnosis by detection of the pathogen, is the sole basis in the early phase for rapid treatment and partner tracing to reduce further transmission.*

Résumé

Dans les pays occidentaux – donc aussi en Suisse – nous sommes à nouveau de plus en plus souvent confrontés avec des infections sexuellement transmissibles, la syphilis plus particulièrement, depuis le début de ce millénaire. Nombreux sont les jeunes médecins qui ne sont plus familiarisés avec la multiplicité des formes cliniques ni avec la complexité du diagnostic. Pour éviter qu'une erreur de diagnostic ne devienne lourde de conséquences pour une personne syphilitique, ainsi que pour des grossesses ou pour des nouveau-nés, nous devons en connaître les diverses manifestations cliniques et la façon de les déterminer.
Il arrive souvent que le diagnostic de la syphilis ne soit posé qu'au stade secondaire. Cela s'explique par les manifestations atypiques dans la morphologie, la localisation, les symptômes, ou par l'absence totale de l'affection primaire; la détermination de l'agent pathogène n'est pas facile non plus. Comme les réactions sériques ne sont généralement mesurables qu'au bout de la troisième semaine, et comme la culture du pathogène n'est pas possible, le diagnostic en phase précoce lors de sérologie négative repose sur la mise en évidence du tréponème.

Introduction

Après qu'un retour en force de la syphilis fut observé dès 1994 dans les pays de l'ex-Union soviétique, on assista dès 1999 à une recrudescence considérable de la maladie en Grande Bretagne, en Irlande, en France, aux Pays-Bas et en Norvège [1]. Des tendances similaires ont été observées en Allemagne et en Suisse [2–4]. Selon les chiffres publiés par l'OFSP après la réintroduction en 2006 de l'obligation d'annoncer, cette tendance semble augmenter en continu (2006: 651 cas, 2007: 587 cas, 2008: 764 cas, dont 70% masculins). En Europe et aux Etats-Unis, on enregistre la syphilis surtout dans les villes d'une certaine grandeur. Dans les pays occidentaux, les personnes les plus concernées sont les hommes ayant des rapports homosexuels (MSM: *men who have sex with men*). La réapparition de la syphilis dans ce groupe de population particulier est préoccupante, car on y trouve fréquemment une co-infection simultanée par le VIH, qui peut ainsi se propager à son tour avec plus de facilité [5, 6]. Comme une part des MSM se déclarent hétérosexuels malgré leurs rapports avec des hommes, de plus en plus de femmes infectées *(«heterosexual bridging»)* [7, 8] et d'hétérosexuels masculins [2] sont signalés dans diverses études.
Les plus touchés sont les hommes quadragénaires et quinquagénaires, et leur âge est nettement plus élevé que lors des épidémies de syphilis précédentes. Selon les indications, le taux de co-infection par le VIH varie beaucoup d'un pays à l'autre mais peut largement dépasser 50%. Chez les médecins pratiquants de la jeune génération, la recrudescence de la syphilis se heurte en général à un corps médical qui n'est familiarisé ni avec le tableau clinique, ni avec le diagnostic différentiel, ni avec le traitement de la maladie. En conséquence il faut que nous nous

Vous trouverez les questions à choix multiple concernant cet article à la page 131 ou sur internet sous www.smf-cme.ch.

familiarisions à nouveau avec la multiplicité des formes cliniques des divers stades, et avec la complexité du diagnostic [9]. Dans les maladies vénériennes, il s'agit en particulier de traiter le plus rapidement possible et de manière appropriée les patients et leurs partenaires. Ainsi sera-t-il possible de réduire la propagation ultérieure de la maladie, d'empêcher les complications tardives ainsi que la transmission au nouveau-né; de plus l'intervention ciblée et rapide peut représenter un facteur clé de la réduction de la transmission sexuelle de nouvelles infections au VIH. Le diagnostic rapide de la maladie dépend de la connaissance des différentes manifestations précoces et de leurs diagnostics différentiels. Dans la syphilis, la clé du diagnostic repose dans l'examen précis de tout le tégument et de ses annexes de la région ano-génitale, de la muqueuse buccale et des ganglions lymphatiques; il faut également prendre en considération les symptômes éventuels d'ordre général, neurologique, ophtalmologique ou otologique [10]. Il faut prêter une attention toute particulière aux manifestations pouvant survenir en cas de co-infection simultanée au VIH.

Figure 1
Début d'ulcération sur une papule en phase précoce de syphilis I.

Figure 2
Affection primaire du sillon balano-préputial.

Figure 3
Affection primaire sur la petite lèvre.

Syphilis précoce

On désigne par syphilis précoce la syphilis primaire et la syphilis secondaire, ainsi que la syphilis latente «précoce» lors d'une latence de <1 an (définition des *Centers for Disease Control* (CDC), Atlanta) resp. de <2 ans (définition de l'OMS) après l'infection. Comme la syphilis secondaire n'est pas la seule à se manifester par un tableau clinique de formes d'une multiplicité proverbiale, nous nous concentrerons par la suite sur les variations du spectre de l'affection primaire.

Syphilis primaire

Après une période d'incubation moyenne de trois semaines (de 9 à 90 jours), le lieu de pénétration du pathogène se couvre d'une tache pourpre ou d'une papule évoluant rapidement en érosion (fig. 1). L'étendue et la profondeur de la lésion augmentent graduellement jusqu'à la formation typique, après une à deux semaines, d'une ulcération indolore, très nettement délimitée et plate, au fond couvert d'une couche jaunâtre et au bord induré et sans relief [11]. Ce symptôme est suivi d'un œdème volumineux et d'adénopathies bilatérales asymptomatiques. Classiquement, la lésion primaire est localisée chez l'homme au niveau du sillon balano-préputial (fig. 2), et chez la femme sur les petites lèvres (fig. 3). Toutefois il faut retenir que le stade I réserve souvent des difficultés diagnostiques en raison d'une morphologie, d'un ensemble de symptômes et d'une localisation atypiques, ce qui explique que seuls 30 à 40% des cas sont diagnostiqués au stade primaire [4, 12]. Ce tableau varié de l'affection primaire peut s'expliquer par une immunité partielle acquise au cours d'une précédente infection syphilitique, par une autre infection simultanée (VIH, virus *Herpes simplex, Haemophilus ducreyi*), ou par une modification de la pathogénicité de l'agent infectieux.

Tableaux cliniques atypiques

DiCarlo et Martin [13] ont pu montrer que chez 446 hommes atteints d'un ulcère génital, seuls 31% présentaient le chancre syphilitique classique, induré et indolore, et que majoritairement il était impossible de différencier son tableau clinique de celui de l'ulcère d'origine herpétique ou de celui du chancre mou [13]. Récemment, lors d'une épidémie à Manchester, il fallut observer que de nombreux patients syphilitiques se présentèrent avec des ulcérations génitales multiples et douloureuses faisant penser bien davantage à un herpès génital [14]. Il y a quelques dizaines d'années, des séries de cas avaient déjà montré que les ulcères multiples pouvaient se manifester dans le cadre de la syphilis primaire chez environ la moitié des patients. On peut rencontrer des nécroses profondes, véritablement phagédéniques, chez les patients immunosupprimés. Il peut arriver, mais rarement, qu'elles évoluent en perforation du prépuce ou en ulcère hypertrophe (fig. 4). De manière isolée – et particulièrement en cas de réinfection – l'affection primaire peut également être complètement absente, ou prendre la forme de lésions nodulaires, ou tout au plus celle d'une balanite indurée [15]. Il ne faut cependant pas confondre cette forme atypique de syphilis primaire avec la balanite syphilitique de Follman, plutôt rare, qui peut précéder ou suivre l'affection primaire et qui se manifeste par des ulcérations multiples et superficielles avec un exsudat purulent (fig. 5).

Un tiers environ des patients se plaint d'une sensibilité au toucher pouvant aller jusqu'à une douleur prononcée. Cela concerne plus fréquemment les formes extragénitales et les ulcérations plus persistantes, touchées plus souvent par une surinfection, au staphylocoque doré par exemple. L'évaluation des ganglions lymphatiques ne pouvait pas non plus améliorer notablement le diagnostic clinique, car de même que dans les autres infections, l'adénopathie peut suivre un déroulement douloureux dans le cas de la syphilis [13].

Localisation atypique

L'ulcération peut passer inaperçue non seulement en raison de son tableau clinique non discriminatoire, mais aussi du fait de sa localisation. Ce dernier phénomène s'observe avant tout dans les ulcères endo-anaux et rectaux chez l'homosexuel masculin, et dans les ulcères vaginaux, cervicaux ou ano-rectaux chez la femme. Le déroulement de ces infections passe souvent inaperçu, car la plupart des infections primaires du rectum ne sont pas douloureuses et elles présentent tout au plus un écoulement sanguin ou glaireux. La situation se complique davantage dans les ulcères rectaux: on n'y détecte pas d'adénopathie, car elle n'est pas inguinale mais para-aortique donc cachée. Dans une étude menée récemment en Angleterre, 20% des patients syphilitiques homosexuels présentaient une affection primaire (AP) de l'anus [16]. L'ulcère anal se situe le plus sou-

Figure 4
Affection primaire hypertrophiée chez un patient infecté par le VIH.

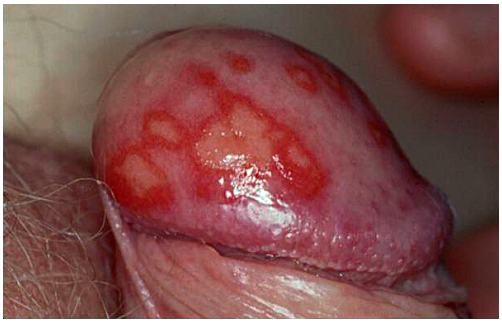

Figure 5
Balanite de Follman après une affection génitale primaire.

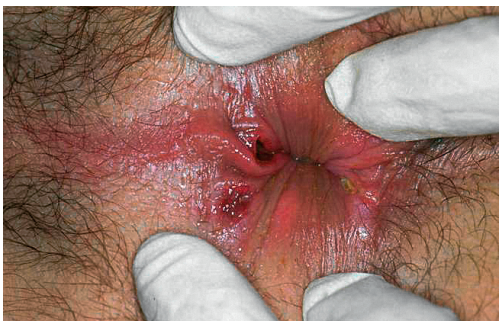

Figure 6
Syphilis anale primaire.

vent vers le périnée (fig. 6). Il arrive qu'on ne trouve que des indurations ganglionnaires ou étendues *(oedema indurativum)*, ou encore des fissures, et qu'il faille les délimiter des affections hémorroïdales, des fissures anales et d'autres infections comme par ex. l'infection au virus *Herpes simplex* [17]. Il faudrait effectuer une inspection de routine du canal anal – de préférence avec un proctoscope – lorsque l'on recherche une infection sexuellement transmissible. Les AP extragénitales apparaissent le plus souvent dans les régions buccale et anale (fig. 7), mais elles peuvent en principe se manifester sur toute localisation mucocutanée entrée en contact avec une lésion infectieuse. La littérature présente des taux d'incidence situés entre 5 et 31% pour les lésions primaires (LP) extragénitales [18–21], dont deux tiers environ apparaissent sur la tête et résultent de rapports bucco-génitaux non protégés. Parmi les patients syphilitiques homosexuels, 12,5% présentent une LP buccale [16].

Il est important de relever que les rapports bucco-génitaux représentent ces dernières années une pratique de plus en plus fréquente – notamment parce que l'on s'imagine que cette pratique ne pose pas de problèmes – et qu'ils entraînent à leur tour une augmentation du nombre de LP buccales. Plusieurs études de cas rapportent des apparitions d'ulcères syphilitiques sur les doigts, le mamelon, la paupière, le bras, les orteils, et dans la région présternale (fig. 8) [18, 19, 22–24]. Alors que les ulcères extragénitaux n'étaient pas rares voici quelques dizaines d'années, nous devons nous familiariser à nouveau avec ce tableau clinique et prendre en compte la syphilis dans chaque diagnostic différentiel d'un ulcère induré associé à une adénopathie régionale. Le diagnostic différentiel des lésions extragénitales doit inclure les pathologies suivantes: sporotrichose, tularémie, mycobactériose, maladie des griffes du chat, leishmaniose, lymphangite causée par les staphylocoques, maladies granulomateuses, néoplasies.

Figure 7
Syphilis primaire de la lèvre.

Figure 8
Syphilis primaire de la région présternale.

Diagnostic

Au stade I, la grande variabilité clinique rend en général le diagnostic clinique de la syphilis peu fiable [13]. Dans les trois premières semaines, les séroréactions peuvent encore être faussement négatives, et il faut donc toujours essayer d'identifier l'agent pathogène. Pour ce faire, on utilise le plus souvent la microscopie à fond noir: si l'examen de l'exsudat natif (sécrétion irritative sans traces de sang) avec un objectif de 40× détecte un organisme, il faut approfondir l'analyse avec un objectif de 100× utilisant un objectif à immersion. L'examen doit avoir lieu immédiatement, car les organismes recherchés se reconnaissent à leur forme hélicoïdale et à leur mouvement caractéristique (de flexion et de rotation axiale). Grâce à la méthode du champ noir, un examinateur expérimenté atteint une sensibilité située entre 79 à 97% et une spécificité située entre 77 et 100% [25, 26]. Les résultats faussement négatifs résultent en général de l'application d'antibiotiques topiques, ou encore de la prise d'une quantité, même infime, d'antibiotiques systémiques. La microscopie à fond noir est la seule méthode qui permette de poser un diagnostic immédiat et de démarrer le traitement aussitôt. On pourra également engager le traitement du ou de la partenaire aussi vite que possible afin d'interrompre la propagation ultérieure de la maladie [27]. Les tests utilisant la réaction en chaîne par polymérase (PCR) pour identifier l'ADN du tréponème provenant d'échantillons cliniques ont donné des résultats très prometteurs [26, 28]. On trouve actuellement différentes méthodes avec différentes cibles, qui sont proposées en premier lieu par les laboratoires privés. Leur spécificité se situe entre 95 et 97%, et leur sensibilité entre 91 et 95% [26, 28]. Toutefois, certaines restrictions empêchent jusqu'ici l'utilisation de routine de la majorité de ces tests: nombre d'entre eux ne sont pas reconnus, coûtent très cher, et ne sont pas pris en charge par les caisses-maladie. Il n'en demeure pas moins que la PCR pourrait s'avérer une méthode complémentaire très utile dans les cas spéciaux comme les AP buccales ou rectales, et apporter un soutien lorsque le diagnostic histologique di-

rect de la biopsie est incertain [24] ou lorsqu'une AP se traite initialement par antibiotiques [26].

Conclusions

Le retour de la syphilis nous confronte à nouveau avec les multiples facettes de cette pathologie et avec la difficulté de son diagnostic. Face à cette recrudescence de la syphilis, de nombreux médecins ne sont pas familiarisés avec son tableau clinique ni avec son examen. Seul un diagnostic aussi rapide que possible et un démarrage de traitement circonstancié et adéquat des patients et de leurs partenaires sexuels peuvent mettre un frein à sa propagation. Cela implique de bonnes connaissances dans les présentations et les évolutions cliniques typiques et atypiques de la syphilis, ainsi que dans le diagnostic médical des résultats de laboratoire.

Correspondance:
PD Dr Stephan Lautenschlager
Chefarzt
Dermatologisches Ambulatorium
Stadtspital Triemli
Herman Greulich-Strasse 70
CH-8004 Zürich
stephan.lautenschlager@triemli.stzh.ch

Références

1 Nicoll A, Hamers FF. Are trends in HIV, gonorrhoea, and syphilis worsening in western Europe? BMJ. 2002;324:1324–7.
2 RKI. Syphilis: Zur Situation in Deutschland 2004. Epidemiol Bull. 2005;26:221–5.
3 Hamouda O, Marcus U. Syphilis auf dem Vormarsch. Neues Meldeverfahren nach dem Infektionsschutzgesetz. Hautarzt. 2005;56:124–32.
4 Lautenschlager S. Sexually transmitted infections in Switzerland: return of the classics. Dermatology. 2005;210:134–42.
5 Imrie J, Lambert N, Mercer CH, Copas AJ, Phillips A, Dean G, et al. Refocusing health promotion for syphilis prevention: results of a case-control study of men who have sex with men on England's south coast. Sex Transm Infect. 2006;82:80–3.
6 Fenton KA, Lowndes CM. Recent trends in the epidemiology of sexually transmitted infections in the European Union. Sex Transm Infect. 2004;80:255–63.
7 Simms I, Fenton KA, Ashton M, Turner KM, Crawley-Boevey EE, Gorton R, et al. The re-emergence of syphilis in the United Kingdom: the new epidemic phases. Sex Transm Dis. 2005;32:220–6.
8 Cunningham SD, Olthoff G, Burnett P, Rompalo AM, Ellen JM. Evidence of heterosexual bridging among syphilis-positive men who have sex with men. Sex Transm Infect. 2006;82:444–5.
9 Lautenschlager S. Syphilisdiagnostik: Klinische und labormedizinische Problematik. J Dtsch Dermatol Ges. 2006;4:1058–75.
10 Lautenschlager S. Cutaneous manifestations of syphilis: Recognition and management. Am J Clin Dermatol. 2006;7:291–304.
11 Musher DM. Early syphilis. In: Holmes KK, Sparling PF, Mardh P, Lemon SM, Stamm WE, Piot P et al., editors. Sexually Transmitted Diseases. New York: McGraw-Hill, 1999:479–85.
12 Lynn WA, Lightman S. Syphilis and HIV: a dangerous combination. Lancet Infect Dis. 2004;4:456–66.
13 DiCarlo RP, Martin DH. The clinical diagnosis of genital ulcer disease in men. Clin Infect Dis. 1997;25:292–8.
14 Lacey HB, Higgins SP, Graham D. An outbreak of early syphilis: cases from North Manchester General Hospital. Sex Transm Infect. 2001;77:311–3.
15 Babu CS, Vitharana S, Higgins SP. Primary syphilis presenting as balanitis. Int J STD AIDS. 2007;18:497–8.
16 Hourihan M, Wheeler H, Houghton R, Goh BT. Lessons from the syphilis outbreak in homosexual men in east London. Sex Transm Infect. 2004;80:509–11.
17 Lautenschlager S, Eichmann A. The heterogeneous clinical spectrum of genital herpes. Dermatology. 2001;202:211–9.
18 Chapel TA, Prasad P, Chapel J, Lekas N. Extragenital syphilitic chancres. J Am Acad Dermatol. 1985;13:582–4.
19 Schöfer H. Syphilis. Klinik der Treponema-pallidum-Infektion. Hautarzt. 2004;55:112–9.
20 Haustein UF, Pfeil B, Zschiesche A. Analyse der von 1983–1991 an der Universitäts-Hautklinik Leipzig beobachteten Syphilisfälle. Hautarzt. 1993;44:23–9.
21 Alam F, Argiriadou AS, Hodgson TA, Kumar N, Porter SR. Primary syphilis remains a cause of oral ulceration. Br Dent J. 2000;189:352–4.
22 Donofrio P. Unusual location of syphilitic chancre: case report. Genitourin Med. 1986;62:59–60.
23 Weber B. Ein Fall von syphilitischem Primäraffekt am Lid. Klin Monatsbl Augenheilkd. 1982;180:565–6.
24 Lautenschlager S, Schwarzkopf S, Borelli S. Presternal indurated ulceration: primary syphilis. Dermatology. 2006;212:200–2.
25 Cummings MC, Lukehart SA, Marra C, Smith BL, Shaffer J, Demeo LR, et al. Comparison of methods for the detection of treponema pallidum in lesions of early syphilis. Sex Transm Dis. 1996;23:366–9.
26 Palmer HM, Higgins SP, Herring AJ, Kingston MA. Use of PCR in the diagnosis of early syphilis in the United Kingdom. Sex Transm Infect. 2003;79:479–83.
27 Wheeler HL, Agarwal S, Goh BT. Dark ground microscopy and treponemal serological tests in the diagnosis of early syphilis. Sex Transm Infect. 2004;80:411–4.
28 Liu H, Rodes B, Chen CY, Steiner B. New tests for syphilis: rational design of a PCR method for detection of Treponema pallidum in clinical specimens using unique regions of the DNA polymerase I gene. J Clin Microbiol. 2001;39:1941–6.