Etendu inconscient sur le terrain de football

Les syncopes chez les sportifs

Rolf Handschin[a], Christian Sticherling[b]

[a] Medizinische Universitätsklinik, Kantonsspital Bruderholz
[b] Kardiologie, Universitätsspital Basel

Quintessence

- Les syncopes qui surviennent à l'effort sont rares.
- Ces syncopes sont par contre plus souvent dues à une cardiopathie sous-jacente que les syncopes qui surviennent indépendamment de l'effort.
- Toute syncope liée à un effort doit être considérée, jusqu'à preuve du contraire, comme une syncope d'origine cardiaque et comme une mort subite avortée d'origine cardiaque. Une lésion cardiaque structurelle ou un trouble des canaux ioniques doit alors être recherché attentivement.
- En l'absence de cardiopathie, il s'agit le plus souvent de syncopes neurocardiogènes et orthostatiques. Malgré un risque élevé de récidives, le taux de survie de ces athlètes est excellent.
- La décision quant à l'aptitude à la pratique sportive va dépendre de l'étiologie des syncopes et sera prise de cas en cas, une fois que le diagnostic étiologique et les stratégies thérapeutiques seront établies.

Summary

Unconscious on the soccer pitch – syncope among sportsmen

- *Exercise-associated syncope is rare.*
- *If syncope occurs during exercise, the presence of underlying cardiac disease is commoner than in non-exercise syncope.*
- *Every exercise-associated syncope should be primarily treated as cardiac syncope and considered as possible abortive sudden cardiac death. A careful search should be made for an underlying structural cardiac disease or ion channel disorder.*
- *In the absence of cardiac disease, syncope is usually neurocardiogenic and orthostatic. Survival in these sportsmen is excellent despite a high risk of recurrent syncope.*
- *The decision concerning sport fitness must be made individually, in the light of the cause of syncope and when all treatment options have been tried.*

Contexte

Suivant la population considérée, 20–40% des individus sont victimes une fois ou l'autre d'une syncope avant l'âge de trente ans. Une syncope chez un sujet de moins de 45 ans avec ECG normal et sans cardiopathie reconnaissable a un excellent pronostic. Les syncopes non classables de manière certaine dans la catégorie neurocardiogène ou orthostatique (syncope d'origine indéterminée) et les syncopes cardiogènes avérées (syncopes d'origine cardiaque) ont un pronostic nettement plus réservé dans la population globale: la survie à un an tombe à 95% ou même 67 à 82% [1].

La syncope se définit comme une perte de connaissance transitoire spontanément réversible et associée en règle générale à une baisse du tonus musculaire avec chute secondaire. Les symptômes surviennent et disparaissent souvent rapidement et la récupération est en général spontanée et complète. Une syncope est la conséquence d'une défaillance passagère de la circulation cérébrale.

Seules 5% des syncopes sont associées à l'effort physique, ce qui signifie que le malaise survient pendant ou immédiatement après l'arrêt de celui-ci. Si la syncope se produit au cours d'un effort maximal chez un sportif, une cardiopathie est plus souvent en cause que dans les autres situations [2]. Il est évident que les syncopes survenant en relation avec l'activité sportive sont très impressionnantes et anxiogènes pour les personnes touchées, pour leur famille et le médecin-traitant. Cet article rappelle, à l'aide de deux exemples concrets, les principaux éléments du diagnostic différentiel et décrit les étapes à suivre pour poser le diagnostic des syncopes survenant dans le cadre de l'effort physique chez de jeunes patients (<35 ans).

Cas clinique

Un adolescent de 15 ans est amené au service des urgences à la suite d'une brève perte de connaissance survenue durant une partie de football. Il présente des douleurs épigastriques en voie de résolution spontanée. L'examen clinique à l'entrée, les analyses de laboratoire et l'ECG à 12 dérivations sont dans les normes. Il s'agit d'un footballeur aux ambitions affirmées, qui avoue avoir présenté au cours des deux années écoulées quatre autres épisodes dans des circonstances semblables: chaque fois à l'effort maximal sur le terrain de football avec des prodromes de courte durée, sous la forme d'une oppression rétrosternale et d'une dyspnée. Comme les symptômes avaient à chaque fois disparu spontanément en

Vous trouverez les questions à choix multiple concernant cet article à la page 131 ou sur internet sous www.smf-cme.ch.

très peu de temps, ni lui, ni sa mère n'avaient attribué de signification particulière à ces malaises.

Réflexions à propos du diagnostic différentiel

En l'absence d'une cardiopathie structurelle, la syncope vasovagale et les troubles de la régulation neurovégétative (orthostase) constituent les causes les plus fréquentes des syncopes. Ces dernières peuvent d'ailleurs également intervenir en cours mais le plus souvent immédiatement après la fin de l'effort. Le mécanisme sous-jacent repose sur une vasodilatation inappropriée durant l'exercice physique ou sur une stimulation vagale excessive avec bradycardie voire asystolie après l'effort [3].
Les troubles du rythme de type tachycardie sont les causes les plus fréquentes d'une syncope d'origine cardiaque. Les bradycardies sinusales symptomatiques et les troubles de la conduction AV sont rares chez le jeune sportif. Le spectre des tachycardies comprend les tachycardies supraventriculaires paroxystiques, relativement fréquentes et le plus souvent inoffensives (TSVP: tachycardies de réentrée du nœud AV, tachycardies de réentrée AV en présence d'une voie accessoire), les fibrillations auriculaires et les tachycardies ventriculaires (TV) potentiellement fatales. Lorsque la fonction du myocarde est normale, les TSVP provoquent plus souvent des vertiges et des palpitations plutôt que de véritables syncopes. L'association d'une fibrillation auriculaire et d'une voie accessoire antérograde de conduction rapide, typique du syndrome du syndrome de Wolff-Parkinson-White, constitue un cas à part et peut déclencher une fibrillation ventriculaire.
Les tachycardies ventriculaires peuvent aussi se produire sur un cœur «normal». On peut citer l'exemple de la tachycardie ventriculaire «sensible aux catécholamines». Au-delà des TV idiopathiques, les tachyarythmies ventriculaires sont susceptibles de survenir sur un terrain de cardiopathie structurelle. Dans un collectif de patients jeunes, la cause ne réside pratiquement jamais dans une maladie coronarienne. On évoquera plutôt une cardiomyopathie hypertrophique (obstructive), une cardiomyopathie arythmogène du ventricule droit (arrhythmogenic right ventricular cardiomyopathy ou ARVC), une myocardite aiguë ou une cardiomyopathie dilatée. Les troubles des canaux ioniques (syndrome du QT long, syndrome du QT court, syndrome de Brugada) sont plus rares et souvent difficiles à diagnostiquer en raison des modifications de l'ECG souvent transitoires. Dans les syndromes du QT long de type 1 et 2, dans lesquels l'anomalie est localisée au niveau des canaux potassiques, les troubles du rythme surviennent typiquement pendant les efforts physiques ou psychiques.
En plus des étiologies rythmiques, on peut aussi être confronté à une obstruction mécanique sur la voie d'éjection du ventricule gauche (par ex. en cas de sténose de la valve aortique ou de cardiomyopathie hypertrophique obstructive) ou à des malformations congénitales des artères coronaires, qui induisent spécifiquement une ischémie d'effort du myocarde ou des tachyarythmies ventriculaires (tab. 1).

Examens complémentaires

L'anamnèse, l'examen clinique et l'ECG posent, le cas échéant, l'indication à des examens complémentaires.

Anamnèse

Il faut préciser les prodromes et la relation temporelle de la syncope avec l'effort physique, explorer les antécédents personnels et rechercher la présence éventuelle de cas de mort subite d'origine cardiaque parmi les membres de la famille. La syncope survenant à l'effort maximal parle davantage en faveur d'une cardiopathie sous-jacente qu'une syncope post-effort, qui suggère plutôt une origine orthostatique ou neurocardiogène. Des prodromes de type palpitations peuvent indiquer une cause rythmique. La présence de morts subites d'origine cardiaque ou de cardiopathies héréditaires à l'anamnèse familiale et l'existence de malformations congénitales connues suggèrent également une syncope d'étiologie cardiogène. Une infection grippale, des douleurs thoraciques et un état fébrile ayant précédé l'événement peuvent indiquer une myocardite aiguë. On recherchera également des symptômes de type angor ou dyspnée d'effort. Chez les sportifs plutôt âgés, ces symptômes relèvent le plus souvent d'une insuffisance coronarienne alors que l'on doit évoquer une malformation congénitale des artères coronaires, une cardiomyopathie hypertrophique obstructive ou une sténose aortique chez les sportifs plus jeunes. En dernier lieu il ne faudra pas omettre une anamnèse médicamenteuse minutieuse et rechercher la prise de substances pouvant provoquer un allongement de l'intervalle QT (par ex. la cocaïne).

Examen clinique

L'examen clinique comprend une prise de la tension artérielle et de la fréquence cardiaque en position couchée et debout, ainsi qu'une palpation et une auscultation cardiaques. Il faut rechercher les bruits systoliques et diastoliques anormaux, les souffles, des bruits cardiaques pathologiques, une latéralisation ou un élargissement du choc de pointe qui pourraient évoquer la présence d'une cardiomégalie, d'une cardiomyopathie ou d'une valvulopathie cardiaque.

ECG

Chez le sportif entraîné, il n'est pas rare de trouver des modifications à l'ECG attribuables à l'aug-

Tableau 1. Causes possibles des syncopes associées à l'effort – éléments anamnestiques et outils diagnostiques.

Neurocardiogène	Symptômes en général immédiatement post-effort	Anamnèse (évt examen sur table basculante «tilt test»)
Malformation coronarienne	AP, dyspnée d'effort	Ergométrie, CTMS, angiographie, RMNC
Sténose aortique	AP, dyspnée d'effort	Clinique, TTE
Troubles du rythme primaires		
Tachycardies supra-ventriculaires paroxystiques	Palpitations et vertiges	ECG, ECG longue durée, Loup Recorder, EPU
Fibrillation/flutter auriculaire	Palpitations et vertiges	ECG, ECG longue durée
Tachycardies ventriculaires idiopathiques	Palpitations et vertiges	ECG, ECG longue durée, Loup Recorder, EPU
Fibrillation ventriculaire idiopathique		EPU
Troubles des canaux ioniques		
Syndrome du QT long	Palpitations, FA, surdité, médicaments/drogues	ECG, (génétique)
Syndrome du QT court	Palpitations, FA	ECG, (génétique)
Syndrome de Brugada	Palpitations, FA	ECG +/– provocation médicamenteuse, (génétique)
Cardiomyopathies		
Cardiomyopathie hypertrophique (obstructive)	Palpitations, AP, dyspnée d'effort, FA	Clinique, ECG, TTE, ergométrie (génétique)
Cardiomyopathie ventriculaire droite arythmogène	Palpitations, FA	ECG, (TTE), cMRT
Cardiomyopathie dilatée	Palpitations, dyspnée d'effort, FA	Clinique, ECG, TTE
Myocardite	Fièvre, (douleurs thoraciques), infection grippale	Clinique, ECG, troponine, TTE, (EMB)

AP – Angine de poitrine
CTMS – CT Multislice
EMB – Biopsie endomyocardique
EPU – Examen électrophysiologique
FA – Anamnèse familiale de cardiopathies héréditaires et de morts subites
RMNC – Résonance magnétique nucléaire cardiovasculaire
TTE – Echocardiographie transthoracique

mentation du tonus vagal et à l'hypertrophie physiologique du myocarde typiques du «cœur de sportif». On observe chez environ 5% des sportifs de compétition des modifications électrocardiographiques marquées qui ne peuvent pas être formellement différenciées d'altérations pathologiques (fig. 1) [4]. Elles posent l'indication, spécialement après une syncope, à des investigations complémentaires. On devra, le cas échéant, répéter à plusieurs reprises certains examens d'imagerie, car une cardiomyopathie peut mettre du temps à se manifester [5]. Un tracé ECG de longue durée (Holter, Event Recorder ou un Loup Recorder, implanté sous la peau à proximité du cœur), permettant de documenter automatiquement ou manuellement tout événement arythmique, peut être utile en cas de syncope suspectée être d'origine arythmique ou si les symptômes se reproduisent fréquemment.

La Société Européenne de Cardiologie recommande depuis 2005 un bilan chez tout sportif avant l'engagement dans un sport de compétition. Ce bilan comprend une anamnèse, un examen clinique et un ECG au repos. Cette recommandation est fondée sur le fait que la cardiomyopathie hypertrophique (CMH) est la cause la plus fréquente de mort subite chez le jeune sportif, que l'ECG présente des signes pathologiques dans 95% de ces cas de CMH (fig. 2) et qu'il permet de dépister par la même occasion d'autres maladies cardiaques asymptomatiques (fig. 3). Un tel bilan de dépistage serait selon certains auteurs en mesure de réduire le nombre de morts subites chez les sportifs [6].

ECG d'effort

L'ECG d'effort peut donner des informations précieuses sur le mécanisme physiopathologique responsable de la syncope liée à l'effort [7]. Les conditions de l'examen (type d'effort, durée, paliers de charges, intervalles, interruption brusque, etc.) devraient dans la mesure du possible reproduire la situation ayant déclenché la ou les syncopes. Une ischémie du myocarde, une chute de tension artérielle et des troubles du rythme pendant l'effort suggèrent une origine cardiaque. Il faut s'attendre au cours de l'ergométrie à un risque accru de troubles du rythme ventriculaires nécessitant une intervention thérapeutique, si bien que la présence d'un examinateur expérimenté est fortement conseillée. Dans l'idéal, l'ergométrie sera précédée d'une échocardiogra-

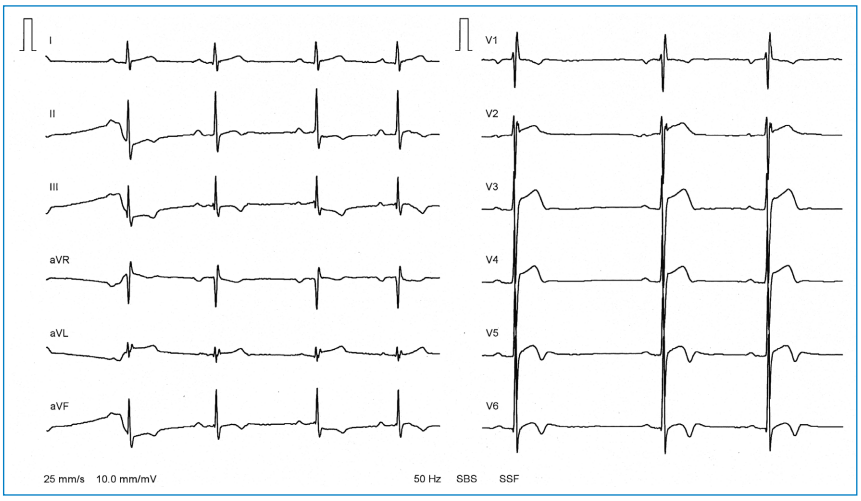

Figure 1
ECG à 12 dérivations (25 mm/sec) d'un footballeur professionnel asymptomatique sans lésion cardiaque structurelle. On observe une bradycardie sinusale, un bloc de branche droit incomplet et des ondes T nettement négatives dans les dérivations II, III, aVF, V5 et V6.

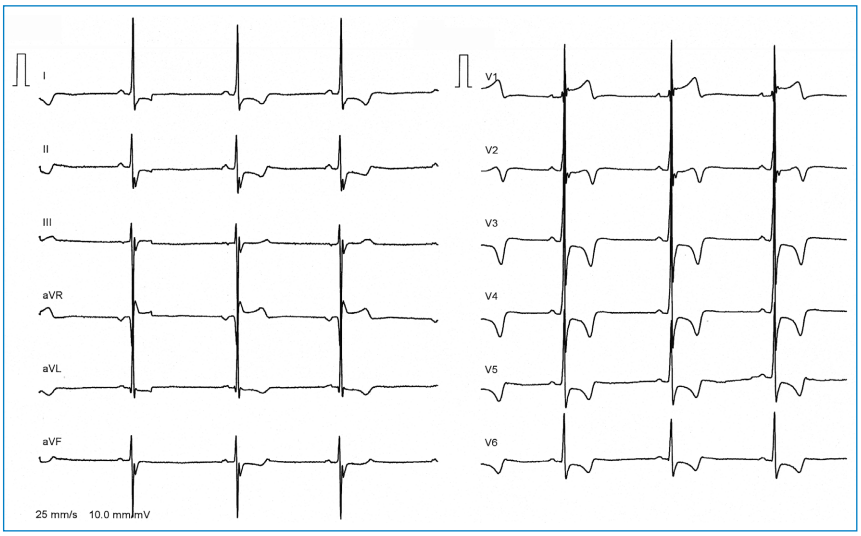

Figure 2
ECG à 12 dérivations (25 mm/sec) d'un joueur de football amateur de 17 ans ayant fait une syncope associée à l'effort et présentant une cardiomyopathie hypertrophique obstructive. Signes d'hypertrophie ventriculaire gauche à l'ECG et ondes T nettement négatives dans le territoire antérieur.

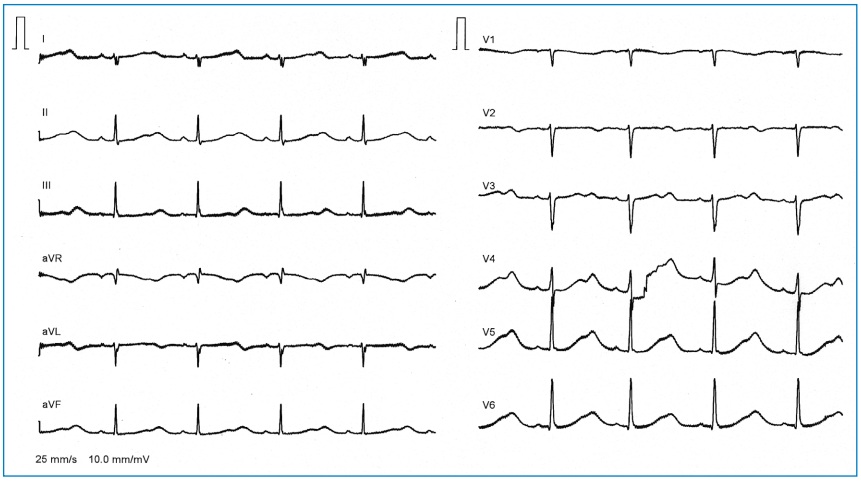

Figure 3
ECG à 12 dérivations (25 mm/sec) après survie à une presque mort subite avec syndrome du QT long de type 2. L'intervalle QTc est de 680 ms.

phie pour mieux apprécier les risques liés à l'effort.

Laboratoire

Le bilan biologique n'apporte en règle générale pas d'informations particulièrement utiles dans le diagnostic des syncopes, même si celles-ci sont associées à l'effort. Elles ne se justifient que dans certaines situations particulières (par ex. examens génétiques en cas de cardiopathies héréditaires).

Echocardiographie

L'échocardiographie thoracique permet de mettre en évidence une cardiopathie structurelle et de rechercher un trouble de la fonction ventriculaire gauche dans le cadre du diagnostic des syncopes d'origine cardiaque. La cardiomyopathie hypertrophique ou dilatée et les valvulopathies sont des exemples classiques. L'échocardiographie est la technique d'imagerie de choix en raison de l'absence d'exposition à des rayons ionisants et de l'accessibilité de la technique dans la communauté médicale.

Imagerie radiologique

La mise en évidence d'anomalies structurelles au niveau du cœur, par ex. ARVC ou malformations coronariennes, fait appel à la résonance magnétique cardiovasculaire ou au CT cardiaque, qui sont nettement supérieurs à l'échocardiographie dans ces indications. Ces techniques restent néanmoins réservées aux problèmes spécifiques ne pouvant être résolus par l'échocardiographie.

Examen sur table basculante («tilt test»)

Lorsqu'on suspecte un phénomène neurocardiogène, l'examen sur table basculante peut confirmer la présence d'un réflexe de ce type. Compte tenu de la forte variabilité des résultats publiés à ce jour, il n'est cependant pas possible de chiffrer la sensibilité et la spécificité de ce test et donc d'en quantifier la valeur diagnostique chez les sportifs entraînés [3]. Il n'en reste pas moins qu'il a été recommandé par un consensus d'experts de l'American College of Cardiology dans les syncopes récurrentes associées à l'effort, sans cardiopathie sous-jacente manifeste.

Examens cardiologiques invasifs

L'angiographie coronarienne conventionnelle peut révéler des anomalies des artères coronaires et l'examen électrophysiologique invasif permet d'identifier des troubles du rythme éventuellement à l'origine des syncopes d'effort. Compte tenu des risques associés aux rayons ionisants, aux produits de contraste et à la ponction vasculaire, on ne recourra toutefois à ces méthodes qu'en cas de probabilité pré-test très élevée et seulement après que l'indication ait été posée par un spécialiste. De plus, la spécificité de l'examen électrophysiologique invasif pour les

arythmies auriculaires et ventriculaires inductibles est faible dans les syncopes survenant dans un collectif de patients non sélectionnés.

Pronostic

Un bon état d'entraînement physique est associé à une faible incidence de maladies cardiovasculaires. Paradoxalement, certains indices suggèrent toutefois que le risque de mort subite non accidentelle serait supérieur chez les sportifs jeunes par rapport à une population de sujets contrôles non sportifs [8]. Ce n'est pas tant le sport lui-même qui est mauvais, mais bien l'existence d'une cardiopathie occulte sous-jacente, qui peut être révélée par une arythmie ventriculaire fatale à la suite de la stimulation adrénergique induite par l'effort (fig. 4). L'incidence de la mort subite d'origine cardiaque chez les sportifs jeunes est estimée à 1 sur 200 000 aux Etats-Unis.

Lorsque les symptômes surviennent dans le cadre d'un effort physique, la probabilité de l'existence d'une cardiopathie est plus grande que dans les syncopes survenant indépendamment de l'effort. Les syncopes associées au sport sont par conséquent considérées à juste titre comme des signes d'alarme et peuvent évoquer la survenue d'une mort subite lorsqu'elles sont l'expression d'une maladie structurelle ou électrique du cœur.

Toutes les syncopes survenant durant l'effort ne sont pas nécessairement dangereuses. Lorsqu'une maladie cardiaque peut être exclue avec certitude, le diagnostic retenu est souvent celui d'un problème neurocardiogène ou orthostatique. Il s'agit d'ailleurs des causes principales des syncopes associées à l'effort [3]. La survie de ces sportifs est en effet excellente malgré un risque élevé de récidive de syncopes (43% à 5 ans) [9].

La question de savoir si l'activité sportive peut être poursuivie sans restriction à la suite d'un épisode de syncope d'effort dépend en tout premier lieu de la présence ou non d'une cardiopathie sous-jacente et du risque de traumatisme associé à la syncope et à la chute. Lorsqu'il existe une maladie cardiaque structurelle ou électrique sous-jacente, la décision quant au type et à l'intensité de l'activité sportive autorisée sera prise individuellement, après avoir épuisé toutes les options thérapeutiques disponibles (médicaments, ablation par radiofréquences, défibrillateur, intervention chirurgicale, etc.). La présentation exhaustive des recommandations des sociétés européennes et américaines de cardiologie dépasserait largement le cadre de cet article.

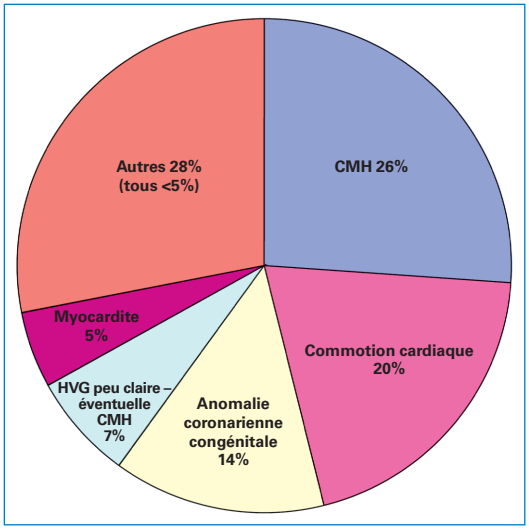

Figure 4
Distribution des principales causes de mort subite chez les sportifs jeunes. CMH – cardiomyopathie hypertrophique; HVG – hypertrophie ventriculaire gauche. Tiré de: Minneapolis Heart Institute Foundation National Registry (d'après Maron B, Pelliccia A. The heart of trained athletes: cardiac remodeling and the risks of sports, including sudden death. Circulation. 2006;114[15]:1633–44).

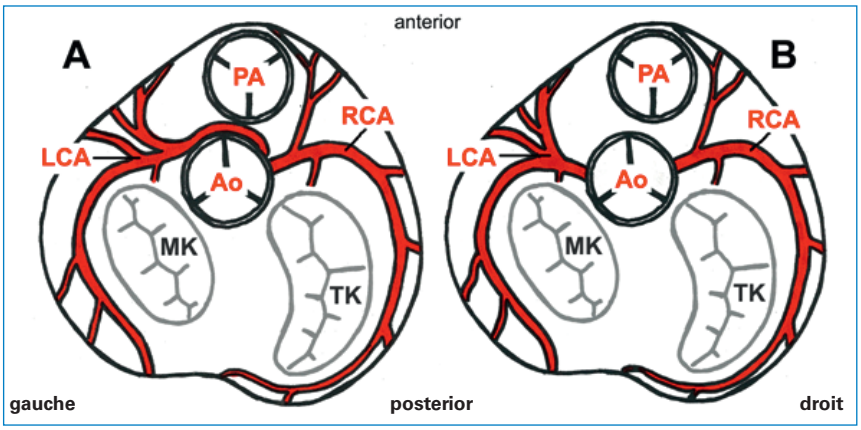

Figure 5
Vue du cœur après ablation des oreillettes et dissection de l'aorte et du tronc pulmonaire.
Ao – Aorte; PA – Tronc pulmonaire; LCA – Artère coronaire gauche; RCA – Artère coronaire droite; VM – Valve mitrale; VT – Valve tricuspide.
A: Malformation coronarienne sous la forme d'une artère coronaire gauche partant du sinus de Valsalva droit et dont le trajet passe entre l'aorte et le tronc pulmonaire.
B: Position anatomique normale de l'ostium des artères coronaires gauche et droite à partir des sinus de Valsalva gauche et droit respectivement.

Cas clinique – suite

Chez ce patient, l'anamnèse suggérait une syncope d'origine cardiaque, et une cardiopathie a été activement recherchée. L'ECG d'effort n'a pas mis en évidence d'élément pathologique. L'échocardiographie a dévoilé un cœur de structure normale, à l'exception d'une anomalie au niveau du départ d'un vaisseau coronarien entre l'aorte et le tronc pulmonaire. La suspicion d'une malformation congénitale des artères coronaires a pu être confirmée par une IRM cardiovasculaire. L'artère coronaire gauche prenait son origine dans le sinus coronaire droit et suivait un trajet non conforme entre l'aorte et le tronc pulmonaire (fig. 5). Cette anomalie est l'une des principales causes de mort subite chez les sportifs. L'effort physique et l'augmentation de la tension ar-

térielle peut en effet entraîner un trouble de la circulation dans le tronc commun gauche. L'ischémie myocardique qui en résulte peut entraîner une chute du débit cardiaque et des troubles du rythme ventriculaire. Le haut risque de mort subite associé à cette malformation a requis une chirurgie correctrice. La translocation de l'abouchement de la coronaire gauche du sinus coronaire droit a pu se faire sans problèmes et le patient a pu reprendre ses activités sportives sans restrictions particulières.

Remarques finales

L'anamnèse et l'examen clinique ne suffisent pas toujours à différencier les syncopes cardiaques bénignes d'origine neurocardiogène ou orthostatique, et celles d'étiologie cardiogène, qui sont potentiellement fatales. Certaines cardiopathies, telles que les malformations coronariennes, l'ARVC ou les troubles des canaux ioniques, sont souvent cliniquement silencieuses mais possiblement dévoilées par l'effort. C'est pour cette raison que les syncopes survenant à l'effort requièrent une investigation attentive à la recherche d'une cardiopathie sous-jacente.
Les examens complémentaires comprennent un ECG à 12 dérivations, une échocardiographie et un ECG d'effort [1]. Cette démarche devrait permettre de dépister un grand nombre de pathologies cardiaques mais il faut se rappeler que même un ECG normal n'exclut pas certains troubles des canaux ioniques. Les modifications de l'ECG peuvent être variables et l'héritabilité de certaines anomalies des canaux n'est pas constante. Ceci rend l'interprétation de l'ECG encore plus délicate d'autant plus que les sportifs d'élite présentent souvent des troubles de la repolarisation relativement marqués, parfois difficiles à distinguer d'anomalies franchement pathologiques. L'ECG d'effort est utile lorsqu'il permet de reproduire les symptômes. La sensibilité de cet examen est maximale lorsqu'il est possible d'enregistrer un tracé ECG durant une activité sportive déclenchant les syncopes (par ex. à l'aide d'un Loup Recorder implantable). Un résultat négatif n'exclut cependant pas l'origine cardiaque d'une syncope. Dans les malformations congénitales des coronaires, l'ECG d'effort est par exemple souvent parfaitement normal, comme illustré dans notre exemple ci-dessus [10]. La sensibilité de l'échocardiographie n'est pas totale et en cas de suspicion d'ARVC ou de malformation coronarienne, d'autres techniques d'imagerie, en particulier la résonance magnétique cardiovasculaire, le CT cardiaque ou l'angiographie coronarienne conventionnelle, sont meilleures.
Notre exemple montre que les syncopes d'effort doivent nous inciter à rechercher une cause cardiaque avec l'opiniâtreté d'un détective pour éviter à un jeune sujet une issue possiblement fatale. Le diagnostic vraisemblablement pas si rare de syncope neurocardiogène bénigne liée à l'effort ne doit être retenu qu'après avoir exclu de manière certaine une anomalie cardiaque.

Remerciements

Nous tenons à remercier le Dr M. Hosch, Allschwil, et le Prof. P. Rickenbacher, Bruderholz, pour leur lecture critique du manuscrit et la discussion de cet article.

Correspondance:
Dr Rolf Handschin
Oberarzt Kardiologie
Medizinische Universitätsklinik
Kantonsspital
CH-4101 Bruderholz
rolf.handschin@ksbh.ch

Références

1 Brignole M, Alboni P, Benditt DG, Bergfeldt L, Blanc JJ, Bloch Thomsen PE, et al. Guidelines on management (diagnosis and treatment) of syncope – update 2004. Europace. 2004; 6(6):467–537.
2 Alboni P, Brignole M, Menozzi C, Raviele A, Del Rosso A, Dinelli M, et al. Diagnostic value of history in patients with syncope with or without heart disease. J Am Coll Cardiol. 2001;37(7):1921–8.
3 Kosinski D, Grubb BP, Karas BJ, Frederick S. Exercise-induced neurocardiogenic syncope: clinical data, pathophysiological aspects, and potential role of tilt table testing. Europace. 2000;2(1):77–82.
4 Pelliccia A, Culasso F, Di Paolo FM, Accettura D, Cantore R, Castagna W, et al. Prevalence of abnormal electrocardiograms in a large, unselected population undergoing pre-participation cardiovascular screening. Eur Heart J. 2007;28(16): 2006–10.
5 Pelliccia A, Di Paolo FM, Quattrini FM, Basso C, Culasso F, Popoli G, et al. Outcomes in athletes with marked ECG repolarization abnormalities. N Engl J Med. 2008;358(2):152–61.
6 Corrado D, Basso C, Pavei A, Michieli P, Schiavon M, Tiene G. Trends in sudden cardiovascular death in young competitive athletes after implementation of a preparticipation screening program. JAMA. 2006;296(13):1593–601.
7 Doi A, Tsuchihashi K, Kyuma M, Takahashi T, Shimoshige SY, Miyamoto KJ, et al. Diagnostic implications of modified treadmill and head-up tilt tests in exercise-related syncope: comparative studies with situational and/or vasovagal syncope. Can J Cardiol. 2002;18(9):960–6.
8 Corrado D, Basso C, Rizzoli G, Schiavon M, Thiene G. Does sports activity enhance the risk of sudden death in adolescents and young adults? J Am Coll Cardiol. 2003;42(11): 1959–63.
9 Colivicchi F, Ammirati F, Biffi A, Verdile L, Pelliccia A, Santini M. Exercise-related syncope in young competitive athletes without evidence of structural heart disease. Clinical presentation and long-term outcome. Eur Heart J. 2002;23(14): 1125–30.
10 Basso C, Maron BJ, Corrado D, Thiene G. Clinical profile of congenital coronary artery anomalies with origin from the wrong aortic sinus leading to sudden death in young competitive athletes. J Am Coll Cardiol. 2000;35(6):1493–501.