Nuklearmedizin: Neue nuklearmedizinische Bildgebung zur Lokalisation von okkulten Insulinomen

Damian Wild[a], Emanuel Christ[b], Beat Gloor[c], Helmut Mäcke[d], Jean Claude Reubi[e]

[a] Institut für Nuklearmedizin, Universitätsspital Basel, [b] Abteilung für Endokrinologie, Inselspital Bern, [c] Klinik für Viszerale und Transplantationschirurgie, Inselspital Bern, [d] Abteilung für radiologische Chemie, Universitätsspital Basel, [e] Institut für Pathologie, Universität Bern

Einleitung

Das Insulinom ist der häufigste endokrine Tumor des Pankreas mit einer Inzidenz von 0,4 Erkrankungen pro 100 000 pro Jahr. Der Tumor entwickelt sich aus Betazellen der Pankreas-Inselzellen. Obwohl mehr als 90% der Insulinome benigne sind, ist die Morbidität des Insulinoms hoch, da diese Tumorzellen Insulin unreguliert überproduzieren und so lebensgefährliche Hypoglykämien verursachen. Die einzige kurative Therapie ist die chirurgische Entfernung des Insulinoms. Nur mit einer verlässlichen präoperativen Lokalisationsdiagnostik kann die Operation minimalinvasiv geplant und so dem Patienten eine mögliche partielle oder totale Pankreasresektion mit entsprechender Morbidität erspart werden.

Die korrekte Lokalisation des Insulinoms ist schwierig, da 30% der Insulinome nicht mit radiologischen Methoden visualisiert werden können. In den meisten Fällen kann nur mit einer Kombination von Computertomographie (CT), Magnetresonanz-Tomographie (MRT) und endoskopischem Ultraschall (EUS) das Insulinom vor der Operation lokalisiert werden. Falls diese Untersuchungen negativ oder widersprüchlich sind, wird in der Regel als nächster Schritt eine selektive arterielle Kalziumstimulation mit venösem Sampling (ASVS) durchgeführt. Diese Methode beruht auf der Tatsache, dass Insulinome nach Stimulation mit Kalzium Insulin sezernieren. Dieses Procedere ist aufwendig, sehr invasiv und kann den Tumor nicht immer visualisieren. Falls der Tumor nicht lokalisiert werden kann, ist die blinde Pankreasresektion nicht zu empfehlen. Aus diesem Grund braucht es eine neue Methode, die nicht nur die präoperative Bildgebung verbessert, sondern auch die Kosten und den Aufwand der Insulinom-Lokalisationsdiagnostik reduziert.

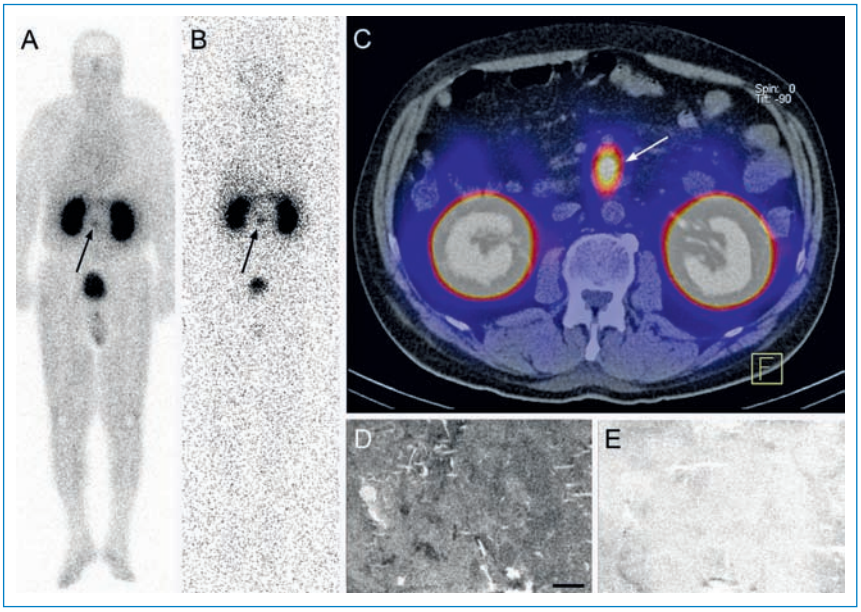

Abbildung 1
GLP-1-Rezeptor-Bildgebung von Patient 1 mit ektopem Insulinom
Die Ganzkörperaufnahmen zeigen das Insulinom (Pfeil) 4 Stunden (A) und 4 Tage (B) nach Injektion von ^{111}In-DOTA-exendin-4. Die SPECT/CT Aufnahme 4 Tage nach Injektion des Radioliganden (C) zeigt eine fokale Mehranreicherung in einem kleinen Knoten zwischen Duodenum und Arteria mesenterica superior (Pfeil). Die pathologische Untersuchung ergab ein gut differenziertes ektopes Insulinom mit hoher GLP-1-Rezeptorendichte. Eine GLP-1-Rezeptor-Autoradiographie des ektopen Insulinoms zeigt die totale Bindung von Iod-125 markiertem GLP-1 (7–36) Amid (D). Zum Vergleich zeigt E eine Autoradiographie vom gleichen Tumor mit unspezifischer Bindung [vgl. 1].
Copyright © 2008 Massachusetts Medical Society. All rights reserved.

Glukagon-like-Peptide-1-Rezeptor-Bildgebung

Eine neue Möglichkeit zur Verbesserung der Insulinom-Bildgebung ist das Glukagon-like-Peptide-1(GLP-1-)Rezeptor-vermittelte «Targeting» von Insulinomzellen, weil GLP-1-Rezeptoren von diesen Tumorzellen massiv überexprimiert werden. Aus diesem Grund wurden GLP-1-Radioliganden mit hoher Affinität für diesen Rezeptor entwickelt. Den möglichen diagnostischen Wert der GLP-1-Rezeptor-Bildgebung haben wir in einer Pilotstudie mit zwei Patienten evaluiert [1]. Bei beiden Patienten mit biochemisch bestätigtem endogenen Hyperinsulinismus konnte das Insulinom mit der neuen Methode im Sinne eines «proof of concept» korrekt lokalisiert werden. Als Vergleichsstandard diente die histologische Untersuchung des resezierten Tumors. Diese Untersuchung ergab in beiden Patienten ein gut differenziertes Insulinom mit hoher GLP-1-Rezeptorendichte.

In Patient 1 konnte das Insulinom mit konventionell bildgebenden Methoden (CT, EUS, Octreoscan-Szintigraphie und ASVS) nicht korrekt lokalisiert werden. Erst die GLP-1-Rezeptor-Szintigraphie zeigte eine verdächtige Läsion zwischen Duodenum und Arteria mesenterica superior (Abb. 1A–C). Intraoperativ konnte die

Läsion 14 Tage nach Injektion des Radiotracers in situ mit einer Gammasonde lokalisiert und anschliessend entfernt werden. Die Läsion wurde als solitäres ektopes Insulinom diagnostiziert, da keine weiteren Läsionen gefunden werden konnten. In Patient 1 war die GLP-1-Rezeptor-Bildgebung die entscheidende Untersuchung, die es dem Chirurgen ermöglichte, das Insulinom zu lokalisieren und zu reserzieren.

Bei Patient 2 korrespondierte der fokale Befund der GLP-1-Rezeptor-Szintigraphie mit einer hypodensen Pankreasläsion in der EUS. Die übrigen bildgebenden Methoden (CT und MRT) waren negativ. Aufgrund der genauen präoperativen Insulinom-Lokalisation konnte Patient 2 minimalinvasiv operiert werden.

Diese Pilotstudie zeigt, dass gerade bei schwer lokalisierbaren Insulinomen die GLP-1-Rezeptor-Bildgebung den etablierten Methoden überlegen sein kann. Die neue nuklearmedizinische Bildgebung hat das Potential, den Abklärungsalgorithmus beim endogenen Hyperinsulinismus zu verändern.

Aus diesem Grund ist die klinische Evaluation der GLP-1-Rezeptor-Bildgebung und der Vergleich mit der konventionellen Bildgebung in einem grösseren Patientenkollektiv in Basel geplant.

Korrespondenz:
Dr. med. Damian Wild
Institut für Nuklearmedizin
Universitätsspital
Petersgraben 4
CH-4031 Basel
dwild@uhbs.ch

Literatur

1 Wild D, Macke H, Christ E, Gloor B, Reubi JC. Glucagon-like peptide 1-receptor scans to localize occult insulinomas. N Engl J Med. 2008;359:766–8.