Kardiologie: Juwelen der Interventionellen Kardiologie

Bernhard Meier
Universitätsklinik für Kardiologie, Inselspital, Bern

Der kathetergestützte Ersatz der Aortenklappe hat über fünf Jahre gebraucht, um den Weg zu uns zu finden (welterster Eingriff am 6. April 2002 in Rouen, Frankreich, erster Eingriff in der Schweiz am 14. August 2007 in Bern). Jetzt ist er definitiv da. Erstmals im Jahre 2008 wurde mehr über diese Technik gesprochen als über die nunmehr 31-jährige Koronarangioplastie (erster Eingriff am 16. September 1977 in Zürich). Zwar wird letztere auch in Zukunft zahlenmässig dominieren. Der nichtchirurgische Klappenersatz ist indes spektakulärer. Es muss ein relativ grosses Gerät eingebracht werden, und dieses Gerät muss langfristig funktionieren. Ein Koronarstent ist ein einfaches Implantat, das durch seine Gestalt Intimadissekate nach einer Ballondehnung an die Wand heftet und gleichzeitig das Lumen maximal weit hält. Nach einigen Woche sollte er überwachsen sein, worauf man ihn vergessen kann, da er nicht mehr funktionieren muss und demnach auch nicht fehlfunktionieren kann (die seltenen späten Stentthrombosen ausgenommen). Ganz anders verhält es sich mit einer neuen Herzklappe. Sie muss fortan unter Druckbelastung bis über 100 komplexe Bewegungen pro Minute ausführen und soll dabei weder den Fluss behindern noch undicht werden. Sogar das Risiko des späteren Verrutschens besteht, wiederum im Gegensatz zum Koronarstent. Dass die Schweiz untypischerweise fünf Jahre zugewartet hat, die Methode einzuführen, war gerechtfertigt. Auch heute sind die beiden Klappenmodelle (Abb. 1 📷) noch verbesserungsbedürftig und der Eingriff bezüglich Verlässlichkeit und Langzeitresultat der chirurgischen Standardtherapie nicht ebenbürtig. Fortlaufende Verbesserungen lassen indes erwarten, dass die Indikationen sich kontinuierlich von chirurgisch zu nichtchirurgisch verschieben werden und in zehn Jahren der offene Aortenklappenersatz nur noch bei komplexen Fällen mit zusätzlichen Korrekturbedürfnissen notwendig sein wird. Irgendwann wird die Mitralklappe folgen.

Die Koronarangioplastie zeigte in den letzten Monaten insgesamt einen Rückgang um einige Prozent. Nach wie vor werden in der Schweiz jährlich knapp 40 000 Koronarangiographien hergestellt und knapp 20 000 Patienten koronardilatiert. Der Stent gehört heute fest zur Koronardilatation, obschon er nur bei einer Minderzahl der Patienten wirklich nötig wäre. Die aktiven medikamentbeschichteten Stents hatten in ihrem Verdrängungskampf gegenüber den konventionellen Stents wegen etwas häufigeren Spätproblemen vorübergehend Terrain eingebüsst. Gegenwärtig machen sie in der Schweiz wieder etwa 80% aller Stents aus, und die Tage der konventionellen Stents sind gezählt.

An beiden Indikationsfronten der Koronarangioplastie (gegenüber konservativer Therapie auf der einen und chirurgischer Revaskularisation auf der anderen Seite) sind in den letzten Monaten Daten publiziert worden, welche die Koronardilatation als kaum je indiziert bezeichnen. Gegenüber der konservativen Therapie wird dabei sträflich ausser acht gelassen, dass es nicht nur für die Psyche des Patienten besser ist, wenn er nach Behebung eines Problems noch am Leben ist und wenig oder keine Beschwerden hat, als wenn er ebenfalls noch am Leben ist und wenig oder keine Beschwerden hat, aber das Problem noch nicht behoben ist. Gegenüber der Chirurgie hinkt die Beweisführung ebenfalls, wenn nur darauf geachtet wird, ob die Patienten überleben und keine kardialen Ereignisse hatten. Eine offene Herzoperation umgangen zu haben, ist ein Vorteil in verschiedener Hinsicht, der in diesen Vergleichen aber nicht quantifiziert wird. Ver-

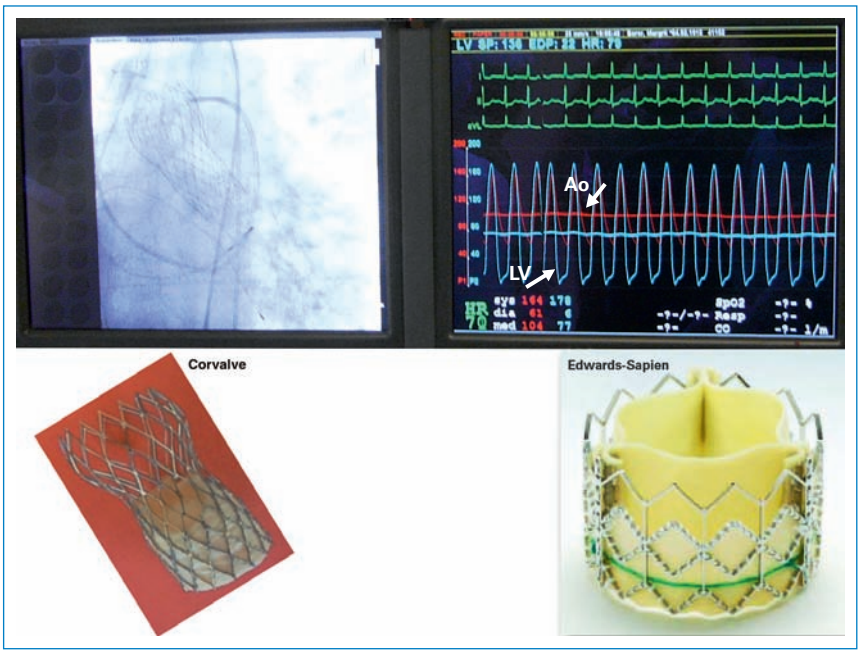

Abbildung 1
Erster perkutaner Aortenklappenersatz in der Schweiz (14. August 2007 in Bern bei einer 89-jährigen Frau). Es wurde die Corevalve-Klappe (links unten) verwendet. Seither wurden auch Patienten mit der Edwards-Sapien-Klappe perkutan behandelt (rechts unten). Die in der Systole fast deckungsgleichen Kurven der Aorta (Ao-Pfeil) und des linken Ventrikels (LV-Pfeil, im Bild oben rechts) beweisen das exzellente hämodynamische Resultat der im Röntgenbild gut sichtbaren Klappe. Die verschiedenen ebenfalls sichtbaren Katheter wurden am Ende des Eingriffs entfernt (Bild links oben).

gleichende, die Koronarangioplastie in Frage stellende Studien sind in den drei Jahrzehnten ihrer Existenz wiederholt aufgetaucht und von den Indikationsstellern zur invasiven Abklärung und Revaskularisation der koronaren Herzkrankheit zurecht ignoriert worden.

Das Coming-out des kathetergestützten Verschlusses des offengebliebenen Foramen ovale (PFO) lässt weiter auf sich warten. Die Technik hat zwar schon seit geraumer Zeit einen in der interventionellen Kardiologie einmaligen Perfektionsgrad sowie fast völlige Komplikationsfreiheit erreicht. Die Beweisführung der Wirksamkeit erweist sich indes als langwierig. Wie die koronare Herzkrankheit hat das PFO das Potential, Infarkte zu verursachen oder gar tödlich zu wirken. Wie bei der koronaren Herzkrankheit erfolgt dies indes (zum Glück für die Patienten) sehr langsam und Studien mit Laufzeiten unter zehn Jahren bleiben diesbezüglich in der Regel negativ. Es wäre bedauerlich, wenn die randomisierten Hirnschlagrezidiv-Studien über PFO-Verschluss zu früh analysiert würden und man die Methode wegen nichtsignifikant nachgewiesenem Effekt verlassen würde. In gewisser Weise wäre dies vergleichbar mit einer Studie, in der man randomisiert Leute mit oder ohne Fallschirm aus einem Flugzeug springen lässt, und die Studie abbricht, bevor die erste Person den Boden erreicht – um dann zu erklären, dass der Nutzen des Fallschirms nicht bewiesen werden konnte, weshalb man fortan ohne springen sollte. Der Dreh, die Nützlichkeit des PFO-Verschlusses über die Migräneverbesserung zu beweisen, scheint nicht zu klappen, obwohl man gehofft hatte, in kurzer Zeit signifikante Resultate zu erreichen. Die wenigen PFO/Migränestudien, die noch nicht abgebrochen worden sind, machen allmählich deutlich, dass sie noch Jahre dauern werden. Die Behörden haben auferlegt, dass nur Patienten randomisiert werden dürfen, die refraktär sind gegen moderne Migränemittel. Solche Patienten, die dann auch noch die vom Protokoll gewünschte Zahl von Migränenanfällen aufweisen und bereit sind, sich in der konservativen Gruppe allenfalls einer Scheinoperation zu unterziehen, sind schwierig zu finden.

Korrespondenz:
Prof. Bernhard Meier
Universitätsklinik für Kardiologie
Departement Herz und Gefässe
Inselspital
CH-3010 Bern
bernhard.meier@insel.ch