Schweiz Med Forum 2008;8(50):982–983

Eine mörderische Katze

Ulrike Becker[a], Nilüfer Kalebasi[a], Jacques Gubler[b], Christian Giambarba[a]

[a] Interdisziplinäre Intensivstation, Stadtspital Waid, Zürich, [b] Medizinische Poliklinik, Kantonsspital Winterthur

Summary

A deadly cat

We report the case of a 58-year-old female patient with a history of alcohol abuse who presented with fever, dyspnoea, malaise, vomiting and neck pain. A few hours after admission she developed severe septic shock with overt disseminated intravascular coagulation and haemorrhagic shock. Despite aggressive intensive care she died two days later. Blood culture showed growth of Pasteurella multocida. We discuss the epidemiology and clinical presentation of Pasteurella multocida infection and the threat posed by animal bites.

Fallbeschreibung

Die 58-jährige Patientin wurde nach einem Zusammenbruch in der Stadt von der Sanität zugewiesen. Auf der Notfallstation klagte sie über Dyspnoe, eine seit Tagen anhaltende Schwäche, wiederholtes Erbrechen und seit wenigen Stunden aufgetretene Nackenschmerzen. Abgesehen von einem langjährigen Alkoholabusus war die persönliche Anamnese bland. Bei Eintritt war die Patientin hochfebril (40,3 °C), hypoton (82/46 mm Hg), tachykard (Sinusrhythmus 140/min) und klagte über eine starke Druckdolenz über der nuchalen Muskulatur ohne sicheren Meningismus. Innert zwei Stunden trat eine generalisierte Marmorierung der Haut auf. Im Eintrittslabor zeigte sich eine normale Leukozytenzahl mit starker Linksverschiebung (Lc 9,0 g/L, Stabkernige 51%), das CRP betrug 22 mg/L, jedoch war das Procalcitonin über 10 ng/mL erhöht. Es bestand eine leichte Thrombopenie (105 g/L), und der INR betrug 1,15. Die Leberparameter waren mit einer Gamma-GT von 2160 U/L und GOT von 712 U/L deutlich erhöht. Die errechnete GFR bei Eintritt war 45 mL/min. Die arterielle Blutgasanalyse zeigte eine schwere metabolische Azidose bei einem Lactat von 25,6 mmol/L als Zeichen der schwer kompromittierten Mikrozirkulation. Wir leiteten eine Antibiotikatherapie mit Meropenem sowie Amoxicillin (Listerien) ein. Im Schädel-CT lagen keine Pathologien, im Abdomen-CT eine mässige exsudative Pankreatitis und eine diffuse Hepatopathie vor. Echokardiografisch stellten wir eine normale LVEF ohne Klappenvitien fest. Angesichts der dramatischen Deterioration der Hämodynamik erhielt die Patientin bei supranormalem Herzminutenvolumen und extrem niedrigen peripheren Widerständen hohe Dosen an Katecholaminen, Vasopressin und niedrigdosierte Steroide. Aufgrund eines hyperkapnischen respiratorischen Versagens wurde sie intubiert und mechanisch beatmet. Das oligoanurische Nierenversagen erforderte gleichentags eine kontinuierliche venovenöse Hämofiltration. Innert wenigen Stunden nach Eintritt entwickelte die Patientin klinisch und laborchemisch das Vollbild einer disseminierten intravasalen Gerinnung (Fibrinogen 24 mg/dl, INR 6, PTT 202 sek., Tc 22 10E3/uL). Die Patientin blutete spontan aus den Punktionsstellen und zeigte disseminierte konfluierende, das gesamte Integument umfassende Suffusionen (Abb.1). Trotz wiederholter Substitution von Fibrinogen, Thrombozyten- und Erythrozytenkonzentraten, FFP und hoher Dosen Vasopressoren konnten weder die Koagulopathie noch die Hämodynamik und die Mikrozirkulation korrigiert werden, die zentralvenöse Sättigung fiel unter 50% ab, und die Patientin verstarb fünfzig Stunden nach Eintritt an einem hämorrhagisch-septischen Schock. In der Autopsie waren makroskopisch alle inneren Organe mit petechialen Einblutungen versetzt. Die Leber zeigte einen zirrhotischen Parenchymumbau mit Proliferation der Gallengänge und zentrilobulären Parenchymnekrosen. Histologisch fanden sich disseminierte Fibrinthromben in den kleinen Gefässen von Gehirn (Abb. 2), Myokard und Kolon. Ein Infektfokus konnte nicht gefunden werden. In den vier bei Aufnahme entnommenen Blutkulturen liess sich *Pasteurella multocida* kultivieren. Ursächlich für diesen Erreger steht eine Kratz- oder Bissverletzung durch Katzen im Vordergrund. Die Patientin besass eine Katze, sichtbare Verletzungen bestanden aber nicht.

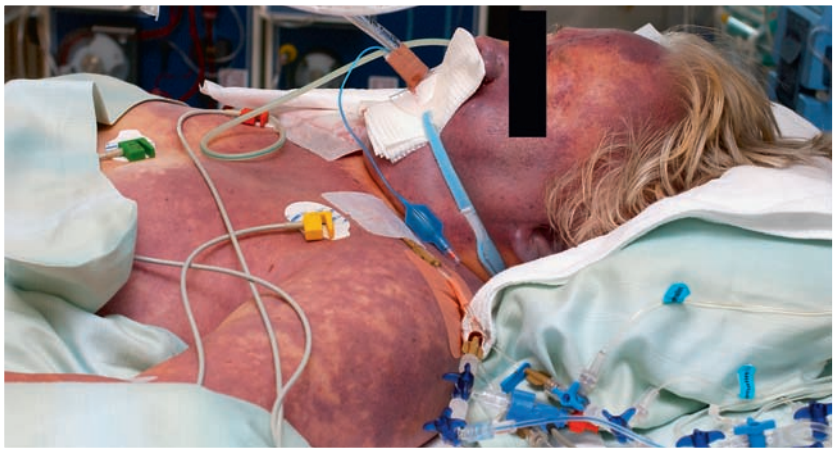

Abbildung 1
Disseminierte konfluierende Suffusionen, das gesamte Integument umfassend.

Kommentar

Tierbisse sind bekannterweise gefährlich, nicht nur durch ihre rohe Kraft, sondern auch durch die häufige Übertragung aggressiver Keime. Tierbisse werden zu 85–90% durch Hunde und zu

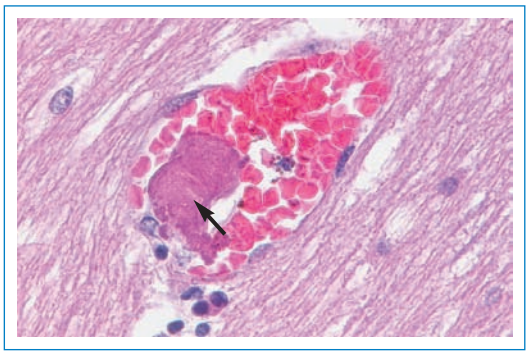

Abbildung 2
Fibrinthrombus in einem zarten Hirngefäss (Pfeil).

rund 10% von Katzen verursacht. Sie bedürfen in 10% der Fälle medizinischer Versorgung und in 1–2% einer Hospitalisation. Obwohl es sich um Mischinfektionen handelt, wird in den infizierten Wunden nach Katzenbiss in mehr als 75% *Pasteurella multocida*, nach Hundebiss in mehr als 50% *Pasteurella canis* isoliert [1]. Schwere Infektionen werden auch nach Tierexposition (enger Kontakt) ohne sichtbare Keimübertragung durch Bisse und Kratzer beschrieben. Zudem scheint eine Infektübertragung auch durch Speichel möglich. Identifizierte Risikofaktoren für schwere Infektionen durch *P. multocida* sind Alkoholabusus, Leberzirrhose (Komplementmangel? Reduzierte Opsonisation? Leukozytendysfunktion? NK-Zelldysfunktion?) und Diabetes mellitus [2]. Während weitere tierübertragene Erreger in Wunden kaum systemische Infekte auslösen, ist als Verursacher von schweren Septikämien noch die *Capnocytophaga canimorsus* durch Hundebisse zu erwähnen, besonders gefürchtet bei Asplenie und Leberzirrhose. Septikämien durch Erreger nach Tierbissen haben eine Mortalität von bis zu 30%.
P. multocida ist ein kleines unbewegliches gramnegatives Bakterium, welches aerob und fakultativ anaerob ist. Erstmals wurde es von Louis Pasteur 1881 als Verursacher der Geflügelpest beschrieben. Gemeinsam mit *Haemophilus* und *Actinobacillus* gehört es in die Familie der *Pasteurellacea*. Der Name «multocida» bedeutet «Mörder vieler Spezies», was sich hier bewahrheitet hat. Identifizierte Virulenzfaktoren sind die Kapsel (Verhinderung der Phagozytose), Lipopolysaccharide in der Zellwand (mit Endotoxinwirkung) und das *Pasteurella-multocida-Toxin* (MTX) [3].
P. multocida ist weltweit verbreitet und Teil der normalen Mundflora der meisten Säugetiere und häufig in den oberen Atemwege nachzuweisen.

Die humanen Infektionen lassen sich in drei grosse Gruppen einteilen [4]:
1) *Lokale Wundinfekte* durch Bisse oder Kratzer zumeist durch Katzen. Weil Katzen im Gegensatz zu Hunden dünne und scharfe Zähne besitzen, entstehen tiefe, punktförmige, schwer zu reinigende Wunden, welche trotz harmlosen Aussehens bis tief in Weichteile und Knochen reichen können und typischerweise rasch fortschreiten.
2) *Atemwegserkrankungen:* Nicht selten liegt hier eine Kolonisation oder eine opportunistische Infektion bei zugrunde liegenden vorbestehenden Pneumopathien (COPD) vor. Der Übertragungsweg ist unklar, jedoch scheinen hier Bisse nicht pathogenetisch von Bedeutung zu sein, sondern eher eine aerogene Infektion.
3) *Systemische Infektionen* wie Bakteriämie, Sepsis und Meningitis/Hirnabszess. Hierbei, wie in unserem Fall, findet man häufig keine Spuren einer Verletzung durch Tiere; in der Regel ist eine Tierexposition nachzuweisen.

Die Diagnose erfolgt durch gewöhnliche Kultur aus der Wunde und aus dem Blut.
Neben einer aggressiven, grosszügigen chirurgischen Wundversorgung / Drainage ist eine frühzeitige adäquate Antibiotikatherapie von Bedeutung. Resistenzmässig handelt es sich meist um einen benignen Keim: in der Regel ist *P. multocida* auf Penicilline inklusiv Kombinationen mit Betalactamasehemmer, Drittgeneration Cephalosporine, alte und neue Chinolone und Carbapeneme empfindlich. Häufig besteht hingegen eine Resistenz auf Makrolide und Oxacillin [5]. Da es sich bei den meisten Tierbissen um Mischinfektionen handelt, wählt man in der Regel die Kombination eines Penicillins mit einem Betalactamasehemmer (z.B. Amoxicillin/Clavulansäure).

Schlussfolgerung

Tierbisse bergen nicht nur die Gefahr der rohen Gewalt und von Lokalinfekten, sondern können zu letal endenden Septikämien führen. Besonders gefürchtet sind Infektionen mit *Pasteurella multocida* und *Capnocytophaga canimorsus*, wobei häufig bei fulminanter Sepsis lediglich eine Tierexposition ohne Zeichen der äusseren Gewalt besteht. Vor allem bei Alkoholabusus, Leberzirrhose und Asplenie muss man im Falle einer schweren Sepsis an die Möglichkeit einer durch Tiere übertragenen Infektion denken.

Mit bestem Dank an Frau Dr. B. Ingold, Institut für Pathologie, Universitätsspital Zürich für die freundliche Bereitstellung von Abbildung 2.

Korrespondenz:
Dr. med. Christian Giambarba
Intensivstation Stadtspital Waid
Tièchestrasse 99
CH-8037 Zürich
christian.giambarba@waid.zuerich.ch

Literatur

1 Talan DA, Citron DM, Goldstein EJC. Bacteriologic Analysis of Infected Dog and Cat Bites. N Engl J Med. 1999; 340:85–92
2 Kimura R, Hayashi Y, Takeuchi T, Shimizu M, Iwata M et al. Pasteurella Multocida Septicemia Caused by Close Contact with a Domestic Cat: Case Report and Literature Review. J Infekt Chemotherapie. 2004; 10:250–2.
3 Harper M, Boyce JD, Adler B. Pasteurella Multocida Pathogenesis: 125 Years after Pasteur. FEMS Microbiol Lett. 2006; 265(1):1–10.
4 Weber DJ, Wolfson JS, Swartz MN, Hooper DC. Pasteurella Multocida Infections. Report of 34 Cases and Review of the Literature. Medicine (Baltimore). 1984; 63(3):133–54.
5 Holm M, Tarnvik H. Hospitalisation Due to Pasteurella Multocida-Infected Animal Bite Wounds: Correlation with Inadequate Primary Antibiotic Medication. Scand J Infect Dis. 2000: 32: 181–3.