«Porzellangallenblase»

Daniel Ensberg, Peter Rauh, Christine Uhle, Steffen Rickes
Medizinische Klinik, AMEOS-Klinikum St. Salvator, D-Halberstadt

Eine 72 Jahre alte Frau stellte sich zur abdominellen Ultraschalluntersuchung bei bekanntem follikulären Lymphom vor. Beschwerden und andere relevante Erkrankungen bestanden nicht. Sonographisch zeigte sich nebenbefundlich eine nahezu komplett verkalkte Gallenblasenwand (Abb. 1), im Ausflusstrakt der Gallenblase war ein 15 mm grosses Konkrement nachweisbar. Der sonographische Befund einer «Porzellangallenblase» bestätigte sich auch in der Computertomographie (Abb. 2).

Die Ursachen für die Entstehung einer Porzellangallenblase sind nicht vollständig bekannt. Die Erkrankung ist bei Frauen häufiger und in etwa 90% der Fälle mit einer Cholecystolithiasis assoziiert, so dass eine steinbedingte chronische Cholecystitis als Auslöser der Gallenblasenwandverkalkung angenommen wird [1, 2]. Patienten mit Porzellangallenblase haben ein erhöhtes Risiko für ein Gallenblasenkarzinom; weshalb bei Diagnose die Cholecystektomie empfohlen wird. Im vorliegenden Fall wurde aufgrund des fortgeschrittenen Lebensalters und der malignen Grunderkrankung auf die Entfernung der Gallenblase verzichtet.

Danksagung

Wir danken der Radiologischen Klinik des AMEOS-Klinikums St. Salvator für die freundliche Überlassung der Abbildung 2.

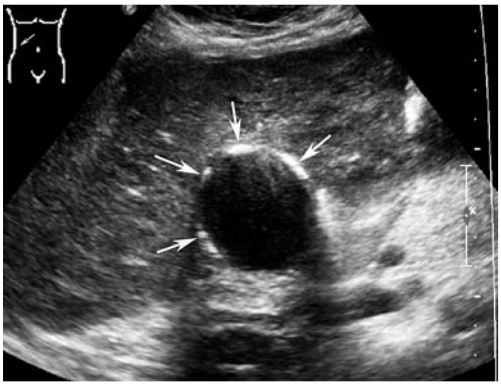

Abbildung 1
Darstellung der verkalkten Gallenblasenwand (Porzellangallenblase) in der Sonographie (Pfeile).

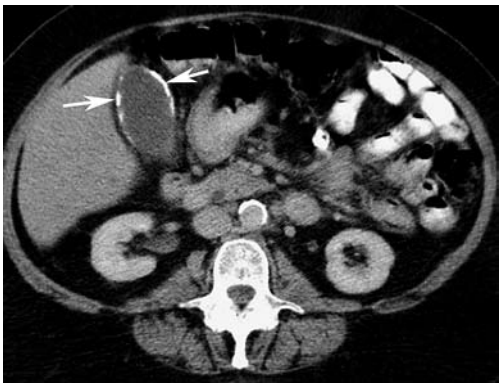

Abbildung 2
Bestätigung der Porzellangallenblase in der Computertomographie (Pfeile).

Korrespondenz:
PD Dr. med. Steffen Rickes
AMEOS-Klinikum
St. Salvator Halberstadt GmbH
Medizinische Klinik
Gleimstr. 5
D-38820 Halberstadt
rickes@medkl.salvator-kh.de

Literatur

1 Tazuma S, Kajiyama G. Carcinogenesis of malignant lesions of the gallbladder. The impact of chronic inflammation and gallstones. Langenbeck's Arch Surg. 2001;386:224–9.
2 Rickes S, Ocran K. Porcelain gallbladder. N Engl J Med. 2002; 346:e4.
3 Rickes S, Mönkemüller K, Schütte K, Ebert M, Malfertheiner P. Calcificación de la pared vesicular. Acta Gastroenterol Latinoam. 2005;35:76.