# Kurative Therapieoptionen beim metastasierten Kolorektalkarzinom

Daniel Helbling[a], Arnaud Roth[b], Stefan Breitenstein[c], Bernhard Pestalozzi[d], Gilles Mentha[e], Pietro Majno[e], Christian Seiler[f], Markus Borner[g]

[a] OnkoZentrum, Zürich, [b] Oncosurgery, Department of Surgery, Geneva University Hospital, Genève, [c] Department of Visceral and Transplantation Surgery, University of Zurich, Zürich, [d] UniversitätsSpital Zürich, Departement Innere Medizin, Klinik für Onkologie, Zürich, [e] Unit of Visceral and Transplantation Surgery, Genève, [f] Klinik für Viszerale und Transplantationschirurgie, Inselspital, Bern, [g] Onkologie, Inselspital Bern und Spitalzentrum Biel

## Quintessenz

- Das Management von Patienten mit kolorektalen Metastasen stellt hohe Anforderungen an die involvierten Spezialfachärzte, die im Rahmen eines Tumorboards den optimalen Behandlungspfad festlegen sollen.
- Die Metastasenchirurgie ist der Hauptpfeiler der Behandlung. Sie ist nur indiziert, falls die Metastasen vollständig entfernt werden können (R0-Resektion).
- Mittels eines zweizeitigen Vorgehens kann in gewissen Fällen ein bilobulärer Metastasenbefall kurativ angegangen werden.
- Es besteht klare Evidenz für den Einsatz von Chemotherapie, sowohl bei primär nicht-resektablen Metastasen (Ziel: Downsizing mit anschliessender Operation) als auch bei primär operablen Lebermetastasen. Die optimale Chemotherapiesequenz (neo-adjuvant, adjuvant oder beides) bei resektablen Lebermetastasen wird zurzeit heftig diskutiert und bedarf weiterer Daten.
- Ablative Verfahren wie die Radiofrequenzablation können in speziellen Fällen, in denen ein alleiniger chirurgischer Eingriff nicht möglich ist oder als Zusatz zur Resektion auf Grund einer anatomisch ungünstigen Metastasenlokalisation, in Kombination mit einer Metastasenresektion oder Chemotherapie eingesetzt werden.

## Summary

### Curative treatment options for metastatic colorectal cancer

- *The management of patients with colorectal metastases makes heavy demands on the medical specialists involved, whose task is to determine the optimum therapeutic pathway in discussion with a tumour board.*
- *Metastatic surgery is the mainstay of treatment and is indicated only if it is possible to resect the metastases completely (R0-resection).*
- *By means of a two-stage procedure bilobular metastatic involvement can in certain cases be treated curatively.*
- *Evidence exists for the use of chemotherapy for both primary non-resectable metastases (aim: downsizing with subsequent surgery) and primary operable liver metastases. The optimum chemotherapy sequence (neoadjuvant, adjuvant or both) in resectable liver metastases is currently the subject of heated debate and requires further data.*
- *Ablative procedures such as radiofrequency ablation can be used in special cases where surgery alone is not feasible or as an addition to resection where the metastasis is in an anatomically unfavourable location, in combination with metastasis resection or chemotherapy.*

Das Kolorektalkarzinom ist die vierthäufigste diagnostizierte bösartige Erkrankung. In der Schweiz erkranken jährlich fast 4000 Menschen an Darmkrebs, bei rund 2000 Patienten endet die Erkrankung mit dem Tod. Gerade beim metastasierten Kolorektalkarzinom kamen in den letzten Jahren neue Behandlungsoptionen hinzu, was einerseits die Prognose verbessert, andererseits aber auch eine therapeutische Herausforderung darstellt [1]. Rund 25% der Patienten weisen zum Zeitpunkt der Diagnose bereits Metastasen auf und weitere 25–35% werden im Verlauf der Krankheit Metastasen entwickeln. Entgegen der landläufigen Meinung, dass eine metastasierte Situation unheilbar ist, konnte in zahlreichen Fallserien gezeigt werden, dass durch ein aggressives chirurgisches und chemotherapeutisches Vorgehen im Falle von Lebermetastasen ein Langzeitüberleben erreicht werden kann [2, 3]. Prinzipiell kann davon ausgegangen werden, dass 30–50% von vollständig metastasenresezierten Patienten nach fünf Jahren noch am Leben sind [4, 5]. Von diesen werden zwei Drittel weitere fünf Jahre überleben [6]. Da es bis anhin nur wenig Evidenz für spezifische Therapiestrategien gibt, ist eine interdisziplinäre Zusammenarbeit der beteiligten Spezialitäten Chirurgie, medizinische Onkologie und Radiologie eine absolute Voraussetzung für das optimale Management des metastasierten Kolorektalkarzinoms.

Das *Schweizerische Tumorboard für Metastasenchirurgie beim Kolorektalkarzinom* (www.crlm.ch) versucht, dieses Ziel auf nationaler Ebene umzusetzen. Die Tumorboards finden vorerst in 6-monatlichen Abständen statt. Namhafte Spezialisten aller beteiligten Disziplinen aus der ganzen

Die CRLM-Aktivitäten wurden anfänglich von der Firma Pfizer, und in der zweiten Phase zusätzlich von den Firmen Roche und Merck uneingeschränkt finanziell unterstützt. In diesem Rahmen werden die Autoren für ihre Mitarbeit ebenfalls finanziell entschädigt.

CME zu diesem Artikel finden Sie auf S. 859 oder im Internet unter www.smf-cme.ch.

Schweiz erörterten die bestehende Evidenz für die einzelnen Therapiemöglichkeiten und diskutierten zahlreiche Kasuistiken. Dem Steering Committee gehören derzeit Onkologen und Chirurgen an. Die Ergänzung des Komitees durch Radioonkologen ist geplant.

## Radiologische Aspekte/Staging

Um ein kuratives Therapiekonzept zu evaluieren, ist ein bildgebendes Staging zur Metastasensuche zwingend. Dazu werden in den letzten Jahren nebst der Computertomographie (CT) vermehrt die Magnetresonanz-Tomographie (MRT) zur Untersuchung der Leber und die Positronen-Emissions-Tomographie in Kombination mit einer CT (PET-CT) eingesetzt.
Die MRT-Untersuchung weisst bei der Suche von Lebermetastasen eine etwas bessere Sensitivität auf als die Spiral-CT [7]. Zusätzlich kann die Sensitivität der MRT-Untersuchung mit Hepatozytenspezifischen Kontrastmitteln weiter erhöht werden [8]. Dies kann vor allem nach einer sehr effektiven neo-adjuvanten Chemotherapie zur Lokalisierung der Metastasen wichtig sein. Eine dem MRT vergleichbare Sensitivität bei der Suche nach Lebermetastasen wies die PET-CT auf. Zunehmende Bedeutung gewinnt die PET-Untersuchung, besonders in Kombination mit einer CT (PET/CT). Die PET/CT-Untersuchung hat nicht nur eine hohe Sensitivität für die Lebermetastasen, sondern auch für allfällige extrahepatische Tumormanifestationen [9]. Die PET/CT-Untersuchung gehört deshalb an manchen Leberzentren bereits zum Standard vor allfälliger Lebermetastasenchirurgie.

## Chirurgische Aspekte

Es ist unbestritten, dass die komplette chirurgische Exzision der zentrale Pfeiler jedes kurativen Therapiekonzeptes beim metastasierten kolorektalen Karzinom ist.
Die chirurgische Resektabilität der Lebermetastasen ist gelegentlich nicht möglich oder fraglich. Die Patienten mit Lebermetastasen werden deshalb in drei Gruppen eingeteilt: sicher-resektabel, potentiell-resektabel, nicht-resektabel (Tab. 1). Die Indikationen zur Tumorchirurgie haben jedoch in den letzten Jahren ständig zugenommen. So ist heute nicht mehr die Zahl der Lebermetastasen limitierend, sondern das nach der Operation verbleibende Lebervolumen, welches minimal 20–30% des ursprünglichen Lebervolumens betragen sollte [10]. Dieser Richtwert gilt allerdings nur für gesundes Lebergewebe. Falls die Leberfunktion aufgrund einer Hepatopathie beeinträchtigt ist, beispielsweise beim Vorliegen eines zirrhotischen Umbaus, muss das Restvolumen grösser sein [10].
Ist das Lebervolumen nach Leberresektion zu klein, entsteht ein sogenanntes «Small-for-Size-Syndrom» [11, 12]. Um diese Gefahr zu umgehen, wurden kombinierte Behandlungsstrategien entwickelt, die das Leberregenerationspotential nutzen und das zurückbleibende Lebervolumen vergrössern. Die Okklusion eines Portalvenenastes durch interventionelle Embolisation oder chirurgische Ligatur führt zur Schrumpfung des ipsilateralen Leberlappens und zur Hypertrophie des kontralateralen Leberlappens. Besonders bei bilobulärem Metastasenbefall wird diese moderne Strategie zur kurativen Lebermetastasenresektion in zwei Schritten angewendet. In einer ersten Operation werden der linke Leberlappen durch atypische Leberresektionen «gesäubert» und die rechtsseitige Pfortader ligiert. In einer zweiten Operation, nach Hypertrophie der linken Leberseite, wird die Hemihepatektomie rechts angeschlossen (Abb. 1) [10].
Trotz eingeschränkter Datenlage werden auch extrahepatische Metastasen zunehmend operativ entfernt. Voraussetzung für eine sinnvolle Resektion ist die Resektion im Gesunden – eine R0-Resektion. Prinzipiell stellen Lymphknotenmetastasen, eine begrenzte Anzahl von Lungenmetastasen, Metastasen in den Ovarien oder Nebennieren, eine limitierte Peritonealkarzinose oder eine lokale Invasion des Zwerchfells keine absoluten Kontraindikationen zur Chirurgie mehr dar [13]. Selbst eine erneute chirurgische Metastasenentfernung kann nach bereits erfolgter Metastasenresektion sinnvoll sein, sofern eine R0-Resektion möglich ist.

**Tabelle 1. Einteilung der Patienten mit Lebermetastasen.**

| Sicher-resektabel | Potentiell-resektabel | Nichtresektabel |
|---|---|---|
| Lebermetastasen: bis 4 Segmente befallen, Vena cava nicht befallen | Lebermetastasen: bis 6 Segmente betroffen, Befall kontralateraler vaskulärer Strukturen, plus eventuell resektable extrahepatische Metastasen (siehe Text) | Lebermetastasen: mehr als 6 Segmente befallen, verbleibendes gesundes Parenchym <20% und/oder inoperable Fernmetastasen andernorts |
| Direkte Resektion oder perioperative Chemotherapie, z.B. mit FOLFOX | Intensive neo-adjuvante Chemotherapie, z.B. mit FOLFOXIRI oder FOLFIRI plus Cetuximab (falls K-ras wild-type) oder FOLFOX plus Bevacizumab | Palliative Chemotherapie |

## Systemische Chemotherapie

Das Management von Patienten mit metastasiertem Kolorektalkarzinom hat sich auch bezüglich Chemotherapie in den letzten Jahren stark verändert. Bis Mitte der 1990er Jahre war 5-Fluorouracil die einzige verfügbare Chemotherapie. Deren Wirkung ist jedoch limitiert.
Die Zulassung weiterer, neuer Arzneimittel für diese Indikation – Irinotecan, Oxaliplatin, Capecitabine, Cetuximab und Bevacizumab – bedeutete einen signifikanten Fortschritt und führte zu

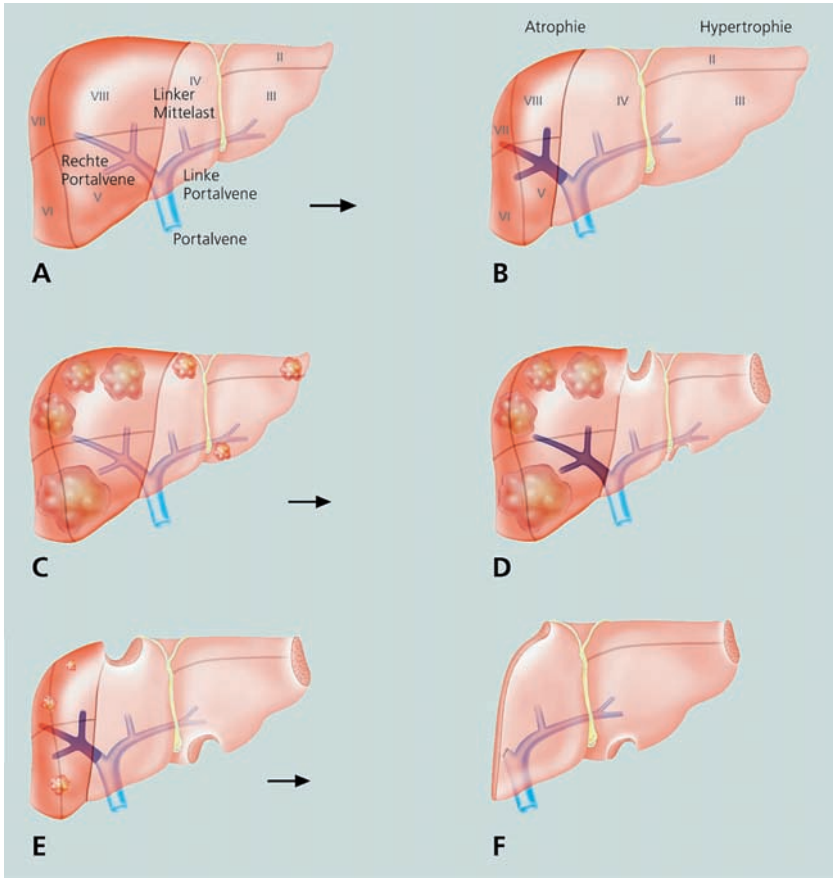


**Abbildung 1**
Anatomie der Leber und Prinzipien der Okklusion der Portalvene nach Tumorektomie mit Chemotherapie bzw. ohne Chemotherapie (F).
A Normale Leber
B Okklusion der rechten Portalvene
C Leber mit multiplen Lebermetastasen
D Leber nach Metastasenentfernung im linken Leberlappen und Ligatur der rechten Portalvene
E Hypertonie des linken Leberlappens und Verkleinerung der Metastasen nach Chemotherapie
F Rechte Hemihepatektomie

Die Originaldaten wurden freundlicherweise von Prof. Pierre-Alain Clavien zur Verfügung gestellt.

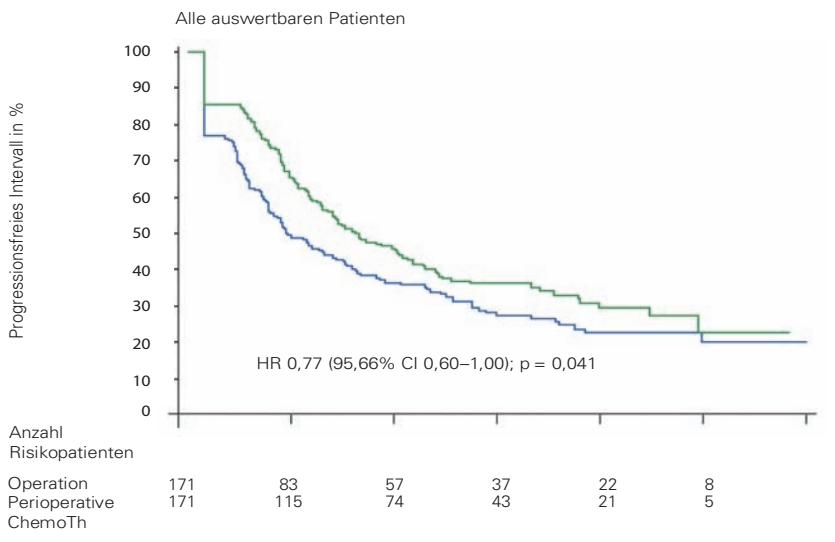


**Abbildung 2**
Progressionsfreie Zeit mit der Operation alleine (untere Kurve) oder mit perioperativer Chemotherapie (obere Kurve).

einer Verdopplung der mittleren Überlebenszeit in der metastasierten Situation.

Da grundsätzlich im metastasierten Stadium von einer Systemerkrankung auszugehen ist, sollte nebst lokalen chirurgischen Massnahmen prinzipiell eine systemische Chemotherapie zum Einsatz kommen. Dabei kann einerseits eine wirksame Chemotherapie im Falle einer primär nichtoperablen Situation eine kurative Chirurgie ermöglichen (Downsizing Strategie). Bei primär resektablen Metastasen steht derzeit zur Diskussion, ob die Chemotherapie neo-adjuvant (= vor Operation), adjuvant (= nach Operation) oder gar vor *und* nach der Resektion verabreicht werden soll. Zu dieser Fragestellung zeigte eine grosse Phase-III-Studie der EORTC, dass Patienten mit primär operablen Lebermetastasen von einer prä- und postoperativen Chemotherapie profitieren im Vergleich zur Operation ohne Chemotherapie (Abb. 2) [14]. Die genannte EORTC-Studie ist die einzige randomisierte kontrollierte Phase-III-Studie auf dem Gebiet der Metastasenchirurgie beim Kolorektalkarzinom. Sie lässt aber keine definitive Aussage über die optimale Chemotherapiesequenz zu. Es leiten sich somit etliche Empfehlungen aus Fallserien ab mit entsprechend tieferem Evidenzgrad. Eine intensive Chemotherapie scheint deshalb sinnvoll, weil gezeigt werden konnte, dass ein hoher Tumorregressionsgrad nach Chemotherapie mit einem verlängerten krankheitsfreien Intervall korreliert [15]. Dies könnte ein Indiz dafür sein, dass durch eine intensive neo-adjuvante Chemotherapie das Gesamtüberleben verbessert werden kann. Dieses Konzept wurde von einer Studie aus Genf übernommen, bei welcher die klassische Reihenfolge (Operation des Primärtumors, dann Operation der Metastasen, schliesslich Chemotherapie) umgekehrt zur Anwendung kam (Chemotherapie, dann Operation der Lebermetastasen, schliesslich Operation des Primärtumors). Dadurch konnten im Vergleich zu historischen Kontrollen gute Überlebensraten erzielt werden, was u.a. damit erklärt wird, dass eine intensive systemische Therapie so früh wie möglich d.h. vor der Operation eingesetzt werden sollte, da das sofortige Aufhalten des Metastasierungsprozesses prognosebestimmend ist [16]. Es muss aber festgehalten werden, dass aufgrund der aktuell eingeschränkten Datenlage bei primär resektablen Metastasen keine Einigkeit über die optimale Therapiesequenz (neo-adjuvant und/oder adjuvant) besteht.

Die optimale Chemotherapiekombination besteht aus zwei zytotoxischen Medikamenten (5-Fluorouracil plus Oxaliplatin oder Irinotecan) in Kombination mit Bevacizumab (VEGF-Antikörper) . Bei KRAS-unmutierten Tumoren ist die Kombination mit dem EGFR-Antikörper Cetuximab interessant [17].

Die Entdeckung der chemotherapie-induzierten, histomorphologischen Leberzellschädigung hat den Enthusiasmus für die präoprative Chemo-

therapie etwas gedämpft. Grundsätzlich kann es zu zwei Arten von Leberschädigungen kommen: Einerseits wurden nach einer oxaliplatinhaltigen Behandlung vaskuläre Veränderungen beobachtet (Sinusoidales Obstruktions-Syndrom, SOS), andererseits nach irinotecan-haltiger Behandlung eine Chemotherapie-assoziierte Steatohepatitis (CASH) beschrieben. Die klinische Bedeutung dieser Veränderungen ist unklar, da diese zwar beobachtet werden, aber auf Morbidität und Mortalität keinen Einfluss zu haben scheinen. In der bereits erwähnten EORTC-Studie, bei welcher die alleinige Chirurgie mit einer kombinierten Behandlung (6 Zyklen neo-adjuvante Chemotherapie – Operation – 6 Zyklen adjuvante Chemotherapie) verglichen wurde, war die perioperative Morbidität und Mortalität in beiden Patientengruppen vergleichbar tief [14]. Es gibt aber Hinweise, dass mehr als 6 Zyklen neo-adjuvante Chemotherapie die perioperative Morbidität erhöhen [18]. Da gerade bei grossvolumigen Resektionen möglichst vitales Gewebe zurückbleiben soll, wird allgemein empfohlen, präoperativ nicht mehr als 3–6 Chemotherapiezyklen zu verabreichen.

## Ablative Verfahren

Wenn eine chirurgische Entfernung der Metastasen nicht möglich ist, zum Beispiel aufgrund von Komorbiditäten oder aufgrund der Verteilung der Metastasen, kann die Radiofrequenzablation (RFA) im Sinne eines erweiterten kurativen Therapiekonzepts eingesetzt werden. Dabei wird nach perkutaner oder intraoperativer Platzierung einer Sonde in der Metastase durch Strom Wärme erzeugt. Durch die Hitze kommt es zur Koagulationsnekrose der Metastase. An der Jahrestagung 2008 der Amerikanischen Gesellschaft für medizinische Onkologie (ASCO Annual Meeting) wurde erstmals eine randomisierte Studie präsentiert, dabei zeigte sich, dass die RFA in Kombination mit Chemotherapie bezüglich krankheitsfreiem Überleben vielversprechender ist als die Chemotherapie alleine [19].

Korrespondenz:
Dr. med. Daniel Helbling
OnkoZentrum Zürich
Seestrasse 259
CH-8038 Zürich
daniel.helbling@ozh.ch

**Literatur**

1 Andres A, Majno PE, Morel P, et al. Improved long-term outcome of surgery for advanced colorectal liver metastases: reasons and implications for management on the basis of a severity score. Ann Surg Oncol. 2008;15(1):134–43.
2 Cummings LC, Payes JD, Cooper GS. Survival after hepatic resection in metastatic colorectal cancer: a population-based study. Cancer. 2007;109(4):718–26.
3 Tomlinson JS, Jarnagin WR, DeMatteo RP, et al. Actual 10-year survival after resection of colorectal liver metastases defines cure. J Clin Oncol. 2007;25(29):4575–80.
4 Abdalla EK, Vauthey JN, Ellis LM, et al. Recurrence and outcomes following hepatic resection, radiofrequency ablation, and combined resection/ablation for colorectal liver metastases. Ann Surg 2004;239(6):818–25; discussion 25–7.
5 Choti MA, Sitzmann JV, Tiburi MF, et al. Trends in long-term survival following liver resection for hepatic colorectal metastases. Ann Surg. 2002;235(6):759–66.
6 Kemeny N, Fata F. Arterial, portal, or systemic chemotherapy for patients with hepatic metastasis of colorectal carcinoma. J Hepatobiliary Pancreat Surg. 1999;6(1):39–49.
7 Huebner RH, Park KC, Shepherd JE, et al. A meta-analysis of the literature for whole-body FDG PET detection of recurrent colorectal cancer. J Nucl Med. 2000;41(7):1177–89.
8 Koh DM, Brown G, Meer Z, Norman AR, Husband JE. Diagnostic accuracy of rim and segmental MRI enhancement of colorectal hepatic metastasis after administration of mangafodipir trisodium. AJR Am J Roentgenol. 2007;188(2): W154–61.
9 Selzner M, Hany TF, Wildbrett P, McCormack L, Kadry Z, Clavien PA. Does the novel PET/CT imaging modality impact on the treatment of patients with metastatic colorectal cancer of the liver? Ann Surg 2004;240(6):1027–34; discussion 35–6.
10 Clavien PA, Petrowsky H, DeOliveira ML, Graf R. Strategies for safer liver surgery and partial liver transplantation. N Engl J Med. 2007;356(15):1545–59.
11 Dahm F, Georgiev P, Clavien PA. Small-for-size syndrome after partial liver transplantation: definition, mechanisms of disease and clinical implications. Am J Transplant. 2005; 5(11):2605–10.
12 Inderbitzin D, Studer P, Sidler D, et al. Regenerative capacity of individual liver lobes in the microsurgical mouse model. Microsurgery. 2006;26(6):465–9.
13 Elias D, Sideris L, Pocard M, et al. Results of R0 resection for colorectal liver metastases associated with extrahepatic disease. Ann Surg Oncol. 2004;11(3):274–80.
14 Nordlinger B, Benoist S. Benefits and risks of neoadjuvant therapy for liver metastases. J Clin Oncol. 2006;24(31): 4954–5.
15 Rubbia-Brandt L, Giostra E, Brezault C, et al. Importance of histological tumor response assessment in predicting the outcome in patients with colorectal liver metastases treated with neo-adjuvant chemotherapy followed by liver surgery. Ann Oncol. 2007;18(2):299–304.
16 Mentha G, Majno PE, Andres A, Rubbia-Brandt L, Morel P, Roth AD. Neoadjuvant chemotherapy and resection of advanced synchronous liver metastases before treatment of the colorectal primary. Br J Surg. 2006;93(7):872–8.
17 Van Cutsem E, al. e. KRAS status and efficacy in the first-line treatment of patients with metastatic colorectal cancer (mCRC) treated with FOLFIRI with or without cetuximab: The CRYSTAL experience. ASCO Annual Meeting 2008, Abstract No 2; 2008.
18 Karoui M, Penna C, Amin-Hashem M, et al. Influence of preoperative chemotherapy on the risk of major hepatectomy for colorectal liver metastases. Ann Surg. 2006; 243(1):1–7.
19 Ruers T, al. e. Radiofrequency ablation (RFA) combined with chemotherapy for unresectable colorectal liver metastases: Interim results of a randomised phase II study of the EORTC-NCRI CCSG-ALM Intergroup 40004 (CLOCC). ASCO Annual Meeting, Abstract No 4012; 2008.