

Spinale Tumoren

Teil 2: Intradural-extramedulläre Tumoren

Michael Payer

FMH Neurochirurgie, Klinik Hirslanden, Zürich, und Klinik Belair, Schaffhausen



Quintessenz

- Intradurale Tumoren sind selten. Aufgrund ihrer engen Nachbarschaft zum Rückenmark und zu den Nervenwurzeln verursachen sie aber oft eine erhebliche Morbidität und sollten daher in der Differentialdiagnose von Wirbelsäulenleiden mitberücksichtigt werden.
- Extramedulläre Tumoren machen rund 90% aller spinalen intraduralen Tumoren aus. Histologisch handelt es sich meistens um gutartige Schwannome/Neurofibrome, Meningeome, oder – in der LWS – Filum-terminale Ependymome.
- Sie manifestieren sich durch progrediente lokale und/oder radikuläre Schmerzen sowie senso-motorische Ausfälle. Die Diagnose wird mit Hilfe der Magnetresonanztomographie gestellt.
- Die Therapie der Wahl ist die komplette chirurgische Entfernung, welche meistens ohne relevante Manipulation von neurologischen Strukturen gelingt.
- Die Prognose ist günstig und hängt in erster Linie vom Schweregrad der präoperativen neurologischen Ausfälle ab. Die rechtzeitige Diagnosesstellung ist eminent wichtig, denn schon vorhandene Ausfälle erholen sich auch nach vollständiger Tumorentfernung nicht oder nur zögerlich.

Summary

Spinal tumours

Part 2: Intradural-extramedullary tumours

- *Intradural tumours are rare, but in view of their close anatomical relationship to the spinal cord and nerve roots they cause appreciable morbidity and should be considered in the differential diagnosis of spinal disorders.*
- *Extramedullary tumours account for some 90% of all spinal intradural tumours. Histologically they largely consist of benign schwannomas/neurofibromas, meningiomas or, in the lumbar spine, filum terminal ependymomas.*
- *They are manifested by progressive local and/or radicular pain and sensory-motor deficit. The diagnosis is established by magnetic resonance imaging.*
- *The therapy of choice is radical surgical removal, which is usually successful without significant manipulation of neurological structures.*
- *The prognosis is favourable and depends mainly on the severity of preoperative neurological deficits. Early diagnosis is crucial, since even after complete tumour removal preexisting neurological deficits recover not at all or only slowly.*

Einleitung

Extramedulläre Tumoren machen rund 90% aller intraduralen spinalen Tumoren aus. Histologisch handelt es sich fast ausschliesslich um Nerven-hüllentumoren oder Meningeome. Im Bereich der Cauda equina kommen Filum-terminale

Tabelle 1. Gerundete prozentuale Häufigkeit der verschiedenen intradural-extramedullären Tumoren.

Nervenhüllentumoren	45%
Meningeome	40%
Filum-terminale Ependymome	10%
Seltene (Lipom, Dermoid, Epidermoid, Abtropfmetastasen)	5%

Ependymome dazu (Tab. 1) [1]. Sie manifestieren sich durch lokale oder radikuläre Schmerzen, progrediente sensomotorische Ausfälle, selten durch eine Sphinkterstörung oder Subarachnoidalblutung. Wichtig ist eine frühe Diagnose mittels MRI, mit und ohne Kontrastmittel. Die möglichst umgehende chirurgische Entfernung ist die Therapie der Wahl; sie liefert die histologische Diagnose und entlastet das vom Tumor komprimierte Rückenmark und die Nervenwurzeln. Eine tabellarische Übersicht gibt Tabelle 2.

Nervenhüllentumoren


Charakteristika

Sie sind mit den Meningeomen die häufigsten intraduralen Tumoren [2]. Es handelt sich fast immer um gutartige Tumoren, ausgehend von Schwannschen Scheidezellen der sensiblen Hinterwurzeln. 80–90% liegen intradural, 10–20% (intra- und) extradural (sogenannte «Sanduhrneurinome») [2, 3]. Die gesamte Wirbelsäule ist gleichmässig betroffen [3]. Histologisch gibt es die abgekapselten, den Nerven umwachsenden Schwannome (Synonym Neurinome) und die die Nervenfaszikel durchwachsenden Neurofibrome [4]. Äusserst selten können Neurofibrome zu sogenannten malignen peripheren Nerven-hüllentumoren entarten [4]. Spinale Nerven-hüllentumoren können im Rahmen einer Neurofibromatose (NF) auftreten, wobei sie dann durch ein invasiveres Wachstum, multiple Lokalisationen und gehäufte maligne Entartung gekennzeichnet sind [3, 4]. Sie manifestieren sich vorzugsweise im 3. bis 5. Lebensjahrzehnt, bei Frauen und Männern gleich häufig [2–4]. Nerven-hüllentumo-

Teil 1: «Intramedulläre Tumoren» ist in SMF Nr. 38/2008 erschienen.

ren zeichnen sich typischerweise durch zunehmende radikuläre Schmerzen und sensible Ausfälle aus; motorische Ausfälle und Rückenmark-Kompressionssymptome sind selten und spät im Verlauf [2, 3].

Radiologische Darstellung

Das MRI zeigt einen scharf begrenzten, regelmässig Kontrast anreichernden Tumor mit gelegentlich zystischen Anteilen (Abb. 1 ); bei intraduraler Lage kommt es zur Aufweitung des Subarachnoidalraumes kranial und kaudal vom Tumor [4]. Foraminale Nervenhäulentumoren führen ab einer gewissen Grösse zur Aufweitung des Foramen intervertebrale durch Erosion von Pedikel-, Facettengelenks-, oder Wirbelkörperanteilen [5].

Therapie und Outcome

Die Therapie der Wahl bei symptomatischen spinalen Nervenhäulentumoren ist die komplette operative Entfernung, in der Regel über einen posterioren Zugang mit – bei lateraler Tumorgelege – partieller Facettengelenks-Resektion [4].

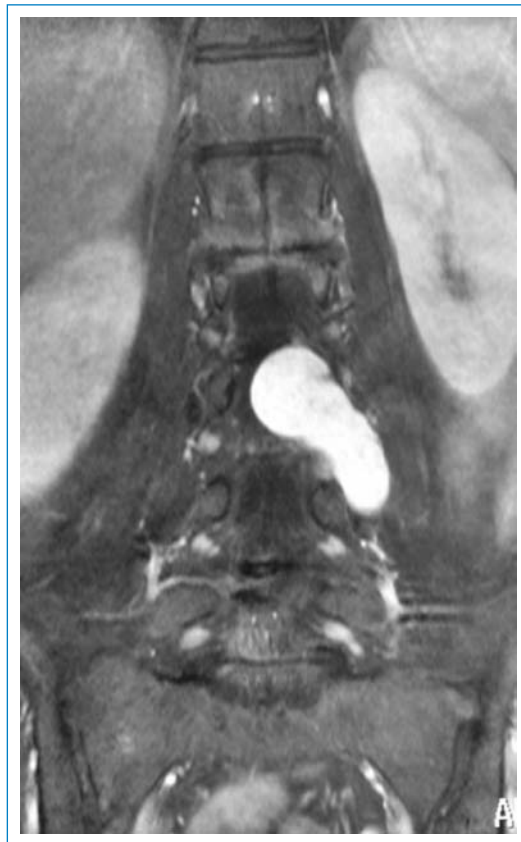

Abbildung 1
57-jährige Patientin mit progredienten lumbalen Rückenschmerzen und Ausstrahlung in die Beine; koronares T1-MRI der LWS nach Kontrastgabe zeigt einen scharf begrenzten intra-extraduralen Tumor mit kugeligem Anteil auf Höhe LWK 3 intradural mit Durchtritt durch das Foramen L3/4 und Ausdehnung nach extraforaminal links bis auf Höhe Pedikel L4. Das Bild ist suggestiv für ein «Sanduhrneurinom», welches sich auch histologisch bestätigte.

Eine vollständige Tumorentfernung gelingt in knapp über 90% der Fälle ohne Neurofibromatose und in über 70% bei NF-2 [3, 4]. Rezidive werden vor allem bei inkompletter Tumorresektion beobachtet, NF-2 (stärkere Tumoradhärenzen zu den Nervenwurzeln und multiple Entstehungsorte) und bei Rezidiv-Operationen [3].

In der Regel kommt es nach foraminale Nervenhäulentumoren zu zwei bis drei Wochen dauernden vorübergehenden neurogenen Schmerzen im betreffenden Dermatom; permanente neurogene Schmerzen werden interessanterweise nicht beobachtet [4, 6]. Neue persistierende motorische Defizite sind nach Resektion eines Nervenhäulentumors an einer motorisch relevanten Nervenwurzel nur in wenigen Prozents zu erwarten, mehr in der HWS als in der LWS [3, 6]. Positive Prädiktoren für eine erhaltene postoperative motorische Nervenfunktion sind der histologische Typ des Neurofibroms im Gegensatz zum Schwannom, eine intra- und nicht extradural Tumorlokalisation, ein Tumordurchmesser von mehr als 2 cm und das Vorhandensein einer normalen motorischen Funktion vor der Operation [6]. Bei diesen Konstellationen ist aufgrund der Tumordurchsetzung oder chronischen Verdrängung des Nervs eine «Kollateralisierung» der befallenen Nervenwurzel durch benachbarte Wurzeln anzunehmen [6].

Insgesamt verschwinden die präoperativen radikulären Schmerzen bei vollständiger Tumorentfernung nachhaltig, allerdings persistiert meistens eine Hyposensibilität im betreffenden Dermatom [5, 7].


Meningeome

Charakteristika

Meningeome entstehen aus Zellen der Arachnoidea und machen etwas mehr als ein Drittel aller primären intraduralen Tumoren der Wirbelsäule aus; etwa 90% liegen intradural-extramedullär, etwa 10% sind (intra- und) extradural [8, 9]. Während die intraduralen Meningeome gutartige abgekapselte Tumoren sind, sind die intra- und extraduralen oft «infiltrierende Meningeome» (Synonym «en plaque Meningeome»), die histologisch zwar meistens ebenfalls gutartig sind, jedoch eine breite Tumorbasis mit Infiltration der Nachbargewebe sowie Ossifikationen aufweisen; maligne Meningeome sind selten [8, 9].

Spinale Meningeome treten gehäuft bei Frauen in der 5. und 6. Lebensdekade auf, am häufigsten in der BWS (rund 80%), gefolgt von der HWS (rund 15%) und schliesslich LWS (rund 5%) [8, 9]. Die meisten spinalen Meningeome liegen (antero-/postero-)lateral vom Rückenmark [9]. Typischerweise manifestieren sie sich mit lokalen oder radikulären Schmerzen sowie sensiblen oder motorischen Störungen, eine Sphinkter-Dysfunktion dagegen ist aussergewöhnlich [9, 10].

Radiologische Darstellung

Die Diagnose wird mittels MRI gestellt, wo sich das Meningeom als zum Rückenmark isointense Raumforderung in den T1- und T2-Aufnahmen darstellt und eine deutlich homogene Kontrastmittelaufnahme zeigt (Abb. 2 ) [9].

Therapie und Outcome

Die Therapie der Wahl bei symptomatischen spinalen Meningeomen ist die komplette operative Tumorentfernung von posterior her mit Resektion oder Koagulation der duralen Basis [10–12]. Je nach anteriorer Ausdehnung des Tumors wird der posteriore Zugang durch eine Facettengelenksresektion oder – in der BWS – durch eine Costo-Transversektomie ergänzt. Anteriore Zugänge werden äusserst selten bei rein anteriorer Lokalisation verwendet [10, 12, 13]. Problematisch sind infiltrierende Meningeome und Rezidiv-Meningeome: Im Gegensatz zu den abgekapselten Meningeomen, welche Rückenmark und Nervenwurzeln «nur» komprimieren und verlagern, respektieren sie die anatomischen Barrieren nicht und infiltrieren oft die Arachnoidea, ummauern Rückenmark und Nervenwurzeln mit Adhärenzen, und tendieren zu Ossifikationen [10]. Überdies haben sie allgemein eine breitere durale Implantationsbasis. Aus diesen Gründen beschränkt sich bei infiltrierenden und rezidivierenden Meningeomen die Resektion oft auf ein ausgiebiges Debulking. Vernarbungen respektive Adhärenzen müssen oft zurückgelassen werden, um zusätzliche neurologische Ausfälle postoperativ zu verhindern [10].

Eine komplette Entfernung gelingt in über 90% der abgekapselten spinalen Meningeome [10,

12, 13], und in etwa 50% der infiltrierenden oder rezidivierenden Meningeome [10]. Dadurch werden funktionelle Verbesserungen in über 50% der Patienten erzielt [13]. Komplikationen treten hauptsächlich in Form von Liquorfisteln und Infekten in weniger als 10% auf [10, 12]. Während neurologische Verschlechterungen nach der Operation von abgekapselten Meningeomen kaum beschrieben sind, treten solche bei infiltrierenden oder rezidivierenden Meningeomen in etwa 5% der Fälle auf [10, 12]. Die Rezidivquote von gutartigen abgekapselten Meningeomen beträgt 0–15% [12, 13], diejenige von infiltrierenden oder rezidivierenden Meningeomen um 50% nach einem und 80% nach fünf Jahren [10]. Resttumoren und seltene maligne Meningeome werden in der Regel mit Radiotherapie oder Radiochirurgie nachbehandelt und dadurch meistens «stabilisiert» [8, 13]. Chemotherapie für maligne Meningeome ist wenig wirksam [12].

Insgesamt liefert die chirurgisch komplette Entfernung der typisch gutartigen abgekapselten spinalen Meningeome sehr gute Langzeitergebnisse mit einer niedrigen Komplikationsrate, während die selteneren infiltrativen oder rezidivierenden Meningeome meist nur subtotal entfernt werden können und nachbestrahlt werden.

Filum-terminale Ependymome

Charakteristika

Im Gegensatz zu den intramedullären Ependyomen der HWS und BWS liegen Filum-terminale Ependymome in der LWS intradural-


Tabelle 2. Vergleich der drei häufigsten intradural-extramedullären Tumoren.

	Spinaler Nervenhäutentumor	Spinales Meningeom	Filum-terminales Ependymom
Ursprung	Schwannsche Scheidezellen	Arachnoidea-Zellen	Ependymzellen
Histologie	Schwannom (umwächst Nerven) Neurofibrom (durchwächst Nerven) Selten: maligner peripherer Nerventumor	Abgekapseltes Meningeom Infiltrierendes Meningeom («en plaque») Selten: malignes Meningeom	fast immer myxopapilläres Ependymom
Lokalisation	80–90% intradural, 10–20% (intra- und) extradural Ganze WS gleichmässig	90% intradural (abgekapseltes Meningeom) 10% (intra- und) extradural (infiltr. Meningeom) BWS → HWS → LWS	intradural-extramedullär LWS (Conus-Cauda-Region)
Klinischer Befund	Manifestation oft 3.–5. Dekade Lokale und/oder radikuläre Sz, neurologische Ausfälle	Manifestation oft 5.–6. Dekade Lokale und/oder radikuläre Sz, neurologische Ausfälle	Manifestation oft 3.–5. Dekade Lokale und/oder radikuläre Sz, neurologische Ausfälle, selten spinale Subarachnoidalblutung
MRI-Befund	scharf begrenzter, zum Rückenmark isointenser, regelmässig KM-anreichernder Tumor, gelegentlich zystische Anteile	scharf begrenzter, zum RM isointenser, regelmässig KM-anreichernder Tumor, gelegentlich duraler Ausläufer («dural tail sign»)	scharf begrenzter, zum RM isointenser, regelmässig KM-anreichernder Tumor
Therapie der Wahl	komplette chirurgische Entfernung	komplette chirurgische Entfernung	komplette chirurgische Entfernung
Outcome	komplette Entfernung üblich; Outcome sehr gut	Abgekapseltes Meningeom: komplette Entfernung üblich, sehr gutes Outcome Infiltrierendes Meningeom: inkomplette Entfernung üblich, Outcome mässig	komplette Entfernung üblich; Outcome sehr gut; Tendenz zu Dissemination und Rezidiv

Sz = Schmerzen RM = Rückenmark KM = Kontrastmittel

extramedullär. Es handelt sich um gutartige Tumoren (WHO Grad I), die histologisch meistens dem myxopapillären Typ entsprechen und von residuellen Ependymzellen der Conusspitze oder des Filum terminale ausgehen [1]. Klinisch manifestieren sich Filum-terminale Ependymome oft im 3.–5. Lebensjahrzehnt mit lokalen oder radikulären Schmerzen, neurologischen Ausfällen lumbosakral, und gelegentlich mit einer spinalen Subarachnoidalblutung [1, 14].

Radiologische Darstellung

Im MRI (Abb. 3 ) stellt sich ein scharf begrenzter, abgekapselter, Kontrast aufnehmender Tumor dar, der nicht von Nervenhäutentumoren unterschieden werden kann; Meningeome können ebenfalls nur selten durch das «dural tail sign»

(Tumor-Ausläufer entlang der Dura) differenziert werden [1].

Therapie und Outcome

Die Therapie der Wahl bei symptomatischen Fällen ist die komplette chirurgische Tumorentfernung durch einen posterioren Zugang [14, 15]. Wenn immer möglich sollten solche Ependymome en bloc entfernt werden, um Liquorabtropf-Metastasen, zu denen diese Tumore neigen, zu vermeiden [1].

In über 90% der Fälle gelingt die komplette Entfernung mit entsprechend günstiger Prognose, wobei die Rezidivquote statistisch wenig erfasst ist [16]. Myxopapilläre Ependymome tragen ein beträchtliches Rezidiv- und Disseminationspotential, meistens lokal im Resektionsgebiet, seltener an ande-

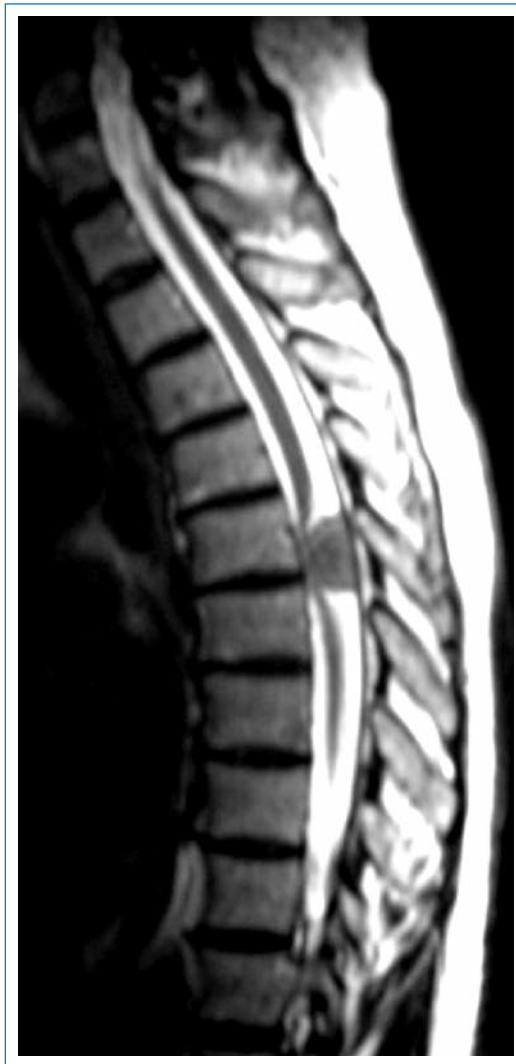

Abbildung 2

56jährige Patientin mit progredientem senso-motorischem Ausfallssyndrom unterhalb Th7 links; sagittales T2-MRI der BWS zeigt einen intradural-extramedullären Tumor auf Höhe BWK 6/7 mit Verlagerung und Kompression des Rückenmarks nach anterior und Aufweitung des Subarachnoidalraumes kranial und kaudal vom Tumor. Eine breitflächige Tumorbasis an der Dura posterior ist suggestiv für ein Meningeom, welches sich histologisch bestätigte.

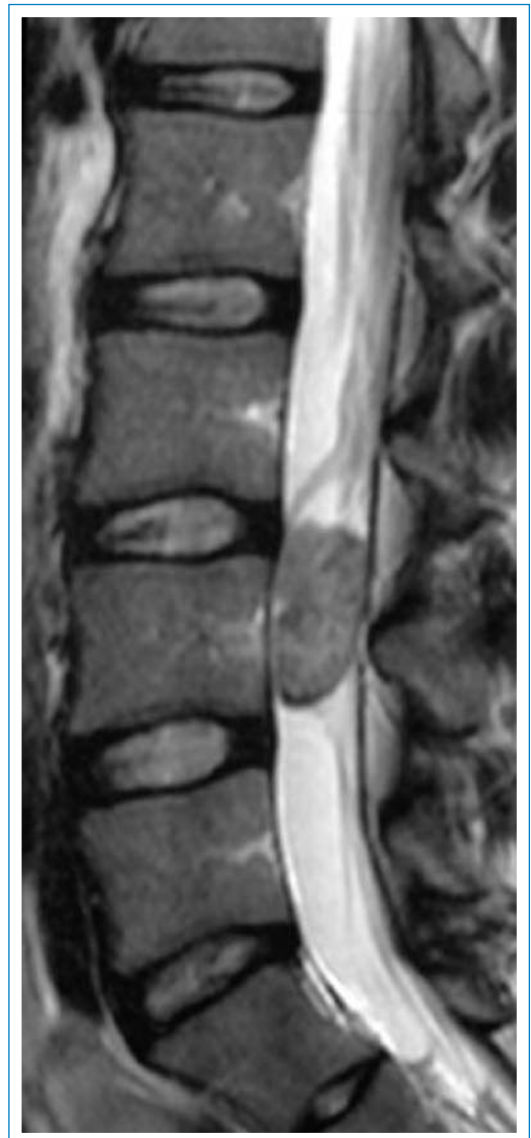


Abbildung 3

23jährige Patientin mit progredienten lumbalen Rückenschmerzen und Ausstrahlungen in beide Beine. Sagittales T2-MRI der LWS zeigt einen ovalären scharf begrenzten intraduralen Tumor auf Höhe LWK 4, der den Spinalkanal praktisch komplett ausfüllt. Histologie: Myxopapilläres Ependymom.

ren Lokalisationen im ZNS und ausnahmsweise extraneural [15]. Aus diesem Grund wird von gewissen Autoren selbst nach vollständiger Ependymomentfernung eine lokale Radiotherapie befürwortet [16], während andere eine solche nur nach unvollständiger Resektion anwenden; Ependymome gelten als radiosensibel [15].

Insgesamt führt die komplette Resektion von Filum-terminale Ependymomen zu guten Langzeitresultaten mit einer niedrigen Komplika-

tionsrate. Regelmässige MRI-Nachkontrollen sind aber indiziert, um Rezidive oder eine Dissemination rechtzeitig zu erfassen [1, 15, 16].

Verdankung

Frau Dr. Koch vom Radiologie-Zentrum in der Klinik Hirslanden danken wir für die Durchsicht der radiologischen Kommentare.

Literatur

- 1 Parsa A, Lee J, Parney I, Weinstein P, McCormick P, Ames C. Spinal cord and intradural-extraparenchymal spinal tumors: current best care practices and strategies. *J Neurooncol.* 2004;69:291–318.
- 2 Jinnai T, Koyama T. Clinical characteristics of spinal nerve sheath tumors: analysis of 149 cases. *Neurosurgery.* 2005; 56(3):510–5; discussion 510–5.
- 3 Klekamp J, Samii M. Surgery of spinal nerve sheath tumors with special reference to neurofibromatosis. *Neurosurgery.* 1998;42(2):279–89; discussion 289–90.
- 4 Conti P, Pansini G, Mouchaty H, Capuano C, Conti R. Spinal neurinomas: retrospective analysis and long-term outcome of 179 consecutively operated cases and review of the literature. *Surg Neurol.* 2004;61(1):34–43; discussion 44.
- 5 Celli P, Trillo G, Ferrante L. Extrathecal intraradicular nerve sheath tumor. *J Neurosurg Spine.* 2005;3(1):1–11.
- 6 Celli P. Treatment of relevant nerve roots involved in nerve sheath tumors: removal or preservation? *Neurosurgery.* 2002;51(3):684–92; discussion 692.
- 7 Schultheiss R, Gullotta G. Resection of relevant nerve roots in surgery of spinal neurinomas without persisting neurological deficit. *Acta Neurochir (Wien).* 1993;122(1–2):91–6.
- 8 Roux FX, Nataf F, Pinaudeau M, Borne G, Devaux B, Meder JF. Intraspinal meningiomas: review of 54 cases with discussion of poor prognosis factors and modern therapeutic management. *Surg Neurol.* 1996;46(5):458–63.
- 9 Solero CL, Fornari M, Giombini S, Lasio G, Oliveri G, Cimino C, et al. Spinal meningiomas: review of 174 operated cases. *Neurosurgery.* 1989;25(2):153–60.
- 10 Klekamp J, Samii M. Surgical results for spinal meningiomas. *Surg Neurol.* 1999;52:552–62.
- 11 Misra SN, Morgan HW. Avoidance of structural pitfalls in spinal meningioma resection. *Neurosurg Focus.* 2003; 14(6):e1.
- 12 Setzer M, Vatter H, Marquardt G, Seifert V, Vrionis FD. Management of spinal meningiomas: surgical results and a review of the literature. *Neurosurg Focus.* 2007;23(4):E14.
- 13 Gottfried O, Gluf W, Quinones-Hinojosa A, Kan P, Schmidt M. Spinal meningiomas: surgical management and outcome. *Neurosurg Focus.* 2003;14(6):e2.
- 14 Sa'adah M, Al Shunnar K, Saadah L, Shogan A, Inshasi J, Afifi H. Atypical presentations of conus medullaris and filum terminale myxopapillary ependymomas. *J Clin Neurosci.* 2004;11(3):268–72.
- 15 Dickerman RD, Reynolds AS, Gilbert E, Morgan B. The importance of early postoperative radiation in spinal myxopapillary ependymomas. *J Neurooncol.* 2007;82(3): 323–5.
- 16 Akyurek S, Chang EL, Yu TK, Little D, Allen PK, McCutcheon I, et al. Spinal myxopapillary ependymoma outcomes in patients treated with surgery and radiotherapy at M.D. Anderson Cancer Center. *J Neurooncol.* 2006;80(2):177–83.

Korrespondenz:
Dr. Michael Payer
Klinik Hirslanden
Witellikerstrasse 40
CH-8032 Zürich
mpayer@hotmail.com