Urolithiasis-Computertomographie zum Nachweis von Nierensteinen – Ersatz der intravenösen Urographie

Andreas Christe, Harriet Thoeny, Peter Vock
Institut für Diagnostische, Interventionelle und Pädiatrische Radiologie, Inselspital, Bern

Quintessenz

Die native Computertomographie ist die Methode der Wahl zur Abklärung von Patienten mit akuten Flankenschmerzen. In nur wenigen Minuten erlaubt sie die exakte Diagnose einer Urolithiasis (Lokalisation, Grösse und Steinzusammensetzung) mit einer Sensitivität und Spezifität von 94 bis 100% [1–4]. Sie zeigt in verschiedenen Fällen auch andere Ursachen der Flankenschmerzen sowie oft wichtige Zusatzdiagnosen.

Einführung

Die Hauptindikationen für eine radiologische Abklärung des Urogenitaltraktes sind Flankenschmerzen und Hämaturie. Dabei kommen allerdings zwei gänzlich unterschiedliche computertomographische Methoden zum Einsatz. Eine genaue klinische Angabe ist daher für den Radiologen wichtig. Bei Flankenschmerzen reicht eine native Computertomographie (CT), die sogenannte Urolithiasis-CT aus, während bei Hämaturie eine kontrastmittelverstärkte Dreiphasen-Multislice-Computed-Tomography-Urographie (MSCT-U) zur Anwendung kommt. Im folgenden wird die Urolithiasis-CT beschrieben und mit anderen Methoden verglichen. Die MSCT-U mit ihren Vor- und Nachteilen wird in einem Folgeartikel in dieser Zeitschrift ausführlich behandelt.

Die Urolithiasis-CT ist bei Flankenschmerzen die Methode der Wahl

Indikation: Flankenschmerzen bei Verdacht auf Urolithiasis.
Technik: Die Urolithiasis-CT braucht keine Patientenvorbereitung und wird in Inspiration vom Nierenoberpol bis unter die Symphyse mit einer Schichtdicke von 1–2 mm gefahren. Heutzutage haben sich Niedrigdosistechniken mit Röhrenspannungen von 100 bis 120 Kilovolt und einem Röhrenstrom von rund 70 mAs etabliert.
Vorteile: Die Untersuchung dauert nur wenige Minuten, da die Patienten weder orales noch intravenöses Kontrastmittel benötigen. Somit kann die CT auch bei Niereninsuffizienz und bei Kontrastmittelallergie durchgeführt werden. Zur Untersuchung von Nierensteinen ist die Niedrigdosis-Urolithiasis-CT die Methode der Wahl. Sie erreicht Sensitivitäten und Spezifitäten von 94 bis 100% [1–4], und es ist möglich die exakte Grösse und Lokalisation des Steines zu bestimmen (Abb. 1 📷). Zudem gibt die CT aufgrund von Dichtemessungen Informationen über die Steinbeschaffenheit. Die mittlere Dichte von Harnsäuresteinen beträgt zwischen 136 und 567 Hounsfield-Einheiten (HE) und die von kalkdichten Steinen zwischen 484 und 1639 HE [5]. Im Gegensatz zur konventionellen Röntgentechnik können auch röntgennegative Konkremente wie Harnsäure-, Xanthin- oder Cystinsteine nachgewiesen werden [5]. Ebenso lassen sich indirekte Rückschlüsse auf das Ausmass der Obstruktion machen, was therapeutische Konsequenzen haben kann.
Andere Pathologien: Mittels Urolithiasis-CT lassen sich auch andere Ursachen akuter Flankenschmerzen mit grosser Wahrscheinlichkeit ausschliessen, wie: Appendizitis, Cholezystolithiasis, Divertikulitis, Ovarialabszess oder Aortenaneurysma. Auch wesentliche Zusatzbefunde wie Lymphom oder Nierentumor und Nebenbefunde wie Leistenhernie lassen sich selbst bei Niedrigdosisprotokollen erkennen. Allerdings empfiehlt sich hier zur Diagnosesicherung eine zusätzliche CT nach Kontrastmittelapplikation.
Nachteile: Bei Niedrigdosisprotokollen, wie sie heutzutage angewendet werden, beträgt die effektive Dosis zwischen 0,98 und 3,5 Millisievert (mSv) (normales Thoraxröntgenbild: 0,1 mSv) [1]. Es gibt selten ganz kalkfreie Steine, die selbst mit der CT nicht direkt nachweisbar sind. Es sind dies die reinen Matrixsteine und durch Proteaseinhibitoren induzierte Steine (Indinavir-Steine), welche bei HIV-positiven Patienten vorkommen können.
Vergleich mit anderen Methoden: Die Röntgenübersicht allein erreicht eine Sensitivität von 45 bis 64% für die Steindetektion [6, 7]. Auch die Ultrasonographie erweist sich mit einer Sensitivität von 61% der CT als unterlegen [8]. Kombiniert man allerdings die beiden Methoden, erhöht sich die Sensitivität auf 75–77% [7]. Der Vorteil der kostengünstigen Sonographie beschränkt sich lediglich auf die Aussage des Harnaufstaus, der sich allerdings meist verzögert entwickelt und mit der Schmerzdauer korreliert [9].
Die konventionelle *intravenöse Urographie (IVU)* erreicht nur Sensitivitätswerte zwischen 52 und 87%, bei meist leicht höheren effektiven Dosen zwischen 1,33 mSv und 4,4 mSv, je nach Unter-

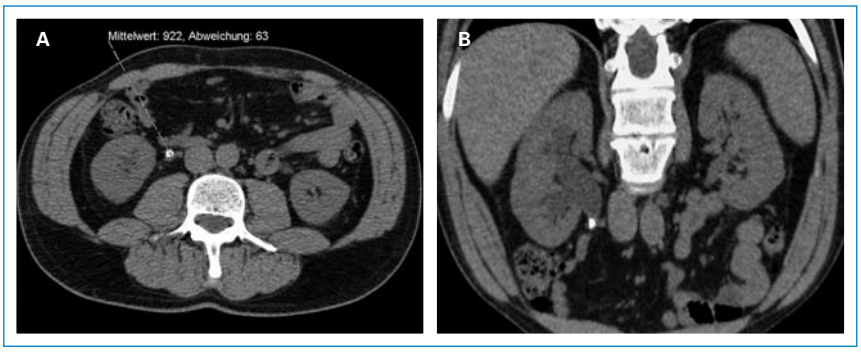

Abbildung 1
Urolithiasis-CT.
A 6 mm grosses Konkrement am pyelo-ureteralen Übergang rechts. Der Stein weist eine Dichte von über 900 Hounsfield-Einheiten auf und ist somit ein kalkhaltiges Konkrement.
B Die Rekonstruktion in der Koronarebene zeigt den Stein am pyelo-ureteralen Übergang rechts mit einer mässiggradigen Harnaufstauung ins Nierenbeckenkelchsystem.

suchungstechnik und Habitus [2, 3, 6]. Zudem dauert die IVU durchschnittlich sechsmal länger als die Nativ-CT [10], kostet gleich viel und bringt die Risiken einer Kontrastmittelapplikation mit sich: Gefahr der Kontrastmittelallergie und der Fornixruptur. Der einzige Vorteil der IVU ist die Aussagekraft über die Nierenfunktion, welche sich leicht im Vergleich zur Gegenseite ableiten lässt.

Die *Magnetresonanz-Urographie (MR-U)* ist aus Kosten- und Zeitgründen, aber auch wegen nur indirekter Steinnachweisbarkeit sicher nicht die erste Methode der Wahl. Allerdings zeigen Studien vielversprechende Sensitivitäten von 90 bis 93% bezüglich Steindetektion [11]. Die MR-U sagt nichts aus über die Steinbeschaffenheit, gibt aber Aufschluss über den Harnaufstau.

Korrespondenz:
Dr. med. Andreas Christe
Institut für Diagnostische, Interventionelle und Pädiatrische Radiologie
Inselspital
CH-3011 Bern
andreas.christe@insel.ch

Literatur

1 Hamm M, Knöpfle E, Wartenberg S, Wawroschek F, Weckermann D, Harzmann R. Low dose unenhanced helical computerized tomography for the evaluation of acute flank pain. J Urol. 2002;167:1687–91.
2 Fielding JR, Steele G, Fox LA, Heller H, Loughlin KR. Spiral computerized tomography in the evaluation of acute flank pain: a replacement for excretory urography. J Urol. 1997; 157:2071–3.
3 Ruppert-Kohlmayr AJ, Stacher R, Preidler KW, Zigeuner R, Primus G, Ricabonna M, Szolar DHM. Nativ-Spiral-Computertomographie bei Patienten mit akutem Flankenschmerz – Sinn oder Unsinn? Fortschr Röntgenstr. 1999;170:168–73.
4 Vieweg J, Teh C, Freed K, Leder RA, Smith RHA, Nelson RH, et al. Unenhanced helical coumputerized tomography for the evaluation of patients with acute flank pain. J Urol. 1998; 160:679–84.
5 Saw KC, McAlteer JA, Monga AG, et al. Helical CT of urinary calculi: effect of composition, stone size, and scan collimation: AJR. 2000;175:329–32.
6 Niall O, Russel J, MacGregor R, Duncan H. Mullins J. A comparison of noncontrast computerized tomography with excretory urography in the assessment of acute flank pain. J Urol. 1999;161:534–7.
7 Ripollés T, Agramunt M, Errando J, Martinez MJ, Coronel B, Morales M. Suspected ureteral colic: plain film and sonography vs unenhanced helical CT. A prospective study in 66 patients. Eur Radiol. 2004;14:129–36.
8 Sheafor DH, Herztberg BS, Freed DS, et al. Nonenhanced helical CT and US in the emergency evaluation of patients with renal colic: prospective comparison. Radilogy. 2000; 217:792–7.
9 Varanelli MJ, Coll DM, Levine JA, Rosenfield AT, Smith RC. Relationship between duration of pain and secondary signs of obstruction of the urinary tract on unenhanced helical CT. AJR. 2001;177:325–30.
10 Pfister SA, Deckart A, Laschke S, Dellas S, Otto U, Buitrago C, Roth, et al. Unenhanced helical computed tomography vs intavenous urography in patients with acute flank pain: accuracy and economic impact in a randomized prospective trial. Eur Radiol. 2003;13:2513–20.
11 Sudah M, Vanninen RL, Partanen K, et al. Patients with acute flank pain: comparison of MR urography with unenhanced helica CT. Radiology. 2002;223:98–105.