Der Rasenmäher-Mann: Synkope und Vorhofflattern

Lukas Spieker [a], Martin Rotter [a], Dominik O'Neill [b]

[a] Herzzentrum Klinik Beau-Site, Bern; [b] Facharztpraxis für Allgemeinmedizin, Grenchen

Summary

The lawnmower man: syncope and atrial fibrillation

We present the case of a 72-year-old male patient with chronic coronary artery disease who presented with syncope preceded by palpitations, dyspnoea and lightheadedness. The initial ECG showed atrial flutter with a ventricular rate of approx. 120/min and bifascicular block (left anterior fascicular block and right bundle branch block). Holter ECG documented 1:1 conduction of atrial flutter waves with a resultant ventricular rate of approx. 240/min on physical exertion occurring after incremental 2:1 and 3:2 conduction. On termination of exertion the conduction decreased in an inverse manner. The patient underwent ablation of the cavo-tricuspid isthmus and remained free of further symptoms. This case illustrates rapid 1:1 conduction of atrial flutter with resultant syncope in spite of bifascicular block.

Fallbeschreibung

Ein 72jähriger Patient – vor 17 Jahren wegen koronarer Dreigefässerkrankung bypassoperiert – erlitt beim Rasenmähen nach kurzem Schwindel, Atemnot und Herzrasen eine Synkope. Bei der Konsultation des Hausarztes fand sich im EKG ein tachykardes Vorhofflattern mit Ventrikelfrequenz um 120/min. Es wurde eine Betablockade begonnen und damit eine normokarde Ventrikelfrequenz erreicht (Abb. 1). Zuvor war der Patient vollständig beschwerdefrei gewesen. Auch bei Velotouren um den Bielersee sind nie pektanginöse Beschwerden aufgetreten.

Die nachfolgende kardiologische Untersuchung zeigte echokardiographisch ein leichtgradiges, kombiniertes valvuläres Aortenvitium bei verkalkter, trikuspider Klappe mit leichter Aortenstenose (mittlerer/maximaler systolischer Druckgradient 22/31 mmHg) und minimer Aorteninsuffizienz, sowie eine leichte linksventrikuläre Hypertrophie mit erhaltener systolischer Funktion (EF 70%). In der Langzeit-EKG-Aufnahme über 24 Stunden wurde als Grundrhythmus ein Vorhofflattern mit wechselnder Überleitung registriert. Beim erneuten Rasenmähen trat einmalig eine kurze Phase von Vorhofflattern mit Kammerfrequenzen um 240/min auf (Abb. 2), wobei der Patient wegen erneut beginnendem Schwindel mit Atemnot diese Anstrengung sofort unterbrach.

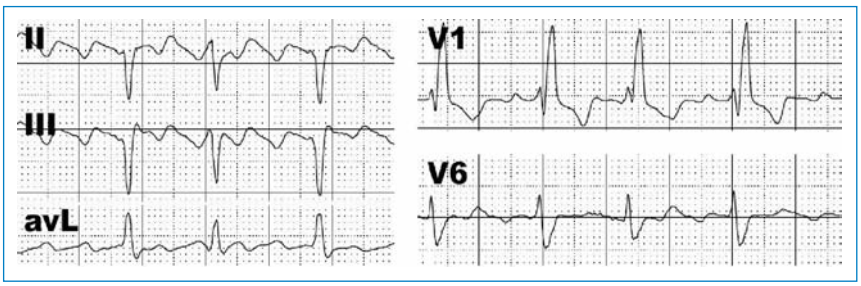

Abbildung 1
Ruhe-EKG nach Auftreten der ersten Synkope. Es ist ein Vorhofflattern mit einer Ventrikelfrequenz um 120/min ersichtlich. Die in den inferioren Ableitungen (II, III) negativen Flatterwellen weisen eine Frequenz von 240/min auf, die 2:1 auf die Ventrikel übergeleitet werden. Daneben besteht ein bifaszikulärer Block (Rechtsschenkelblock mit rsR-Muster in Ableitung V1 bei einer QRS-Dauer von 132 ms, sowie linksanteriorer Faszikelblock mit Verspätung des oberen Umschlagpunktes in Ableitung avL).

Differentialdiagnose

Dieser Patient vereinigt mit seiner koronaren Herzkrankheit und der Aortenstenose wichtige Differentialdiagnosen der Synkope. Bei Patienten mit koronarer Herzkrankheit und tachykarden Palpitationen stehen ischämisch-bedingte Kammertachykardien im Vordergrund der Differentialdiagnose, besonders wenn es sich um anstrengungsinduzierte Synkopen handelt. Kammertachykardien treten bei diesen Patienten vor allem bei regionaler oder globaler ventrikulärer Dysfunktion auf und wenn eine induzierbare Ischämie vorliegt [1]. Die vorliegende leichte Aortenstenose kann eine Synkope aufgrund des geringen Schweregrades nicht erklären [2]. Die Beschwerden des Patienten konnten, basierend auf der Langzeit-EKG-Registrierung einer 1:1-Überleitung des Vorhofflatterns, auf den Ventrikel mit resultierender Kammerfrequenz um 240/min zugeordnet werden.

Kommentar und Therapie

Üblicherweise tritt unbehandelt bei Vorhofflattern eine 2:1-Überleitung der atrialen Impulse auf die Ventrikel auf. Eine 1:1-Überleitung eines Vorhofflatterns mit resultierenden Ventrikelfrequenzen bis 300/min kommt vor allem bei Kindern und bei Patienten mit akzessorischer Leitungsbahn zwischen Vorhöfen und Ventrikeln vor (Wolff-Parkinson-White-Syndrom). Entsprechende Hinweise waren bei unserem Patienten weder im Ruhe-EKG noch bei der elektrophysiologischen Untersuchung vorhanden. Eine medikamentöse Therapie mit einem Klasse IC-Antiarrhythmikum (z.B. Propafenon), das eine 1:1-Überleitung durch Verlangsamung der atrialen Frequenz begünstigen kann [3], war ebenfalls nicht erfolgt.

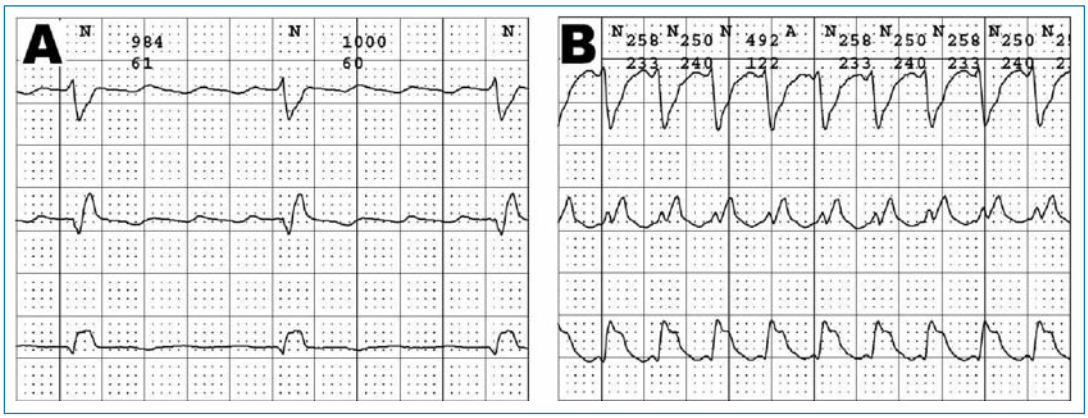

Abbildung 2
Langzeit-EKG (Holter). A) Grundrhythmus eines Vorhofflatterns mit normokarder Ventrikelfrequenz bei 4:1-Überleitung der Flatterwellen und resultierender Ventrikelfrequenz um 60/min. Zu diesem Zeitpunkt war der Patient beschwerdefrei.
B) EKG-Registrierung beim Rasenmähen beim Auftreten von Herzrasen und Schwindel, sowie Atemnot. Das EKG zeigt 1:1 auf den Ventrikel übergeleitete Vorhof-Flatterwellen mit einer resultierenden Kammerfrequenz um 240/min.

Interessanterweise ist eine 1:1-Überleitung eines Vorhofflatterns wie bei unserem 72jährigen Patienten trotz Vorliegens eines bifaszikulären Blockes mit QRS-Verbreiterung durchaus möglich, sogar unter Betablockade (oder Amiodaron-Therapie, was hier nicht der Fall war) [4]. Bei körperlicher Anstrengung beim Rasenmähen entwickelte sich aus der variablen Überleitung zuerst eine 2:1-, dann eine 3:2- und schliesslich eine 1:1-Überleitung der Flatterwellen auf die Ventrikel, die sich nach Belastungsende umgekehrt wieder zurückbildete.

Es erfolgte eine perkutane Radiofrequenzablation, die den elektrischen Kreis des Vorhofflatterns dauerhaft unterbricht [5]. Bei der elektrophysiologischen Stimulation waren keine ventrikulären Tachykardien provozierbar. In Anbetracht der normalen Ejektionsfraktion und des Fehlens pektanginöser Beschwerden wurde auf eine invasive koronare Abklärung verzichtet. Der Patient wurde mit normokardem Sinusrhythmus nach Hause entlassen und ist seither auch beim Rasenmähen beschwerdefrei.

Korrespondenz:
Dr. med. Lukas Spieker
FMH Kardiologie
Kirchstrasse 1
CH-2540 Grenchen
ls@cordix.ch

Referenzen

1 Tracy CM, Winkler J, Brittain E, Leon MB, Epstein SE, Bonow RO. Determinants of ventricular arrhythmias in mildly symptomatic patients with coronary artery disease and influence of inducible left ventricular dysfunction on arrhythmia frequency. J Am Coll Cardiol. 1987;9:483–8.
2 Turina J, Hess O, Sepulcri F, Krayenbuehl HP. Spontaneous course of aortic valve disease. Eur Heart J 1987;8:471-83.
3 El-Harari MB, Adams PC. Atrial flutter with 1:1 atrioventricular conduction caused by propafenone. Pacing Clin Electrophysiol. 1998;21:1999–2001.
4 Aouate P, Elbaz N, Klug D, Lacotte J, Raguin D, Frank R, Lelouche D, Dubois-Randé JL, Tonet J, Fontaine G. Atrial flutter with 1/1 nodo-ventricular conduction with amiodarone. From physiopathology to diagnosis. Arch Mal Coeur Vaiss. 2002;95:1181–7.
5 Poty H, Saoudi N, Abdel Aziz A, Nair M, Letac B. Radiofrequency ablation of type 1 atrial flutter: prediction of late success by electrophysiological criteria. Circulation 1995;92:1389–92.