Plötzliche immobilisierende Rückenschmerzen

Fortsetzung aus Heft 25: Auflösung und Epikrise

Jan Gewaltig, Antonella Zanetti
Kantonsspital Bruderholz

Der Fall

Bei einem 76jährigen Mann treten während leichter Gartenarbeit plötzlich immobilisierende Rükkenschmerzen auf.
In den letzten sechs Monaten hat er einen progredienten Kräfteverlust und eine ungewollte Gewichtsabnahme von 10 kg festgestellt. Zuletzt war er obstipiert, musste mehrmals erbrechen und litt unter vermutlich orthostatischem Schwindel. Im CT des Thorax stellt sich eine grosse Osteolyse des BWK 8 dar.

? Die Fragen

1. Falls die im CT dargestellte Osteolyse durch einen Tumor bedingt ist, welcher der folgenden kommt am wenigsten in Frage?
A Nierenzellkarzinom.
B Melanom.
C Multiples Myelom.
D Prostatakarzinom.
E Schilddrüsenkarzinom.

2. Von welcher der folgenden Untersuchungen darf man in dieser Situation am wenigsten eine differentialdiagnostisch hilfreiche Information erwarten?
A Bestimmung der Immunglobuline im Serum.
B Skelett-Szintigraphie.
C Immunfixation im Urin.
D Knochenmarkspunktion.
E Proteinelektrophorese.

Auflösung

1. Die Knochenmetastasen des Prostatakarzinoms sind wie beim kleinzelligen Lungenkarzinom vorwiegend osteoblastisch. Osteolytisch sind: Nierenzellkarzinom, Melanom, Multiples Myelom, nicht-kleinzelliges Lungenkarzinom, Schilddrüsenkarzinom.
2. Bei reinen Osteolysen hilft die Skelett-Szintigraphie wenig, da sich die markierten Trägermoleküle zu wenig anreichern.

Klinik

Bei der Fallbeschreibung haben wir die BSR unterschlagen. Sie betrug 140mm/h. Weitere Befunde:
Serum:

IgA (0,7–4 g/L)	0,53
IgG (6,5–15 g/L)	6,42
IgM (0,5–2,6 g/L)	50,20

Urin: Totalprotein 0,04 g/L; 50% Bence Jones Proteine (kappa)
Knochenmarksaspirat: kleinlymphozytäres B-Zell-Lymphom im Sinne eines lymphoplasmozytischen Lymphoms vom Typ Waldenström, überwiegend IgM-positiv (Abb. 1 📷, mehrkernige Plasmazelle, und 2 📷).

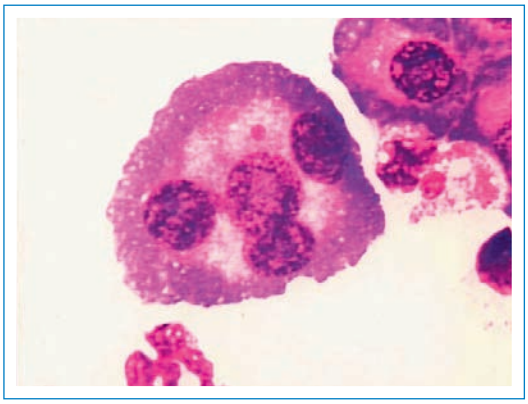

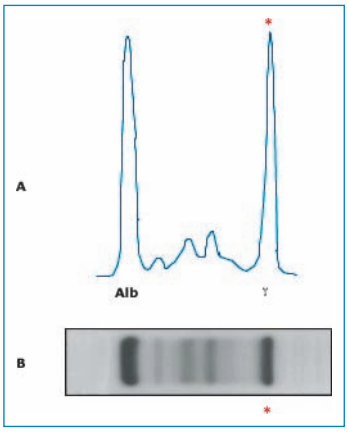

Epikrise

Im Gegensatz zum multiplen Myelom sind beim M. Waldenström Osteolysen selten. Das zur Diagnose führende Schmerzereignis ist damit eher atypisch, die unmittelbare Vorgeschichte und die Laborbefunde bei der Notfallaufnahme sind dagegen klassisch.

Dr. med. Jan Gewaltig
Medizinische Universitätsklinik
Kantonsspital
CH-4101 Bruderholz
jgewaltig@web.de