Hepatozelluläres Karzinom: Screening, Diagnostik und Therapie

David Semela, Markus Heim
Abteilung für Gastroenterologie und Hepatologie, Universitätsspital Basel

Quintessenz

- Das Hepatozelluläre Karzinom (HCC) ist weltweit der fünfthäufigste Krebs und die dritthäufigste krebsbedingte Todesursache.
- Die Inzidenz des HCC ist steigend.
- HCC ist bei Patienten mit Leberzirrhose die häufigste Todesursache.
- Die Surveillance von Patienten mit chronischer Lebererkrankung ermöglicht die Früherkennung eines HCC.
- Chirurgische Resektion, Lebertransplantation und ablative Verfahren sind kurative Therapien für Patienten im Frühstadium.
- Patienten mit fortgeschrittenem HCC können von Behandlungen mit transarterieller Chemoembolisation und neuerdings mit dem Tyrosinkinase-Inhibitor Sorafenib (Nexavar®) profitieren.

Summary

Hepatocellular carcinoma (HCC): screening, diagnosis, and therapy

- *HCC is the fifth most common tumour worldwide and the third commonest cause of cancer-related death.*
- *The incidence of HCC is rising.*
- *HCC is the leading cause of death in patients with liver cirrhosis.*
- *HCC can be detected early by monitoring patients with chronic liver disease.*
- *Surgical resection, liver transplantation and ablative therapies can cure early stage HCC.*
- *Intermediate and advanced stage HCC are treatable by chemoembolisation and the tyrosine kinase inhibitor sorafenib (Nexavar) respectively.*

Einleitung

Das hepatozelluläre Karzinom (engl. hepatocellular carcinoma, HCC) ist weltweit der fünfthäufigste Krebs und die dritthäufigste krebsbedingte Todesursache. Bei Patienten mit Leberzirrhose ist das HCC mittlerweile die häufigste Todesursache. In den letzten zwei Jahrzehnten sind Fortschritte in Diagnostik und Therapie des HCC erzielt worden. Screening und Surveillance von Patienten mit chronischer Lebererkrankung ermöglichen die Früherkennung eines HCC. Patienten mit HCC im Frühstadium können mittels chirurgischer Resektion, Lebertransplantation oder ablativer Verfahren geheilt werden. Patienten mit fortgeschrittenem HCC können von Behandlungen mit transarterieller Chemotherapie und neu mit dem Tyrosinkinase-Inhibitor Sorafenib (Nexavar®) profitieren.

Inzidenz und Epidemiologie

Die Inzidenz des HCC ist seit den letzten Jahrzehnten weltweit steigend [1–3]. In Europa und den USA werden etwa zwei neue Fälle pro 100 000 Einwohner und Jahr entdeckt. In der Schweiz geht man von etwa 100 bis 150 Neuerkrankungen pro Jahr aus, weltweit schätzt man die Inzidenz auf eine halbe Million. Global gesehen ist das HCC für 6% aller malignen Tumorerkrankungen verantwortlich (bei Männern fünfthäufigster Tumor, bei Frauen neunthäufigster Tumor) und mit 500 000 Todesfällen die dritthäufigste tumorassoziierte Todesursache [4]. Der Anstieg der HCC-Inzidenz in den Industrieländern ist wahrscheinlich durch die Hepatitis-C-Epidemie verursacht [2]. Obwohl die Ansteckungsrate zurückgeht, wird mit einem weiteren Anstieg der Spätfolgen wie Zirrhose und HCC bis ins Jahr 2020 gerechnet. Es ist auch voraussehbar, dass die Inzidenz der nichtalkoholischen Steatohepatitis als Folge der Adipositas-Epidemie und des metabolischen Syndroms deutlich ansteigen wird. Damit verbunden ist ebenfalls ein weiterer Anstieg der Inzidenz von Leberzirrhose und HCC [2].

Pathologie

Über 90% der HCC entstehen in zirrhotisch umgebauten Lebern. Man geht davon aus, dass die chronische Entzündung die Mutationsrate der DNA erhöht und die gesteigerte Proliferation der Hepatozyten in den Regeneratknoten die Wahrscheinlichkeit einer Fixation von onkogenen Mutationen vergrössert. Allerdings gibt es auch HCC, die in nichtzirrhotisch veränderten Lebern entstehen, so z.B. bei Patienten mit einer chronischen Hepatitis B oder sogar bei Patienten mit gesunder Leber ohne Risikofaktoren. Das eher seltene fibrolamelläre HCC ist eine Sonderform des HCC, die häufig in gesunden Lebern auftreten kann. Über die Ätiologie und die Pathogenese des fibrolamellären HCC ist sehr wenig bekannt. Das Auftreten von HCCs bei chronischer Hepatitis B wird mit onkogenen Eigenschaften von viralen Protei-

CME zu diesem Artikel finden Sie auf S. 399 oder im Internet unter www.smf-cme.ch.

nen und der Integration der viralen DNA ins Genom erklärt.
In der Regel treten HCCs aber bei Leberzirrhose auf. In dieser Patientengruppe geht man von einer HCC-Jahresrate von 1 bis 4% aus [5]. Die Hauptrisikofaktoren für die Entwicklung einer Zirrhose und eines HCC sind Infektionen mit Hepatitis-B- und -C-Viren, Alkoholismus und Hämochromatose. Weltweit ist Hepatitis B die häufigste Ursache für HCC und betrifft vor allem endemische Regionen (Festlandchina, Taiwan und Afrika), wo die meisten Hepatitis-B-Infektionen vertikal von der Mutter auf das Neugeborene übertragen werden und in über 90% der Fälle chronisch werden. Andere chronische Lebererkrankungen wie die nichtalkoholische Steatohepatitis (NASH), alpha1-Antitrypsin-Mangel, Autoimmunhepatitis und die primäre biliäre Zirrhose haben ebenfalls ein erhöhtes HCC-Risiko. Dieses liegt jedoch tiefer und wurde bisher weniger gut untersucht als bei den viralen Hepatitiden und Alkohol.

Screening und Surveillance

Da Patienten mit Leberzirrhose ein signifikant erhöhtes HCC-Risiko haben, sollten diese (neben präventiven Massnahmen und der Behandlung ihrer Grundkrankheit) überwacht und regelmässig auf HCC gescreent werden. Gemäss den aktuellen Richtlinien [6] sollen alle zirrhotischen Patienten infolge chronischer Hepatitis B oder C, Alkoholabusus, vererbter Hämochromatose und primär biliärer Zirrhose in ein Surveillance-Programm (Surveillance: wiederholte Anwendung von Screening-Tests) eingeschlossen werden. Dabei ist allerdings zu berücksichtigen, dass eine solche Surveillance vor allem dann Sinn ergibt, wenn die Patienten sich für eine der potentiell kurativen Therapien wie Transplantation, Resektion oder Tumorablation qualifizieren.
Zirrhotische Patienten mit anderen Grunderkrankungen haben ein tieferes HCC-Risiko. Ob sich der Aufwand eines Surveillance-Programms bei Patienten mit niedrigerer HCC-Inzidenz lohnt, ist unklar. Bei diesen Patienten sollte individuell potentieller Nutzen und Aufwand abgewogen werden. Patienten mit chronischer Hepatitis B ohne Leberzirrhose, aber mit hoher Entzündungsaktivität und hoher Viruslast sollten ebenfalls in ein Surveillance-Programm eingeschlossen werden, da sie ein deutlich erhöhtes HCC-Risiko haben [6]. Epidemiologische Daten aus Asien und Afrika zeigen ein deutlich höheres Risiko für HCC bei Patienten mit Hepatitis B als in Europa. Es ist deshalb wahrscheinlich sinnvoll, alle Patienten asiatischer und afrikanischer Abstammung mit Hepatitis B ab dem vierzigsten bzw. zwanzigsten Lebensjahr in ein Surveillance-Programm aufzunehmen [6].
Im Rahmen dieser Überwachung sollten Patienten alle sechs Monate einer Lebersonographie unterzogen werden [6]. Alpha-Fetoprotein (AFP) als alleiniger Screeningtest sollte nicht mehr verwendet werden, da bei tiefem Cut-off zu viele falschpositive Resultate und bei hohem Cut-off zu viele falschnegative Resultate erzielt werden. Hingegen hat die Sonographie als Screeningtest eine Sensitivität zwischen 65 und 80% und eine Spezifität >90% [7]. In einigen Zentren wird die Sonographie in Kombination mit AFP eingesetzt, was möglicherweise die Sensitivität erhöht. Wird beim Screening eine Raumforderung entdeckt, muss diese weiter abgeklärt werden [6].

Diagnostik

Die Diagnose erfolgt durch bildgebende Verfahren, histopathologische Untersuchung von Tumorbiopsien und durch die Bestimmung von AFP im Serum. Bei den bildgebenden Verfahren stehen die Sonographie, Computertomographie und Magnetresonanz-Untersuchungen im Vordergrund. Alle Verfahren können mit leicht unterschiedlicher Sensitivität und Spezifität fokale Läsionen in der Leber entdecken. Zur differentialdiagnostischen Charakterisierung von solchen Läsionen werden Kontrastmittel-Verfahren eingesetzt. Dabei werden spezifische Eigenschaften des HCC ausgenutzt, nämlich die Arterialisierung der Blutversorgung und das Fehlen von Kupfferzellen und biliären Strukturen. Da die meisten HCCs im Gegensatz zur umgebenden Leber vorwiegend bis ausschliesslich arteriell versorgt werden, findet sich bei sogenannten dynamischen Kontrastmittel-Untersuchungen eine deutliche Kontrastierung in der arteriellen (Früh-)Phase der Untersuchung, typischerweise 20–30 Sek. nach intravenöser Applikation des Kontrastmittels (KM). Wegen der fehlenden KM-Anreicherung in der portalvenösen Phase wird das KM im HCC schneller ausgewaschen. Diese Tumoren erscheinen daher in der Spätphase (fünf Minuten) «negativ» kontrastiert. Vollständige dynamische Untersuchungen sollten deshalb immer eine native (vor KM-Applikation), eine arterielle, eine portalvenöse und eine späte Phase haben (4-Phasen-Untersuchungen). Dynamische Untersuchungen können mit der Sonographie, dem CT und dem MRI durchgeführt werden. Mit dem MRI können zusätzlich auch KM eingesetzt werden, die von den Kupfferzellen phagozytiert werden. Da diese im HCC fehlen, erscheint das HCC negativ kontrastiert. Wenn solche HCC-typische-Befunde in zwei verschiedenen bildgebenden Verfahren dokumentiert werden, kann mit hoher Wahrscheinlichkeit die Diagnose eines HCC gestellt werden. Viele hepatologische Zentren sowie die europäische und die amerikanische Hepatologenvereinigung (EASL, AASLD) verlangen deshalb bei Patienten mit Leberzirrhose und zwei typischen bildgebenden Untersuchungsbefunden keine Leberbiopsie zur Diagnose des HCC. Man muss sich aber bewusst sein, dass der Verzicht auf die Biopsie eine gewisse Rate an Fehldiagnosen nach sich zieht, die je nach Studie zwischen 5 und 25% liegt [8, 9].

Im Gegensatz zum kontroversen Stellenwert des AFP beim Screening ist die AFP-Bestimmung für die Diagnose häufig wertvoll. Falls nämlich ein AFP >200 ng/ml bei einem Patienten mit einer Zirrhose und einer hepatischen Raumforderung gemessen wird, ist die Diagnose eines HCC sehr wahrscheinlich (positiver prädiktiver Wert 97,4%) [10]. Es muss aber betont werden, dass ein tiefer AFP-Wert ein HCC keinesfalls ausschliessen kann (negativ prädiktiver Wert 56,1%).
Die Gewinnung von Gewebe aus dem Tumor zur histopathologischen Analyse erfolgt mittels sonographisch oder computertomographisch gesteuerter Leberbiopsie. Der Nutzen einer Biopsie liegt in einer erhöhten Diagnosesicherheit. Das histopathologische Staging nach Edmondson hat für die Wahl der Therapie heutzutage keine Bedeutung. Dies könnte sich in Zukunft ändern, vor allem wenn die histopathologische Routineuntersuchung mit immunohistochemischen und molekularbiologischen Untersuchungen kombiniert werden kann. Es gibt schon heute eine gute wissenschaftliche Evidenz, dass die Prognose sehr gut mit bestimmten molekularen Signaturen des Tumors korreliert [11]. Der Nutzen der Leberbiopsie muss aber für jeden einzelnen Patienten gegen die potentiellen Nachteile abgewogen werden. Einerseits gibt es ein Blutungsrisiko, das auf 0,1–1% geschätzt wird. Zweitens kann es auch zu einer Verschleppung von Tumorzellen in den Stichkanal kommen und damit nach Monaten oder Jahren zu Stichkanalmetastasen. Die Häufigkeit solcher Stichkanalmetastasen ist umstritten und liegt wahrscheinlich bei 2%. Vor allem bei Patienten mit HCCs in einem potentiell heilbaren Stadium ist es empfehlenswert, die Diagnostik und das Staging des HCCs mit dem Zentrum abzusprechen, welches die potentiell kurative Therapie (Lebertransplantation, Resektion, lokale Ablation) durchführen wird.

Staging

Das Staging einer HCC-Erkrankung ist entscheidend für die Wahl der Therapie. Dabei ist die wichtigste Frage, ob der Patient ein sogenanntes kleines HCC (small HCC) hat und damit potentiell heilbar ist. Das «kleine HCC» wird heute definiert als ein einzelner Tumorknoten mit weniger als 5 cm Durchmesser oder höchstens drei Knoten, alle mit weniger als 3 cm Durchmesser (sogenannte «Milan-Kriterien» nach Mazzaferro et al. [12]). Zusätzlich darf keiner der Knoten in ein grösseres Blutgefäss der Leber eingebrochen sein. Das Staging stützt sich auf eine dynamische CT- und/oder MRI-Untersuchung des Abdomens und des Thorax und kann durch Ultraschall (US), Duplex-Sonographie und Kontrast-US ergänzt werden. Das Staging soll die Anzahl, Grösse und Lage der Tumorknoten sowie Lymphknoten- und Weichteilmetastasen dokumentieren. Bei fortgeschrittenem HCC kann eine Knochenmetastasierung mit einer Skelett-Szintigraphie gesucht werden. Das PET und das PET-CT haben beim Staging des HCC keinen etablierten Platz.
Für das HCC existieren verschiedene Staging-Systeme (TNM-Klassifikation, Okuda-Kriterien, CLIP-Kriterien, BCLC-Score [6]), welche Tumorgrösse, Tumorausbreitung, Leberfunktion und Allgemeinzustand des Patienten unterschiedlich berücksichtigen. Die TNM-Klassifikation hat beim HCC wenig prognostische Aussagekraft und ist nicht hilfreich für die Wahl der Therapie. Die Einteilung nach dem Barcelona-Clinic-Liver-Cancer-(BCLC-)System erlaubt eine bessere Prognose des Krankheitsverlaufs und ist zudem hilfreich bei der Wahl der geeigneten Therapie. Das BCLC-System beinhaltet neben dem Tumorstadium auch Leberfunktion (Child-Pugh-Klassifikation), Körperstatus (WHO-Performance-Status) und tumorassoziierte Symptome [13].

Behandlung

Für die meisten HCC-Patienten ist eine Überweisung an ein hepatologisches Zentrum sinnvoll, wo sie multidisziplinär von Hepatologen, hepatobiliären Chirurgen, interventionellen Radiologen, Onkologen und Transplantationschirurgen behandelt werden können. Die Therapie des HCC hängt sowohl vom Tumorstadium als auch von der Leberfunktion ab (Abb. 1). Die Stadien der Erkrankung und die möglichen Behandlungsoptionen werden nachfolgend besprochen.

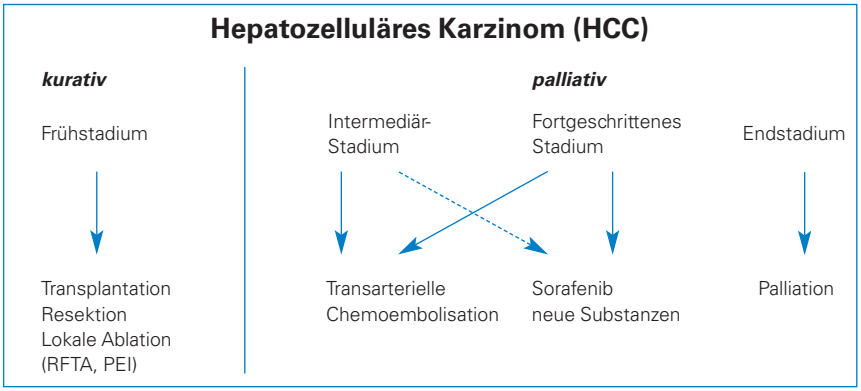

Abbildung 1
Behandlungskonzepte bei HCC.

Frühstadium

Patienten im Frühstadium mit erhaltener Leberfunktion (Child-Pugh A oder B) und «kleinem HCC» können vollständig geheilt werden und sollten einer der kurativen Therapien zugeführt werden: chirurgische Tumorresektion, Lebertransplantation oder ablative Therapien. Studien haben für Patienten im Frühstadium eine Fünf-Jahres-Überlebensrate von 50 bis 75% gezeigt [6]. Es gibt allerdings bisher keine kontrollierten randomisierten Studien, welche die einzelnen Verfahren miteinander vergleichen. Deshalb kann keine Therapie-

form a priori für alle HCC-Patienten im Frühstadium empfohlen werden. Die Vor- und Nachteile der verschiedenen Methoden erlauben jedoch, sich für die Behandlung gewisser Patientengruppen primär mit einem Verfahren zu entscheiden.

Chirurgische Resektion

Die chirurgische Resektion war lange Zeit die Standardbehandlung für «kleine HCCs». Dieses Verfahren hat allerdings zwei Nachteile: Erstens hat die Resektion eine beträchtliche Mortalität, da es bei unzureichender Leberrestfunktion postoperativ zu Leberversagen kommen kann. Zweitens ist das Risiko eines HCC-Rezidivs in der verbleibenden Restleber sehr hoch. Hierbei handelt es sich entweder um vorbestehende Herde eines multifokalen HCCs, die schon zum Zeitpunkt der Operation vorhanden, aber mit den heutigen bildgebenden Verfahren nicht nachweisbar waren. Oder aber es sind echte Zweittumoren, die im Rahmen der Grundkrankheit und der Zirrhose neu entstehen. Innert den ersten drei Jahren erleiden über 50% der Patienten ein solches klinisches Rezidiv des HCCs.

Lebertransplantation

Die Lebertransplantation kennt diese beiden Probleme nicht. Das transplantierte Organ ist gesund und somit entfällt das Risiko von wiederauftretenden HCCs und Leberversagen der Restleber nach Resektion. Die Lebertransplantation ist deshalb die beste Therapieoption bei Patienten mit Leberzirrhose und einem kleinen HCC [12]. Die 5-Jahres-Überlebensrate dieser Patienten ist >70% [12]. Der Hauptnachteil dieser Behandlung ist die lebenslange Immunsuppression mit dem Risiko für sekundäre Neoplasien und Infekte. Ein weiteres Problem stellt der dramatische Mangel an Spenderorganen dar, was zu langen Wartezeiten führt. Infolge Fortschreitens des HCC bei Patienten auf Wartelisten können diese in ungünstigen Fällen nicht mehr für diese Therapieoption qualifizieren (HCC ausserhalb der Milan-Kriterien, Gefässinvasion, Überschreiten der Leberkapsel). Randomisierte Studien darüber, wie Patienten bis zur Transplantation behandelt werden sollen (sogenanntes «Bridging» z.B. durch Resektion, Chemoembolisation, Ablation), sind ausstehend.

Tumorablation

Die ablativen Therapieverfahren beinhalten die perkutane Ethanolinjektion (PEI), die Radiofrequenzthermoablation (RFTA; perkutan, laparoskopisch oder offen chirugisch) und Kryochirurgie. Den verschiedenen ablativen Methoden ist gemeinsam, dass die Tumorherde Ultraschall-, Computertomographie- oder MRI-gesteuert punktiert werden und dann mittels Injektion von Substanzen (Alkohol, Essigsäure, erhitzte Kochsalzlösung) oder mittels Hitze bzw. Kälte (Radiofrequenz, Mikrowellen, Kälte, Laser) zerstört werden. Die perkutane Ablation ist die beste Behandlungsoption bei Patienten im HCC-Frühstadium, die nicht geeignet sind für eine chirurgische Resektion oder eine Lebertransplantation. Die perkutane Ablation wird auch als «Bridging-Verfahren» vor einer Lebertransplantation eingesetzt. Die bestuntersuchte und günstigste ablative Methode ist die perkutane Ethanolinjektion, die bei Tumoren bis 2 cm Durchmesser eine Nekroserate von 90–100% erreicht (üblicherweise nach wiederholten Injektionen an mehreren Tagen). Läsionen über 2 cm werden erfolgreicher mittels Radiofrequenzthermoablation behandelt, bei der über die Spitze des Instruments Elektroden in Form einer oder mehrerer Nadeln in den Tumor eingeführt werden und durch Hitze eine Nekrose verursachen. Mit der Radiofrequenzthermoablation braucht man in der Regel weniger Sitzungen als mit der perkutanen Ethanolinjektion; die Radiofrequenzthermoablation ist aber teurer und mit einer höheren Komplikationsrate verbunden (Pleuraerguss, Peritonealblutung). Subkapsulär gelegene und schlecht differenzierte HCC haben ein erhöhtes Risiko zur Peritonealmetastasierung und sind deshalb weniger geeignet für eine Radiofrequenzthermoablation. Der Vorteil der perkutanen ablativen Methoden ist die geringe Belastung für die Patienten, so dass sie häufig ambulant durchgeführt werden können. Der Nachteil der Methoden ist, dass ein sicherer Nachweis einer kompletten Zerstörung der Tumore nicht möglich ist und es zu HCC-Rezidiven kommen kann. Eine engmaschige Nachkontrolle ist deshalb bei diesen Patienten notwendig.

Intermediäres Stadium

Die intermediäre Gruppe beinhaltet Patienten, die zwar ein HCC aufweisen, das ausserhalb der Milan-Kriterien liegt, die aber keine tumorassoziierten Symptome, extrahepatische Ausbreitung (M0, N0) oder makrovaskuläre Invasion haben. Patienten in dieser Gruppe können in der Regel nicht mehr geheilt werden. Patienten mit HCC im Intermediär-Stadium sollten mit transarterieller Chemoembolisation (TACE) behandelt werden, welche die Tumorprogression verzögern kann. TACE ist das einzige der nichtkurativen Verfahren, für das in einer Metaanalyse eine verbesserte Überlebensrate bei HCC-Patienten gezeigt werden konnte [14]. Für andere Therapien wie die alleinige Embolisation, systemische Chemotherapie, Radiotherapie, Interferon, Tamoxifen, Anti-Androgene und Octreotid hat man keinen Überlebensvorteil nachweisen können. TACE wird von interventionellen Radiologen durchgeführt. Dabei wird die tumorversorgende Arterie (HCCs werden fast ausschliesslich durch Äste der A. hepatica versorgt) zuerst angiographisch identifiziert. Chemotherapeutika (meist Anthrzykline wie Adriamycin und/oder Platinderivate wie Cisplatin gelöst im lipophilen Kontrastmittel Lipiodol) werden dann über diese Arterie(n) in den Tumor injiziert. Simultan oder im Anschluss wird die tumorversorgende Arterie noch embolisiert (z.B. mit Gelfoam, Polyvinyl-

alkohol, Metallcoils), was zu Thrombose, Tumornekrose und Reduktion des HCC führt. TACE ist kontraindiziert bei Leberdekompensation (Child-Pugh C), kompletter Pfortaderthrombose (Gefahr der Leberinfarzierung) und beim Vorliegen von extrahepatischen Metastasen. Bei kritischer Auswahl der Patienten und sorgfältiger Durchführung ist die TACE sicher und gut verträglich. Normalerweise wird sie im Rahmen einer Kurzhospitalisation durchgeführt.

Fortgeschrittenes Stadium

Patienten mit fortgeschrittenem HCC (tumorassoziierte Symptome, extrahepatische Ausbreitung und/oder makrovaskuläre Invasion) haben eine 1-Jahres-Überlebensrate unter 50% und sollten an Zentren in klinische Studien mit neuen Therapien eingeschlossen werden. Ein erster Durchbruch in der systemischen Behandlung von fortgeschrittenen HCCs wurde mit der SHARP-Studie erzielt, in welcher der Tyrosinkinase-Inhibitor Sorafenib (Nexavar®) im Vergleich zu Plazebo eine signifikante Verlängerung des medianen Überlebens erzielte (10,7 vs. 7,9 Monate) [15]. Es ist damit zu rechnen, dass Sorafenib für die Behandlung des HCC in der Schweiz 2008 zugelassen wird. Weitere Substanzen sind in der klinischen Erprobung. So gibt es zurzeit eine HCC-Behandlungsstudie, die gemeinsam von der Schweizerischen Arbeitsgemeinschaft für Klinische Krebsstudien (SAKK) und der Swiss Association for the Study of the Liver (SASL) unterstützt wird und die Wirksamkeit des Tyrosinkinase-Inhibitors Sunitinib (Sutent®) beim HCC untersucht (Protocol SAKK 77/06, SASL 23; website: www.sasl.ch).

Endstadium

Patienten im Endstadium haben eine schlechte Leberfunktion (Child-Pugh C), ein fortgeschrittenes Tumorstadium und eine deutliche Einschränkung des Allgemeinzustandes. Die mittlere Lebenserwartung in dieser Patientengruppe ist kleiner als drei Monate, und es gibt momentan keine Therapie, um das Überleben dieser Patienten zu verbessern.

HCC bei Patienten ohne Leberzirrhose

Ein HCC bei Patienten ohne Leberzirrhose ist selten (<5%) und stellt einen Sonderfall dar. Bei diesen Patienten wird primär versucht, den Tumor durch chirurgische Resektion zu behandeln. Die enorme Regenerationsfähigkeit der Leber erlaubt ausgiebige Resektionen, weshalb auch HCCs ausserhalb der Milan-Kriterien [12] berücksichtigt werden können. Allerdings müssen Tumormetastasen und eine vaskuläre Invasion präoperativ ausgeschlossen werden.

Zusammenfassung

Das HCC ist ein relativ häufiger Tumor mit steigender Inzidenz. Patienten mit chronischer Lebererkrankung und Leberzirrhose haben ein erhöhtes HCC-Risiko. Diese Patienten sollten überwacht und alle sechs Monate einer Lebersonographie unterzogen werden. Nur die Diagnose im Frühstadium ermöglicht eine potentiell kurative Behandlung. Leider werden auch heute noch die meisten Patienten erst in weiter fortgeschrittenen Stadien diagnostiziert. Diese Patienten mit intermediärem und fortgeschrittenem Stadium können von wirksamen Therapien profitieren, welche die Progression des HCC verzögern. Die erste erfolgreiche Studie mit einer systemischen Therapie bei fortgeschrittenem HCC eröffnet neue Therapieoptionen für Patienten mit fortgeschrittenem Stadium und wird hoffentlich die Entwicklung von weiteren Medikamenten für das HCC stimulieren.

Korrespondenz:
Prof. Dr. med. Markus Heim
Abteilung für Gastroenterologie und Hepatologie
Universitätsspital Basel
Petersgraben 4
CH-4031 Basel
markus.heim@unibas.ch

Literatur

1 El-Serag HB, Mason AC. Rising incidence of hepatocellular carcinoma in the United States. N Engl J Med. 1999;340:745–50.
2 El-Serag HB. Hepatocellular carcinoma: recent trends in the United States. Gastroenterology. 2004;127:S27–34.
3 Bosch FX, Ribes J, Diaz M, et al. Primary liver cancer: worldwide incidence and trends. Gastroenterology. 2004;127:S5–S16.
4 Parkin DM, Bray F, Ferlay J, et al. Global cancer statistics, 2002. CA Cancer J Clin. 2005;55:74–108.
5 El-Serag HB, Rudolph KL. Hepatocellular carcinoma: epidemiology and molecular carcinogenesis. Gastroenterology. 2007;132:2557–76.
6 Bruix J, Sherman M. Management of hepatocellular carcinoma. Hepatology. 2005;42:1208–36.
7 Bolondi L, Sofia S, Siringo S, et al. Surveillance programme of cirrhotic patients for early diagnosis and treatment of hepatocellular carcinoma: a cost effectiveness analysis. Gut. 2001;48:251–9.
8 Bialecki ES, Ezenekwe AM, Brunt EM, et al. Comparison of liver biopsy and noninvasive methods for diagnosis of hepatocellular carcinoma. Clin Gastroenterol Hepatol. 2006;4:361–8.
9 Libbrecht L, Bielen D, Verslype C, et al. Focal lesions in cirrhotic explant livers: pathological evaluation and accuracy of pretransplantation imaging examinations. Liver Transpl. 2002;8:749–61.
10 Trevisani F, D'Intino PE, Morselli-Labate AM, et al. Serum alpha-fetoprotein for diagnosis of hepatocellular carcinoma in patients with chronic liver disease: influence of HBsAg and anti-HCV status. J Hepatol. 2001;34:570–5.
11 Lee JS, Chu IS, Heo J, et al. Classification and prediction of survival in hepatocellular carcinoma by gene expression profiling. Hepatology. 2004;40:667–76.
12 Mazzaferro V, Regalia E, Doci R, et al. Liver transplantation for the treatment of small hepatocellular carcinomas in patients with cirrhosis. N Engl J Med. 1996;334:693–9.
13 Llovet JM, Bru C, Bruix J. Prognosis of hepatocellular carcinoma: the BCLC staging classification. Semin Liver Dis. 1999;19:329–38.
14 Llovet JM, Bruix J. Systematic review of randomized trials for unresectable hepatocellular carcinoma: Chemoembolization improves survival. Hepatology. 2003;37:429–42.
15 Zhu AX. Development of sorafenib and other molecularly targeted agents in hepatocellular carcinoma. Cancer 2007.