Die idiopathische Fazialisparese

Andreas Arnold
Universitätsklinik für Hals-, Nasen- und Ohrenkrankheiten, Hals- und Kopfchirurgie, Inselspital, Bern

Quintessenz

- Eine periphere Fazialisparese (auch Bellsche Gesichtslähmung bzw. Bell's palsy [1] genannt), die nach klinischer Abklärung keine Ursache erkennen lässt, bezeichnet man als idiopathisch.
- Pathophysiologisch wird eine entzündliche Schwellung mit Kompression des Nerven im Verlauf durch das Felsenbein angenommen.
- Die idiopathische Fazialisparese nimmt in der Regel einen günstigen Verlauf, der durch Prednisongabe evidenzbasiert noch verbessert werden kann. Der zusätzliche Nutzen antiviraler Medikamente ist noch nicht abschliessend geklärt.
- Bei vermindertem Lidschluss sind protektive Massnahmen (Augentropfen oder -salbe, nächtlicher Uhrglasverband) obligatorisch, um bleibende Augenschäden zu vermeiden.
- Bei ausbleibender Besserung oder gar Verschlechterung muss eine erneute intensive Abklärung erfolgen.

Summary

Idiopathic facial palsy

- *Peripheral facial palsy without detectable cause in clinical examination is called "idiopathic peripheral facial palsy" or "Bell's palsy".*
- *The most probable pathophysiological explanation for this disorder is inflammatory swelling with compression of the facial nerve in its course through the temporal bone.*
- *The outcome of Bell's palsy is normally favourable. There is strong evidence that prednisone therapy further improves the prognosis. It is not yet clear what benefit can be gained from additional antiviral drugs.*
- *Lubricating eye drops or eye ointments are mandatory to protect the eye if it cannot be closed completely. An eye patch (moist chamber) is recommended during sleep.*
- *Should the palsy fail to improve or even worsen, renewed intensive diagnostic investigations must be initiated.*

Die idiopathische Fazialisparese ist definiert durch eine plötzlich auftretende inkomplette oder komplette Lähmung der mimischen Gesichtsmuskulatur aufgrund einer Störung der Funktion des Gesichtsnervs ohne erkennbare Ursache. Sie tritt meist einseitig auf.

Anatomie (Abb. 1)

Von seinem Kerngebiet im Hirnstamm zieht der Gesichtsnerv durch den inneren Gehörgang in Nachbarschaft zum VIII. Hirnnerven nach lateral und durchläuft in einem geschwungenen Weg, eingebettet in seinen knöchernen Kanal, das Felsenbein. Im Bereich des Mittelohrs verlassen ihn sekretorische (Tränen- und Speicheldrüsen), gustatorische (vordere zwei Drittel der Zunge) und motorische (Stapediusmuskel) Abgänge. Nach Austritt aus dem Foramen styloideum zieht er in die Parotis und teilt sich dort im Pes anserinus in die Äste zur mimischen Gesichtsmuskulatur auf. Eine grobe Einteilung unterscheidet die fünf Hauptäste: der Zervikalast zum Platysma, der Ramus marginalis mandibulae zum Mund, der Bukkalast, der Augen- und der Stirnast.

Epidemiologie und Ätiologie

Die idiopathische Gesichtsnervenlähmung tritt mit einer Häufigkeit von etwa 2:10 000 [2] auf. Die Ätiologie ist unklar; wie bereits das «idiopathisch» im Namen umschreibt, fehlt ihr jegliche erkennbare Ursache. Sie ist deshalb eine Ausschlussdiagnose. Die wahrscheinlichste Hypothese zur Entstehung einer idiopathischen Fazialisparese ist die der Mononeuritis, welche durch die Reaktivierung einer Infektion mit Herpes-Simplex-Virus Typ 1 im Ganglion geniculi verursacht wird. Eine derartige Nervenentzündung vergrössert durch die Schwellung den Nervendurchmesser und führt zu einer Kompression des Nervs in seinem langstreckigen, rundum geschlossenen knöchernen Kanal durch das Felsenbein. Dieser besondere anatomische Verlauf könnte auch die im Vergleich zu anderen Hirnnerven ungewöhnliche Inzidenz isolierter Paresen erklären. Andere Erreger, die mit der Fazialisparese assoziiert werden, sind das FSME-Virus, *Borrelia burgdorferi*, Herpes zoster, das Influenzavirus, HIV und HTLV-1. Sarkoidose, Diabetes mellitus, Schwangerschaft, Autoimmunerkrankungen und AIDS (10%) erhöhen das Risiko, eine Fazialisparese zu entwickeln.

Symptome (Abb. 2)

Hauptsymptom der Fazialisparese ist die plötzlich auftretende Lähmung der mimischen Gesichtsmuskulatur, welche in ihrer Ausprägung von einer Schwäche bis zur vollständig hängenden, wie leblosen Gesichtshälfte reicht. Dadurch kommt es zur Behinderung beim Trinken, Essen und Sprechen. Der inkomplette Augenschluss (Lagophthalmus) der betroffenen Seite führt zu einem trok-

CME zu diesem Artikel finden Sie auf S. 353 oder im Internet unter www.smf-cme.ch.

kenen Auge und birgt langfristig die Gefahr einer Schädigung der Kornea mit Keratitis und Ulzera. Zudem treten Gesichtsfaszikulationen, Speichelausfluss aufgrund des unzureichenden Schlusses des hängenden Mundwinkels, Geschmacksveränderungen bei Beteiligung der Chorda tympani und gelegentlich Hyperakusis und Dysästhesien auf der betroffenen Seite auf. Im Verlauf können chronische Gesichts- oder Lidmuskelspasmen sowie Synkinesien (= anormale Reinnervation der Gesichtsmuskulatur mit unwillkürlicher Mitbewegung grösserer Muskelgruppen des Gesichts, Tränen beim Lachen oder unkontrollierter Salivation) hinzukommen.

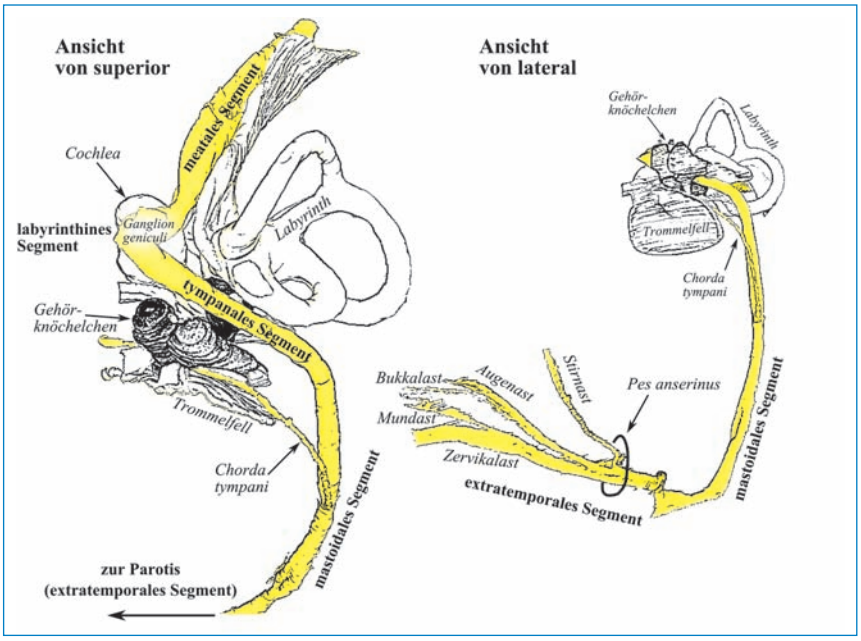

Abbildung 1
Der periphere Verlauf des Nervus facialis.

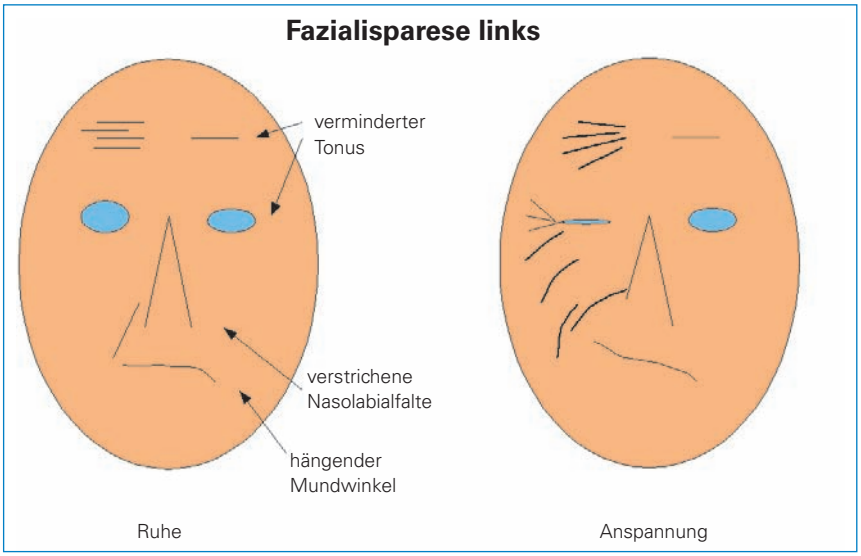

Abbildung 2
Auswirkung einer hochgradigen linksseitigen Fazialisparese auf den Gesichtsausdruck in Ruhe und bei Anspannung.

Die Ausprägung der sichtbaren Lähmung wird in Schweregrade eingeteilt. Die geläufigste Einteilung ist jene nach House-Brackmann [3] (Tab. 1). Andere Skalen bieten zwar die Möglichkeit der feineren Differenzierung symptomatischer Unterschiede, sind zum Teil auch aufwendiger und weniger verbreitet, was die Vergleichbarkeit der Daten verringert.

Diagnostik

Bevor die Diagnose der idiopathischen Fazialisparese vergeben wird, müssen kausal therapierbare Ursachen ausgeschlossen werden. Die Differentialdiagnose ist in Tabelle 2 zusammengefasst. Von allen Fazialisparesen werden initial 80% als idiopathisch diagnostiziert. Davon haben 60–80% einen günstigen Spontanverlauf innerhalb einiger Wochen bis Monate. Das Ausmass der Lähmung bzw. der Denervierung bestimmt die Prognose. Diese ist exzellent bei inkompletter Lähmung, und die Wahrscheinlichkeit einer kompletten Remission ist umso besser, je früher eine Teilfunktion zurückkehrt [4]. Schlechte prognostische Faktoren sind dementsprechend eine totale Lähmung, eine schnell aufgetretene Lähmung, zusätzliche Schmerzen oder otoneurologische Symptome sowie ein verzögerter Therapiebeginn. Die detaillierte Diagnostik bei den ungünstigen Verläufen zeigt bei 25% eine neoplastische, entzündliche oder infektiöse Ursache. Verschleppte Diagnosen, die monatelang als idiopathische Fazialisparese behandelt wurden, sieht man leider immer wieder, insbesondere bei Tumoren am Nervenhauptstamm (z.B. bei diffus wachsenden Karzinomen der Glandula parotis) oder bei unerkannten Cholesteatomen. Eine umfassende fachärztliche Diagnostik entlang des Nervs ist deshalb spätestens bei protrahiertem oder ungünstigem Verlauf nach konservativer Erstbehandlung angezeigt und kann zuletzt eine chirurgische Exploration bedeuten.
Die Diagnosefindung beginnt mit der Anamnese, welche Zeit und Art des Auftretens (schnell/langsam; erstmals/rezidivierend) sowie zusätzliche Symptome (Neurologie, Hörminderung, Schwindel, Geschmacksveränderung, Schmerz, Zeckenbisse [!]) eruiert. Inspektorisch ist neben der gewöhnlich klar ersichtlichen, meist einseitigen Gesichtslähmung (klassifiziert nach House-Brackmann, Tab. 1) auf Hautveränderungen (Zosterbläschen bei Herpes zoster oticus = Ramsay-Hunt-Syndrom; Erythema migrans bei Borelliose) zu achten. Bei fehlender Beteiligung des Stirnastes kann man von einer zentralen Ursache ausgehen. Das Bellsche Phänomen, d.h. die physiologische Elevation der Bulbi beim Lidschluss, wird aufgrund der Lähmung sichtbar. Auch die klinische Funktionsprüfung der anderen Hirnnerven gehört zur primären Untersuchung. Zusätzliche neurologische Befunde deuten auf eine Parese als Symptom einer übergeordneten Erkrankung hin.

Tabelle 1. Klassifikation der Gesichtslähmung nach House-Brackmann.

Grad	Funktion	Ruhestellung	aktive Bewegungen von		
			Stirn	Lidschluss	Mund
1 normal	normal	normal	normal	normal	normal
2 leichte Parese	Schwäche/Synkinesie nur bei genauer Betrachtung	normal	reduziert	fast normal	gering reduziert
3 mässige Parese	offensichtliche Seitendifferenz, Synkinesie, Kontraktur	normal	noch vorhanden	vollständig bei maximaler Anstrengung	reduziert
4 mässig starke Parese	entstellende Asymmetrie	normal	keine	inkomplett	Asymmetrie
5 starke Parese	noch geringe Restbewegung erkennbar	Asymmetrie (hängender Mundwinkel, verstrichene Nasolabialfalte)	keine	inkomplett	Asymmetrie
6 Paralyse	keine Bewegung	Tonusverlust	keine	keine	keine

Tabelle 2. Differentialdiagnose der Gesichtslähmung.

Komplikation bei akuter Otitis media, Cholesteatom, Mittelohrtuberkulose
Posttraumatische Fazialisparese nach Felsenbeinfraktur, Stich- oder Schusswunde, iatrogen nach Parotis-, Mittelohr- oder lateraler Schädelbasischirurgie
Tumoren der Parotis, Vestibularisschwannom («Akustikusneurinom»), Hirntumor, Fazialisschwannom.
Zentrale Fazialisparese z.B. nach cerebrovaskulärem Insult (in diesem Fall funktionierender Stirnast!)
Ramsay-Hunt-Syndrom (Zoster oticus: Bläschen?), Lyme-Borelliose (kürzlicher Zeckenbiss oder Erythema chronicum migrans?)
Melkersson-Rosenthal-Syndrom: rezidivierende bilaterale oder abwechselnde Fazialisparese mit Cheilitis, Lingua plicata und Gesichtsschwellungen (familliär, manchmal mit rheumatologischen Symptomen)
Kongenitale hemifaziale Dysplasien
Dissektion der A. carotis interna oder A. vertebralis: subintimale oder adventitiale Blutung nach Sport, chiropraktischen Manipulationen, HWS-Distorsion oder auch spontan. Sie führt zur Kompression der benachbarten Hirnnerven.
Funktionelle Defizite auch bei einer Ischämie im Bereich der Hirnnervenkerne (VI, VII, IX, X, XI).
Bilaterale simultane oder rezidivierende wechselseitige Gesichtslähmung: – Kongentital: Möbius-Syndrom (angeborene Atrophie oder Agenesie der Ganglionzellen der Hirnnerven III, VI and VII) – Infektionen: Borreliose, Syphilis, Lepra, Tuberkulose oder bakterielle Meningitis, Mononucleose, HIV, Herpes simplex virus, Mycoplasma pneumoniae – Neoplasien: Leukämie, pontine Tumoren, Hirnmetastasen, Meningitis carcinomatosa – Neurologische Krankheiten: multiple Sklerose, Polyneuropathien, Guillain-Barré-Syndrom, Bulbärparalyse, Morbus Parkinson, Blutungen in der Pons, bulbo-spinale Neuropathie, Bannwarth-Syndrom (neurologische Symptomatik bei Borelliose mit Meningitis, Radikulitis, Gesichtslähmung und Myokarditis) – Autoimmunerkrankungen: systemischer Lupus erythematodes, Wegener-Granulomatose

Tabelle 3. Topodiagnostik der peripheren Fazialisparese.

Schirmer-Test (Tränen-Test): verminderte Tränenproduktion bei Ausfall des N. petrosus major im Falle einer Läsion des Haupstammes beim oder proximal des Ganglion geniculi.
Stapediusreflexe: erhöhte Reflexschwelle oder Ausfall bei Läsion im oder proximal vom tympanalen Segment.
Geschmacksprüfung: Verlust des Geschmackssinns der vorderen zwei Drittel des Zungenrandes bei Läsion der Chorda tympani bzw. proximal des zweiten Fazialisknies.
Bei normalen Testergebnissen muss die Läsion distal des tympanalen Segments liegen (d.h. im mastoidalen oder parotidalen Segment).

Die Palpation kann Tumore der Parotis oder eine Dysästhesie z.B. der Ohrmuschel, wie beim Zoster oticus, erkennen lassen. Wir empfehlen zudem einen klinischen HNO-Status mit Otoskopie, um Herpesbläschen auf dem Trommelfell oder ein Cholesteatom nicht zu verpassen. Ein Hörtest kann eine eventuelle cochleäre Beteiligung nachweisen. Tympanometrische Untersuchungen mit Bestimmung der Stapediusreflexe sind bereits Teil der klassischen Topodiagnostik des peripheren Verlaufs des Gesichtsnervs (s.u.). Laborchemisch sind neben den Infektparametern mit Differenzialblutbild und CRP serologische Untersuchungen auf neurotrope Erreger (Herpes-Simplex-Virus Typ 1, FSME-Virus, Influenzavirus, *Borrelia burgdorferi*, HIV) interessant.

Sollten die bis hier genannten Untersuchungen keine sichtbare Ursache oder Begleitbefunde zu Tage gebracht haben, kann die Verdachtsdiagnose der idiopatischen Fazialisparese gestellt werden. Eine Reihe von speziellen zusätzlichen Untersuchungen können bei entsprechenden klinischen Befunden nützlich sein und müssen bei progredientem Verlauf einer unklaren, primär als idiopathisch diagnostizierten Fazialisparese angewendet werden. Hierzu gehören die Sonographie der Parotisdrüse, eine Liquordiagnostik (insbesondere bei synchron oder metachron auftretenden bilateralen Paresen) sowie die zuvor erwähnte Topodiagnostik des peripheren N. facialis. Letztere hat aufgrund der bildgebenden und elektrophysiologischen Verfahren zwar an Bedeutung verloren, soll hier aber aufgrund der einfachen Lokalisationsbestimmung einer peripheren Läsion Erwähnung finden (Tab. 3).

Elektrophysiologische Untersuchungen wie die Nervenerregbarkeitsmessung, die Elektroneuronographie (ENoG) oder die Elektromyografie (EMG) sind für die Quantifizierung der Innervation und Reinnervation wichtig. Sie geben Informationen hinsichtlich Prognose und Entscheidung über das weitere therapeutische Vorgehen inkl. chirurgischer Intervention. Die EMG-Resultate haben zehn bis zwölf Tage nach dem Beginn der Fazialisparese prognostischen Wert.

Gleichgewichtsuntersuchungen mit Video- oder Elektronystagmographie können wie akustisch evozierte Hirnstammpotentiale (BERA: brainstem evoked response audiometry) bei pathologischem Resultat auf eine Raumforderung im inneren Gehörgang, insbesondere ein Akustikusneurinom, hinweisen.
Als Bildgebung ist bei unklarer Fazialislähmung das MRI der Goldstandard für die Darstellung von Pathologien im Bereiche des Felsenbeins, des Kleinhirn-Brücken-Winkels, des Gehirns und der Parotisdrüse, wobei letztere in Europa oft mittels Sonographie abgeklärt wird. Empfohlen wird bei neurootologischen Symptomen das Gadoliniumkontrastierte MRI, da damit z.B. ein entzündlich verändertes Ganglion geniculi dargestellt werden kann. Bei posttraumatischen Sofortparesen ist zur Frakturdarstellung das hochauflösende Felsenbein-CT wesentlich präziser. Dies gilt auch bei einem knochendestruktiven Prozess oder einer Mastoiditis.

Therapie

Bei frühem Aufsuchen des Arztes, innerhalb der ersten Woche nach Symptombeginn, ist eine medikamentöse Therapie sinnvoll. Gemäss der bereits erwähnten *H*ouse and *B*rackmann (HB 1–6-)Skala (Tab. 1) wird an unserer Klinik der Schweregrad der Parese ermittelt und auch der Verlauf unter der gewählten Therapie dokumentiert.
Bei inkompletter Parese wird eine ambulante perorale Therapie mit klinischer Verlaufskontrolle bis zur vollständigen Erholung (HB 1) durchgeführt. Auch bei kompletter Parese führt eine solche Behandlung bei vier von fünf Patienten zur vollständigen oder fast vollständigen Ausheilung (HB 1–2). Bei klinisch kompletter Parese mit prolongiertem Verlauf, die in der Elektrophysiologie ungünstige Resultate (90% Denervation im ENoG) zeigt, sollte eine weitere Abklärung mittels EMG und MRI stattfinden. Einige Autoren empfehlen hier innerhalb der ersten drei Wochen nach Auftreten der Parese eine chirurgische Dekompression des Nervs mittels Eröffnung des Fazialiskanals am Ganglion geniculi und im labyrinthinen Segment am Foramen meatale, um eine totale Denervation und die damit verbundenen Folgen (Synkinesien, Hemifazialspasmen, HB 3–4) zu vermeiden. Dies wird aber kontrovers diskutiert [5] und kommt an unserer Klinik bei der idiopathischen Fazialisparese nicht zur Anwendung.
Bei Patienten, die erst spät nach Auftreten, d.h. nach über drei Wochen, vorstellig werden, ist der Sinn einer medikamentösen Therapie fragwürdig. Hier ist vor allem die Verlaufsbeobachtung wichtig. Falls keine Erholung innerhalb von sechs Monaten auftritt, spricht dies gegen den natürlichen Verlauf der Erkrankung, und die Diagnose einer idiopathischen Fazialisparese ist in Frage zu stellen. Eine Reevaluation mittels erneuter Bildgebung (MRI und CT) zur Tumorsuche im Verlauf des Nervs muss zwingend erfolgen. Eine chirurgische Exploration kann bei Verdacht auch bei nicht konklusiven radiologischen Befunden sinnvoll sein, um, wie bereits erwähnt, beispielsweise ein okkultes Parotismalignom zu entdecken.
Die medikamentös-konservative Therapie bei idiopathischer Fazialisparese wird heute vor allem mit dem Ziel der möglichst frühzeitigen Reduktion einer entzündlich bedingten Schwellung des Gesichtsnervs sowie der Behandlung der postulierten Herpesvireninfektion durchgeführt. Dementsprechend kommen Kortikosteroide (Prednison) und Virostatika (Aciclovir usw.) zur Anwendung. Die Wirkung von Prednison wurde in doppelblinden plazebokontrollierten Studien mehrfach nachgewiesen. Bezüglich des zusätzlichen Nutzens von Virostatika bei idiopathischer Fazialisparese kommen zwei kürzlich veröffentlichte Multizenterstudien zu gegenteiligen Ergebnissen [6, 7]. Die Dosierung des Prednison wird uneinheitlich gehandhabt. Wir empfehlen eine absteigende Dosierung über zehn bis vierzehn Tage, ausgehend von einer Initialdosis von 200–250 mg einmal morgendlich p.o. unter Berücksichtigung der bekannten Nebenwirkungen, v.a. hinsichtlich Diabetes mellitus und gastraler Vorerkrankungen. Ein zusätzlicher Protonenpumpenhemmer für die Dauer der Therapie wird deshalb oft verschrieben. Andere Zentren haben mit einer intravenösen Prednisongabe von 250–500 mg/d für drei Tage gute Erfolge. Hat der Patient eine anamnestisch bekannte Herpesinfektion, raten wir zur Gabe von Aciclovir (5 × 800 mg/d p.o.) oder Valaciclovir (2 × 500 mg/d p.o.) bzw. Famciclovir (3 × 500 mg/d p.o.) für zehn Tage.
Befeuchtende Massnahmen für das Auge sowie ein nächtlicher Uhrglasverband sind zudem bei unvollständigem Augenschluss obligat, um bleibende Korneaschäden zu verhindern.
Bei Verdacht auf eine Borreliose als Ursache (Zekkenbiss, Erythema chronicum migrans) sollte die Gabe von Tetrazyklinen, Makroliden oder Cephalosporinen der dritten Generation (z.B. Ceftriaxon) für 14 bis 21 Tage erfolgen.
Zu den v.a. in deutschen HNO-Kliniken angewandten Infusionstherapien mit rheologisch wirksamen Medikamenten, wie beispielsweise Pentoxifyllin zur Hämodilution, fehlen ausreichend harte Daten aus kontrollierten Studien, die einen positiven Effekt beweisen würden.
Weit verbreitet ist zudem die physiotherapeutische Behandlung mit Mimikübungen oder Elektrostimulation mit dem Ziel, die normale Funktion und Kosmetik wiederherzustellen sowie die Situation bei unvollständiger Heilung zu verbessern. Jedoch fehlen auch hierzu kontrollierte Studien, und einige Autoren warnen sogar vor übertriebenen Anstrengungen, welche eher zu fazialen Hyperkinesien oder Synkinesien führen sollen.
Die chirurgische Therapie gehört normalerweise nicht zur Behandlung einer idiopathischen Fazia-

lisparese. Jedoch ist in ausgewählten Fällen, z.B. bei schweren persistierenden Denervationen und drohenden Augenkomplikationen, eine operative Augenprotektion mit Augenlid-Inlays (Gold oder Titan) notwendig.
Eine teilweise Wiederherstellung der Funktion bei totaler Lähmung kann durch Anastomierung des betroffenen Gesichtsnervs mit dem funktionierenden Nerven der Gegenseite («cross-facial») oder mit dem ipsilateralen N. hypoglossus (VII–XII-Anastomose), sowie durch regionale Muskelverlagerungen (z.B. Temporalisaufhängeplastik) erfolgen.

Fazit

Obwohl moderne Methoden der Diagnostik, wie Bildgebung und Serologie, die Ursachen des Symptoms Fazialisparese oft aufdecken, ist auch heute die Mehrzahl der akuten Gesichtslähmungen idiopathisch. Auch wenn verschiedene unentdeckte Ätiologien zugrunde liegen, kann man davon ausgehen, dass pathophysiologisch eine Schwellung des Nervs im knöchernen Kanal zur Symptomatik führt. Dies erklärt auch das evidenzbasierte gute Ansprechen auf eine Therapie mit Prednison, dem Mittel der Wahl. Der Nutzen einer zusätzlichen Gabe von antiviralen Medikamenten ist in den neusten Studien nicht einheitlich evident. Zumindest bei Patienten mit bekannter Herpes-Manifestation kann sie aber empfohlen werden. Da ein frühzeitiger Therapiebeginn prognostisch günstig ist, soll die akute Fazialisparese als Notfall behandelt und eine Therapie rasch eingeleitet werden. Trotzdem muss eine gewissenhafte initiale klinische Untersuchung zur Erkennung behandelbarer Ursachen und zur Prognoseeinschätzung erfolgen. Die idiopathische Fazialisparese ist eine benigne Erkrankung mit guter Prognose. Gerade deshalb sind protrahierte Verläufe oder sich unter Therapie verschlechternde Paresen umfassend und multidisziplinär abzuklären.

Korrespondenz:
Dr. med. A. Arnold
Universitätsklinik für Hals-, Nasen- und Ohrenkrankheiten
Hals- und Kopfchirurgie
Inselspital
CH-3010 Bern
andreas.arnold@insel.ch

Literatur

1 Bell C. On the Nerves: Giving an Account of some Experiments on Their Structure and Functions, Which Lead to a New Arrangement of the System. Lecture given at the Royal Society in 1821, Philosophical Transactions of the Royal Society of London, 111, 398 (1821).
2 Rowlands S, Hooper R, Hughes R, Burney P. The epidemiology and treatment of Bell's palsy in the UK. Eur J Neurol. 2002; 9:63.
3 John W. House, Derald E. Brackmann. Facial nerve grading system. Otolaryngol Head Neck Surg. 1985;93:146–7.
4 Peitersen E. Bell's palsy: the spontaneous course of 2500 peripheral facial nerve palsies of different etiologies. Acta Otolaryngol. 2002;Suppl. 4.
5 Adour KK. Decompression for Bell's palsy: why I don't do it. Eur Arch Otorhinolaryngol. 2002;259:40.
6 Hato N, Yamada H, Kohno H, Matsumoto S, Honda N, et al. Valacyclovir and prednisolone treatment for Bell's palsy: a multicenter, randomized, placebo-controlled study. Otol Neurotol. 2007;28(3):408–13.
7 Sullivan FM, Swan IR, Donnan PT, Morrison JM, Smith BH, et al. Early treatment with prednisolone or acyclovir in Bell's palsy. N Engl J Med. 2007;357(16):1598–607.

Textbuch zum Nachschlagen: M. May and B.M. Schaitkin, The Facial Nerve, 2nd ed., New York: Thieme, 2000.