57jähriger Mann mit trockenem Husten

Fortsetzung aus Heft 8: Auflösung und Epikrise

Martin Iff, Winald Lepère
Kantonsspital Bruderholz

Auflösung

Der Fall

57jähriger Mann mit trockenem Husten seit Monaten und einmaliger Hämoptyse vor einigen Wochen. Anamnese und Klinik sonst unauffällig, insbesondere kein Fieber oder Nachtschweiss und eine normale Leistungsfähigkeit. Seit Jahren reist er regelmässig für mehrere Wochen in sehr einfachen Verhältnissen durch Thailand. Bis auf eine diskrete Thrombozytose (450×10^9/l) sind alle Laborbefunde normal, inklusive CRP und BSG.

Klinik

Damit konnte die Diagnose einer kavernösen Lungentuberkulose mit Anschluss an das Bronchialsystem und bronchialer Streuung gestellt werden.

? Die Fragen

1. Von welchem weiteren diagnostischen Schritt erwarten Sie den entscheidenden diagnostischen Befund?
A Zusätzliche Laboruntersuchungen von Blut und Urin.
B Sputum.
C Bronchoskopie.
D Transthorakale Nadelbiopsie.
E Zusätzliche bildgebende Verfahren.

2. Was halten Sie aufgrund der noch unvollständigen Daten für das Wahrscheinlichste?
A Tumor.
B Bakterieller Infekt.
C Pilze oder Parasiten.
D Aspiration.
E Andere.

Auflösung

1. Diese Frage kann nicht eindeutig richtig oder falsch beantwortet werden, aber betrachten Sie den Sputumbefund.
2. Mit PCR und Kultur wurde ein Mycobacterium tuberculosis ohne besondere Resistenzen identifiziert.

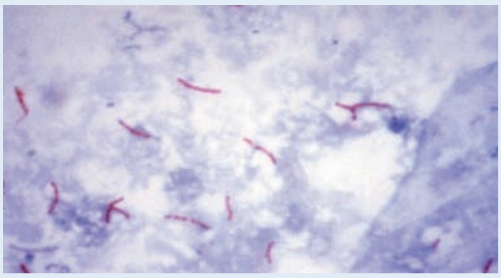

Endemiegebiet

Die Infektion des Patienten in Thailand ist keine Überraschung. Die dortige Inzidenz der Tuberkulose und das damit verbundene Ansteckungsrisiko sind über zehnmal höher als in der Schweiz.

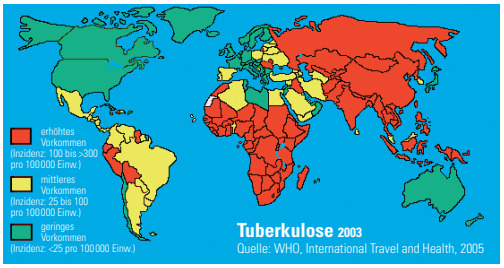

Risiko

Da der Patient als Lehrer tätig war, folgte eine umfangreiche Umgebungsabklärung. Bei den von ihm betreuten Schülern wurde in insgesamt über 200 Untersuchungen keine Ansteckung nachgewiesen. Hingegen fiel der Quantiferon®-Test [1] bei der Ehefrau und den beiden Kindern positiv aus. Bei allen wurde eine tuberkulostatische Therapie begonnen.

Was ist zu tun?

Zu Beginn erfolgte eine Vierertherapie mit Rifampicin, Isoniazid, Pyracinamid und Etambutol und nach Erhalt der Resistenzen die Umstellung auf eine Dreiertherapie für insgesamt zwei Monate, gefolgt von einer Zweiertherapie mit Rifampicin und Isoniazid für weitere vier Monate.

Epikrise

Auch bei immunkompetenten Personen und fehlenden Allgemeinsymptomen (subfebrile Temperaturen, Gewichtsverlust, Nachtschweiss usw.) muss bei entsprechender Exposition an eine Tuberkulose gedacht werden. Insbesondere die Reiseanamnese sollte in diesen Fällen berücksichtigt werden.

Literatur

1 Gadola SD. Diagnostik der latenten Mycobacterium-tuberculosis-Infektion. Schweiz Med Forum. 2006;6(17):385–6.

Wir danken dem Departement Radiologie für das Überlassen der Röntgen- und CT-Bilder.

Korrespondenz:
Dr. med. Winald Lepère
Medizinische Klinik
Kantonsspital
CH-5001 Aarau
w.lepere@bluewin.ch