ST-Hebungen im EKG – ein ungewöhnlicher Fall

Ulrike Oswald[a], Paul Dubach[b]

[a] Western Hospital, Melbourne, [b] Kantonsspital Graubünden

Summary

ST-segment elevation – an unusual case

A 38-year-old African man presents to emergency department with abdominal pain. On the basis of clinical feature and examination the diagnosis of appendicitis/cholecystitis is made. But the preoperative ECG shows ST-segment elevation in the anterior leads. Further investigations rule out an acute myocardial infarction and confirm the clinical diagnosis of appendicitis. The ST-segment elevation in this case is consistent with a normal variant. This rare pattern with ST-segment elevation in the midprecordial leads in combination with T-wave inversion and often short QT interval can be seen in young black men.

Fallschilderung

Ein 38jähriger aus Schwarzafrika stammender Patient wird vom Hausarzt mit Verdacht auf Appendizitis zum Notfalldienst geschickt. Er klagt über progrediente rechtsseitige Bauchschmerzen, begleitet von Übelkeit und Erbrechen seit ungefähr vierzehn Stunden. Fieber sei nicht aufgetreten. Aus der Vorgeschichte ist lediglich ein Status nach Gelbfieberinfektion und ein aktiver Nikotinabusus (10 py) bekannt. Übermässiger Alkoholkonsum wird verneint.

Anhand der klinischen Untersuchung mit rechtsseitig stark druckdolentem Abdomen wird folgerichtig die Diagnose eines akuten Abdomens vermutet. Im Labor finden sich leicht erhöhte Entzündungszeichen (Leukozyten: 11,3 G/L; CRP: 21 mg/L) sowie eine diskrete Erhöhung von GGT, Bilirubin und Kreatinkinase. Die übrigen Werte, einschliesslich Transaminasen, Elektrolyte, Kreatinin und Harnstoff, sind unauffällig. Das Röntgen des Thorax und Abdomens ist ebenfalls unauffällig. Differentialdiagnostisch steht eine akute Appendizitis oder Cholezystitis zur Diskussion.

In Erwartung einer klärenden CT-Untersuchung wird der hämodynamisch stabile und afebrile Patient unter antibiotischer und Schmerztherapie auf die Abteilung verlegt.

Routinemässig wird vor der Verlegung ein Zwölf-Kanal-EKG angefertigt (Abb. 1). Dieses zeigt einen normofrequenten Sinusrhythmus mit Linkslage, eine normale R-Progression und normale Überleitungszeiten. Eindrücklich sind die konkaven ST-Hebungen von 2 mm in V2 und in geringerem Ausmass in V3–V5. Zusätzlich finden sich terminale T-Negativierungen in V3–V6. Die Verlauf-EKGs zeigen unverändert den gleichen Befund. Ein Vor-EKG steht nicht zur Verfügung.

Dieses EKG wirft die Frage nach einem akuten Vorderwandinfarkt als Ursache für die Beschwerden auf und führt zum notfallmässigen kardiologischen Konsilium.

Anhand von negativen kardialen Enzymen und normaler Echokardiographie (keine regionalen, insbesondere apikalen Wandbewegungsstörungen, normale linksventrikuläre Funktion) wird dieser Verdacht entkräftet. Des Weiteren finden

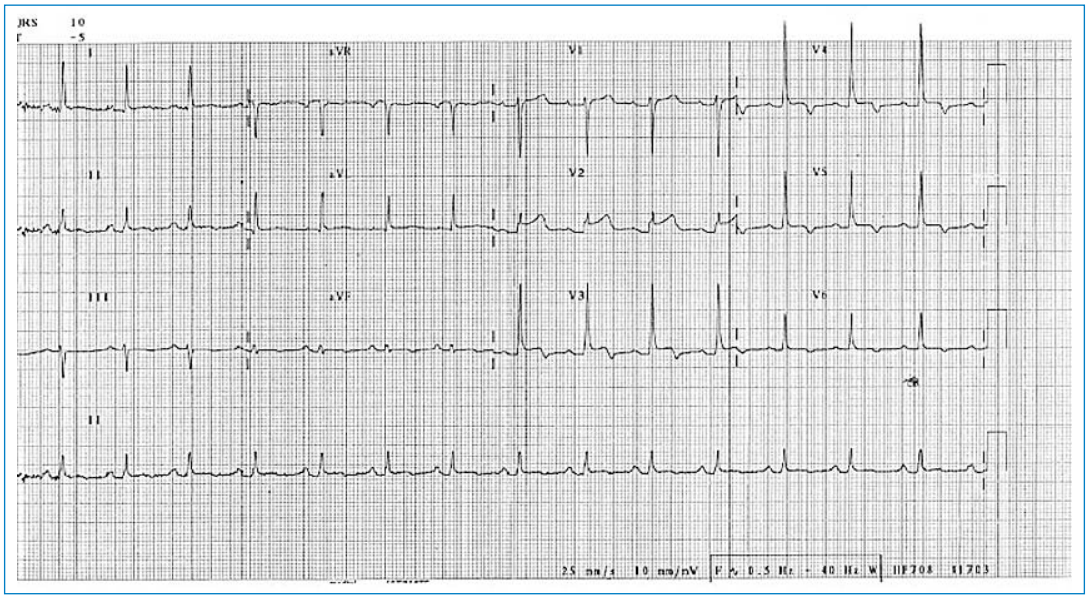

Abbildung 1
Zwölf-Kanal-EKG bei Eintritt, Beschreibung siehe Text.

Tabelle 1. ST-Hebungen in verschiedenen Situationen (modifiziert nach Wang et al. [3]).

Zustand	Merkmale
Normal (sogenanntes male pattern)	Bei ungefähr 90% der gesunden jungen Männer zu finden
	Deshalb normale ST-Hebung von 1 bis 3 mm
	Besonders in V2
	Konkav
Early repolarization	Besonders in V4, Knotung im J-Punkt
	Hohe aufrechte T-Wellen
	Reziproke ST-Senkung in aVR, nicht in aVL, wenn die Extremitätenableitungen einbezogen sind
ST-Hebung als Normalvariante	In V3–V5 mit inversen T-Wellen
	Kurzes QT-Intervall
	Hoher QRS-Ausschlag
Linksventrikuläre Hypertrophie (LVH)	Konkav
	Andere Zeichen der LVH
Linksschenkelblock	Konkav
	ST-Segment diskonkordant zum QRS-Komplex
Akute Perikarditis	Diffuse ST-Hebungen
	Reziproke ST-Senkung in aVR, nicht in aVL
	Hebung selten >5 mm
	PR-Senkung
Brugada-Syndrom	rSR' in V1 und V2
	ST-Hebung in V1, V2, normalerweise absteigend
Lungenembolie	Veränderungen simulieren Herzinfarkt
	Oft in anterioren und inferioren Ableitungen
Kardioversion	Markante ST-Hebung, oft >10 mm, nur von kurzer Dauer direkt nach Kardioversion (1–2 min)
Prinzmetal-Angina	Infarktähnliche ST-Hebungen, aber vorübergehend
Akuter Myokardinfarkt	ST-Segment mit Plateau oder Schulter oder ansteigend
	Reziproke Veränderungen

sich keine Hinweise auf eine Kardiomyopathie oder Vitien. Die Familienanamnese bezüglich plötzlichen Herztodes und Klappenerkrankungen ist negativ.

Das anschliessend durchgeführte Abdomen-CT bestätigt den schon vom Hausarzt geäusserten Verdacht auf eine akute Appendizitis mit retrozökaler Lage. Der Patient wird erfolgreich operiert. Bei diesem jungen Schwarzafrikaner werden die EKG-Veränderungen als Normalvariante interpretiert.

Kommentar

ST-Hebungen von 0,1 mV oder mehr können bei 20% der gesunden weiblichen und bei 30–90% der gesunden männlichen Bevölkerung auftreten, ohne dass ein Herzinfarkt vorliegt [1]. Eine häufige Ursache ist die sogenannte «early repolarization». Diese frühe Repolarisation ist durch konkave ST-Hebungen (1–4 mm) in den anterioren Ableitungen mit einem Knoten im J-Punkt gekennzeichnet. Die T-Wellen sind überhöht und nicht negativ wie in unserem Beispiel [2].

Die im geschilderten Fall vorliegende Normalvariante wird bei jungen Schwarzafrikanern beobachtet und ist durch ST-Hebungen (besonders in den Bereichen V3–V5) mit inversen T-Wellen gekennzeichnet. Häufig ist zusätzlich ein verkürztes QT-Intervall festzustellen, was bei unserem Patienten nicht nachweisbar war. Als Ursache für diese seltenen EKG-Veränderungen wird eine Kombination von früher Repolarisation und persistierenden juvenilen T-Wellen diskutiert [3].

Die für einen Herzinfarkt atypische Präsentation ist ein weiterer Hinweis zu dessen Ausschluss. Atypische Infarktsymptome sind bei jungen Männern selten. Diese werden eher bei älteren Patienten, Patienten mit Komorbiditäten (Diabetes mellitus, Hypertonie) und Frauen beobachtet [4]. Aus elektrokardiographischer Sicht spricht das Fehlen von korrespondierenden inferioren ST-Streckensenkungen ebenfalls gegen die Diagnose eines anterioren Infarktes.

Differentialdiagnostisch ist daneben an eine Perikarditis zu denken. Für diese sind aus EKG-Sicht aber das gleichzeitige Auftreten von ST-Hebungen und T-Negativierungen sowie fehlende PR-Senkungen ungewöhnlich.

In Tabelle 1 sind die wichtigsten «nichtinfarktbedingten ST-Hebungen» ausführlich dargestellt [3].

Zusammenfassend ist zu bemerken, dass einem pathologischen EKG, auch wenn ST-Hebungen vorliegen, nicht immer ein akutes Geschehen zugrunde liegen muss. Ein Vor-EKG, das in unserem Fall leider nicht vorlag, kann zur Klärung von chronischen Veränderungen beitragen.

Im Zeitalter der Globalisierung mit beträchtlicher Migration auch aus Schwarzafrika ist die Kenntnis dieser «Normalvariante» wichtig.

Korrespondenz:
Prof. Dr. Paul Dubach
Kardiologie
Kantonsspital Graubünden
Loëstrasse 170
CH-7000 Chur
paul.dubach@ksgr.ch

Literatur

1 Birnbaum Y. The burden of nonischemic ST-segment elevation. J Electrocard. 2007;40:6–9.
2 Brady WJ. ST-Segment and T-wave abnormalities not caused by acute coronary syndromes. Emerg Med Clin N Am. 2006; 24:91–111.
3 Wang K, Asinger RW, Marriot Jl. ST-segment elevation in conditions other than acute myocardial infarction. N Engl J Med. 2003;349:2128–35.
4 Brieger D, Eagle KA, Goodman SG, Steg PG, Budaj A, White K, Montalescot G for the GRACE Investigators. Acute coronary syndromes without chest pain, an underdiagnosed and undertreated high-risk group: insights from the Global Registry of Acute Coronary Events. Chest. 2004;126:461–9.