Dorsalgie subite et paralysante

Suite du numéro 25: solution et catamnèse

Jan Gewaltig, Antonella Zanetti
Kantonspital Bruderholz

Le cas

Une dorsalgie paralysante apparaît subitement chez un homme de 76 ans lors de légers travaux de jardinage.
Durant les six mois précédents, il a constaté un affaiblissement progressif et une perte pondérale involontaire de dix kilos. Il se plaint encore de constipation, de vomissements répétés et de vertiges probablement orthostatiques. Le CT thoracique révèle une ostéolyse importante du corps vertébral de D8.

? Les questions

1. En supposant que l'ostéolyse visible sur le CT-scan résulte d'une tumeur, quelle est la tumeur la moins probable?
A Carcinome rénal (hypernéphrome).
B Mélanome.
C Myélome multiple.
D Carcinome prostatique.
E Carcinome thyroïdien.

2. Dans cette situation, lequel des examens suivants est *le moins* indiqué pour obtenir une information utile au diagnostic différentiel?
A Détermination du taux sérique des immunoglobulines.
B Scintigraphie squelettique.
C Immunofixation dans l'urine.
D Ponction médullaire.
E Electrophorèse des protéines.

Solutions

1. De même que pour le carcinome pulmonaire à petites cellules, les métastases osseuses du carcinome prostatique sont essentiellement ostéoblastiques. Les métastases des tumeurs suivantes sont ostéolytiques: le carcinome rénal (hypernéphrome), le mélanome, le myélome multiple, le carcinome pulmonaire non à petites cellules, le carcinome thyroïdien.
2. La scintigraphie squelettique n'est pas utile en cas d'ostéolyse pure car les molécules marquées y sont trop peu concentrées.

Clinique

La VS qui n'a pas été mentionnée dans la description du cas s'élevait à 140 mm/h. Autres résultats d'analyse:

Sérum:

IgA (0,7–4 g/l)	0,53
IgG (6,5–15 g/l)	6,42
IgM (0,5–2,6 g/l)	50,20

Urine: protéines totales 0,04 g/l; protéines de Bence Jones (kappa): 50%.
Aspiration de moelle osseuse: lymphome à petites cellules B de type lymphome lymphoplasmocytaire de Waldenström, essentiellement IgM-positif (fig. 1 , plasmocyte multinucléé, et 2).

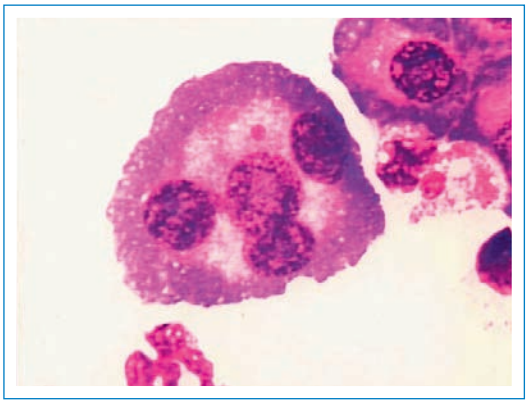

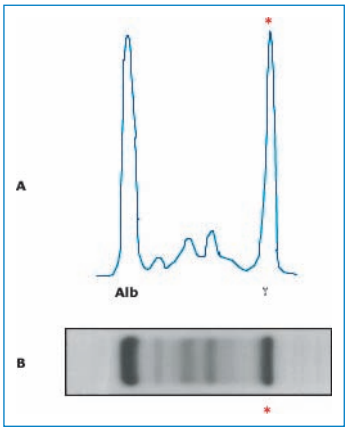

Catamnèse

La maladie de Waldenström est rarement associée à des ostéolyses et se distingue ainsi du myélome multiple. L'événement douloureux ayant mené au diagnostic est donc plutôt atypique. Par contre, l'anamnèse récente et les résultats de laboratoire obtenus au service des urgences sont classiques pour cette maladie.

Correspondance:
Dr Jan Gewaltig
Clinique universitaire médicale
Hôpital cantonal
CH-4101 Bruderholz
jgewaltig@web.de