Multiple Lungenabszesse

Thomas Hügle[a], Andreas Christ[a], Björn Tegtmeyer[b], Gian Koch[a]
Universitätsspital Basel
[a] Medizinische Klinik, [b] Abteilung für Pathologie

Ein 30jähriger Mann stellte sich mit Fieber, Schüttelfrost, Atemnot und Hämoptysen in der Notfallstation vor. In der Vorgeschichte waren neben einer Polytoxikomanie eine chronische Hepatitis C sowie eine Anämie bekannt. Die HIV-Serologie fiel wiederholt negativ aus.

Bereits vier Monate zuvor war eine Trikuspidalendokarditis mit Lungenabszessen diagnostiziert worden. Als Erreger konnten zu diesem Zeitpunkt *Staphylococcus aureus* und *Streptococcus dysgalactiae* identifiziert werden. Unter adäquater Therapie mit einem Betalaktam- und einem Aminoglykosid-Antibiotikum erholte sich der Patient zunächst vollständig.

Das aktuelle Thoraxröntgenbild zeigte nun Lungenabszesse in allen Lungenabschnitten, die im Vergleich zum Vorbefund in Anzahl und Grösse zugenommen hatten. Nach einer initialen Pleuradrainage aufgrund eines Empyems war linksseitig ein Weichteilemphysem erkennbar (Abb. 1). In den Blutkulturen wuchsen Enterokokken. Die Echokardiographie zeigte eine partielle Destruktion der Trikuspidalklappe mit schwerer Insuffizienz.

Unter adäquater Antibiotikatherapie erholte sich der Patient zunächst. Neun Tage nach der Einweisung entwickelte er jedoch eine schwerste Hämoptoe und verstarb schliesslich im hämorrhagischen Schock.

Die Autopsie zeigte Abszesse in allen Lungenlappen, eine schwere fibrinöse Trikuspidalendokarditis (Abb. 2) und eine Erosion der rechten Arteria pulmonalis als Blutungsquelle.

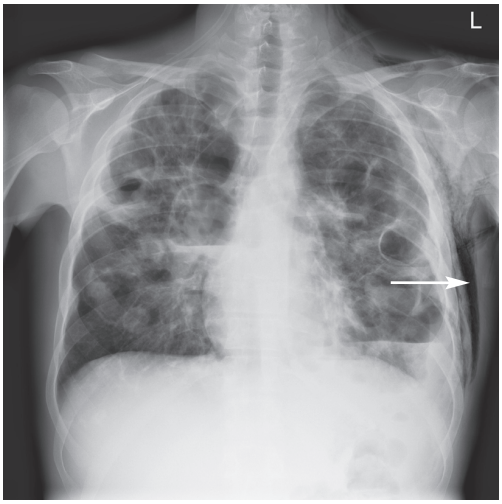

Abbildung 1
Thoraxröntgenbild mit multiplen Lungenabszessen und linksseitigem Weichteilemphysem (Pfeil).

Abbildung 2
Schwere fibrinöse Trikuspidalendokarditis in der Autopsie.

Korrespondenz:
Dr. med. Thomas Hügle
Abteilung Rheumatologie
Felix-Platter-Spital
Burgfelderstr. 101
CH-4012 Basel
hueglet@uhbs.ch