Luftige Leber

Florian Hess, Raphael Jenni, Peter Villiger
Departement Chirurgie, Kantonsspital Graubünden, Chur

Das Abdomen-CT einer 68jährigen Patientin mit generalisierter Peritonitis zeigte im mittleren Sigmaabschnitt eine Perforation mit freier Flüssigkeit und Luft. Zudem fiel eine Gasansammlung in den intrahepatischen Portalvenen auf (Abb. 1, 2 📷). Die Pfortader und die Mesenterialvenen waren luftfrei, in der Darmwand liess sich keine Pneumatosis feststellen.

Der postoperative Verlauf komplizierte sich durch eine gramnegative Sepsis.

Die Aeroportie ist ein seltener Befund [1] und wird meist im Zusammenhang mit einer intestinalen Ischämie beschrieben [2]. Die Luft wird zentrifugal in die Peripherie gespült und findet sich, bedingt durch die liegende Position des Patienten, vor allem im linken Leberlappen.

Diese Luftblasen entstehen durch gasbildende Keime in der Darmwand respektive im portovenösen System (Pylephlebitis) oder gelangen über Mukosaläsionen im Intestinaltrakt ins venöse Abflusssystem.

Als Ursache kommen eine Darmischämie, Ulkusbildung, entzündliche Darmerkrankungen und traumatische Läsionen in Frage.

Die Luftansammlung kann in der Darmwand als Pneumatosis radiologisch dargestellt werden. Im Gegensatz dazu liegt bei der Aerobilie eine direkte Verbindung zwischen Darmlumen und Gallenwegen vor (postinterventionell/spontan). Die Luft liegt in diesem Fall leberhilusbetont.

Bei unserer Patientin konnte kein gasbildender Keim in der Blutkultur nachgewiesen werden, ebenfalls fehlte die Pneumatosis intestinalis, so dass wir eine direkte «Luftaspiration» ins Mesenterialvenenblut postulieren. Die Aeroportie unterstreicht in diesem Fall den Schweregrad des postoperativen Verlaufs.

Nach einer Aeroportie können sich im Verlauf Leberabszesse entwickeln, so dass bildgebende Verlaufskontrollen empfohlen werden [3].

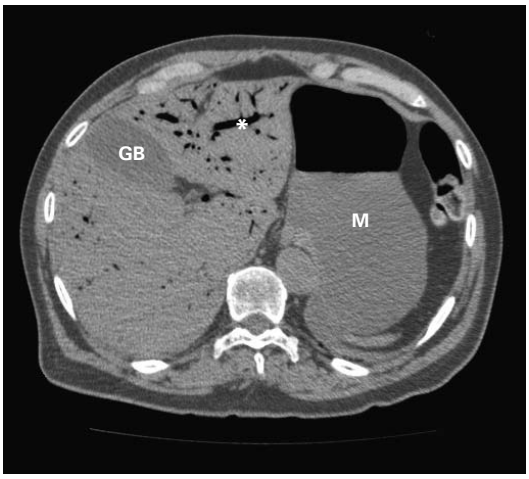

Abbildung 1
Übersichtsaufnahme: Aeroportie (*), GB: Gallenblase, M: Magen.

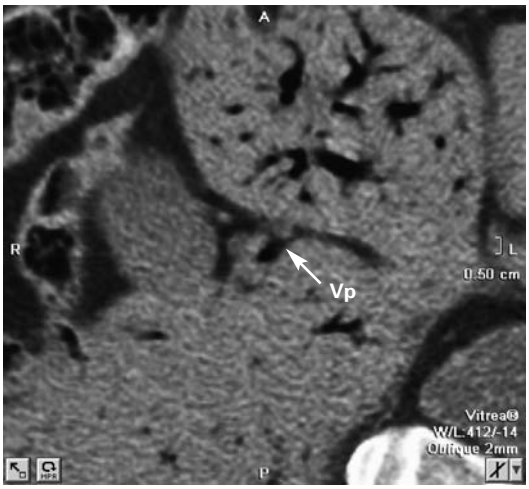

Abbildung 2
Aeroportie: Detailaufnahme mit Vena portae (Vp), links davon die Arteria hepatica propria und der Ductus hepaticus.

Korrespondenz:
Dr. med. Peter Villiger
Leiter Viszeralchirurgie
Kantonsspital Graubünden
Loëstrasse 170
CH-7000 Chur
peter.villiger@ksgr.ch

Literatur

1 Schindera ST, Triller J, Vock P, Hoppe H. Detection of hepatic portal venous gas: its clinical impact and outcome. Emerg Radiol. 2006;12(4):164–70.
2 Peloponissios N, Halkic N, Pugnale M, Jornod P, Nordback P, Meyer A, et al. Hepatic portal gas in adults: review of the literature and presentation of a consecutive series of 11 cases. Arch Surg. 2003;138(12):1367–70.
3 Hou SK, Chern CH, How CK, Chen JD, Wang LM, Lee CH. Hepatic portal venous gas: clinical significance of computed tomography findings. Am J Emerg Med. 2004;22(3):214–8.