Lambert-Eaton-Myasthenie-Syndrom (LEMS) als Erstmanifestation eines kleinzelligen Bronchialkarzinoms

Sylvia Winistörfer, Sylvan J. Albert, Jürg Kesselring
Klinik für Neurologie und Neurorehabilitation, Rehabilitationszentrum Valens

Summary

Lambert-Eaton myasthenic syndrome (LEMS) as initial manifestation of small cell lung cancer

We present the case of a patient with gradually developing hip girdle and proximal lower limb muscle weakness involving difficulty in climbing stairs. All tendon reflexes were absent, though some could be elicited after brief muscle contraction. An autonomic dysfunction consisting of erectile impotence and dry mouth was also present. The symptoms fluctuated. Electromyography findings were normal. Neurography with motor nerve conduction showed abnormally decreased amplitude at rest, with an incremental response after 30 seconds' maximal voluntary contraction. On the basis of these findings Lambert-Eaton myasthenic syndrome (LEMS) was diagnosed. Since LEMS is paraneoplastic in 50-60% of cases, a search for malignoma was initiated. CT-scan of the chest and bronchoscopic biopsy revealed small cell lung cancer (SCLC).

Fallbeschreibung

Bei einem 46jährigen Mann trat eine über einen Zeitraum von zwei Monaten schleichend einsetzende symmetrische proximale Beinschwäche auf, die so stark zunahm, dass der Patient nicht mehr Treppen steigen konnte. Schmerzen oder Gefühlsstörungen gab er keine an. Zunächst hatte er auch auf gezielte Nachfrage hin subjektive Fluktuationen der Paresen verneint.

In der neurologischen Untersuchung zeigte sich eine Ptosis auf der rechten Seite. Der übrige Hirnnervenstatus war ausser einer vorbestehenden rechtsseitigen Amaurosis unauffällig. An der unteren Extremität liess sich eine proximale Muskelatrophie mit einer symmetrischen Parese von Iliopsoas, Hüftabduktoren und Quadrizeps sowie mit positivem Trendelenburg-Zeichen feststellen. Die Muskeleigenreflexe konnten allseits nicht ausgelöst werden. Der Gang war etwas kleinschrittig.

Ein MRI der Lenden- und Brustwirbelsäule zum Ausschluss einer spinalen Pathologie zeigte einen altersentsprechenden Normalbefund mit lediglich minimalen Diskusprotrusionen. In einer auswärtig durchgeführten neurophysiologischen Untersuchung mittels Elektroneurographie/Elektromyographie wurde als Hauptbefund eine vorwiegend axonale Polyneuropathie der Beine beschrieben.

Mit der Frage nach einer zusätzlichen Myopathie/Myositis wurde eine Muskelbiopsie des rechten Musculus quadriceps femoris durchgeführt. Es zeigten sich Gruppenatrophien (vorwiegend Typ-II-Fasern) mit angedeuteter Fasertypengruppierung, vereinbar mit einer axonalen Polyneuropathie ohne Hinweise auf eine entzündliche Genese.

Ein laborchemisches Polyneuropathie-Screening einschliesslich einer Liquoruntersuchung verlief mit Ausnahme eines erhöhten ANA-Titers von 1:1280 (Antikörper gegen Zentromere) unauffällig.

Im Verlauf des folgenden stationären Neurorehabilitationsaufenthaltes fiel eine Fluktuierung der Symptomatik mit Verbesserung der Muskelkraft kurz nach Belastung und episodisch während des Tages auf: Teilweise war es dem Patienten möglich, Treppen zu steigen, zu einem anderen Zeitpunkt wieder nicht. Auch waren die Muskeleigenreflexe vereinzelt nach einer Muskelkontraktion auslösbar.

In der ergänzenden Befragung berichtete der Patient über Mundtrockenheit und eine seit mehreren Monaten bestehende komplette erektile Dysfunktion. Diese Angaben führten zur Verdachtdiagnose eines Lambert-Eaton-Myasthenie-Syndroms (LEMS). Eine erneute gezielte elektroneurophysiologische Untersuchung bestätigte diese Diagnose. Die Elektromyographie des Musculus biceps brachii und des Musculus rectus femoris inklusive modifizierter Willison-Analyse war normal (Abb. 1), und der zuvor geäusserte Verdacht auf eine Myopathie konnte auf der Basis dieser Untersuchung nicht bestätigt werden.

In der motorischen Neurographie von Nervus tibialis, Nervus ulnaris und Nervus medianus zeigte sich jeweils eine grenzwertige bzw. pathologische Verminderung des motorischen Antwortpotentials in Ruhe mit einer Vervielfachung der Amplitudenhöhe nach maximaler Fazilitation bzw. Kontraktion des Zielmuskels über 30 Sekunden (Abb. 2), was in diesem Ausmass und im Zusammenhang mit den übrigen Befunden den Beweis für das Vorliegen einer neuromuskulären Übertragungsstörung vom Typ LEMS darstellte. Die sensiblen Neurographien waren durchgehend unauffällig.

Im Serum konnten keine Autoantikörper gegen präsynaptische spannungsabhängige Kalziumkanäle vom P/Q-Typ nachgewiesen werden. Im Tumor-Screening zeigte sich im Thorax-CT eine den linken Hauptbronchus ummauernde mediastinale Raumforderung. (Abb. 3). Anhand der transbronchialen und transtrachealen Feinnadelpunktion (FNP) wurde die Diagnose eines kleinzelligen Bronchialkarzinoms gestellt und

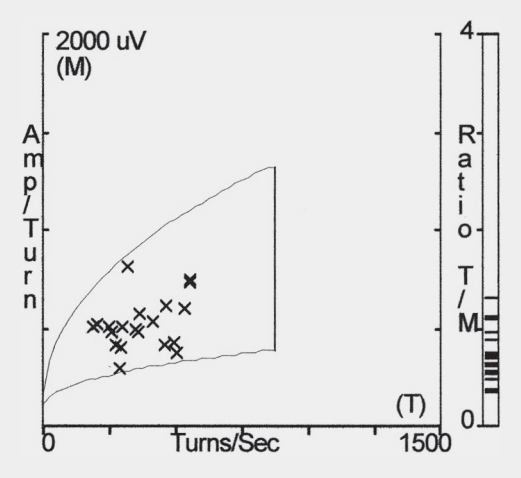

Abbildung 1
Modifizierte Willison-Analyse des linken Musculus biceps brachii: Die Nadelelektromyographie ist die Standardmethode, um vermutete Störungen des Skelettmuskels oder des zweiten Motorneurons zu evaluieren (neuropathische bzw. myopathische Veränderungen). Hierzu werden auch semiquantitative Verfahren wie die modifizierte Willison-Analyse eingesetzt, die aus einem aufgezeichneten Elektromyographiemuster automatisch die Zahl der Nulldurchgänge pro Zeit und die durchschnittlichen Amplituden zwischen diesen Nulldurchgängen auswertet. Es ergibt sich auf der Basis von Normalkollektiven eine Regelhüllkurve mit einem jeweils ausserhalb liegenden neuropathischen (oberhalb) und myopathischen (unterhalb) Bereich [1]. Die Abbildung zeigt die Ergebnisse der modifizierten Willison-Analyse des linken Musculus biceps brachii beim beschriebenen Patienten ohne Anhalspunkte für neurogene oder myopathische Veränderungen.

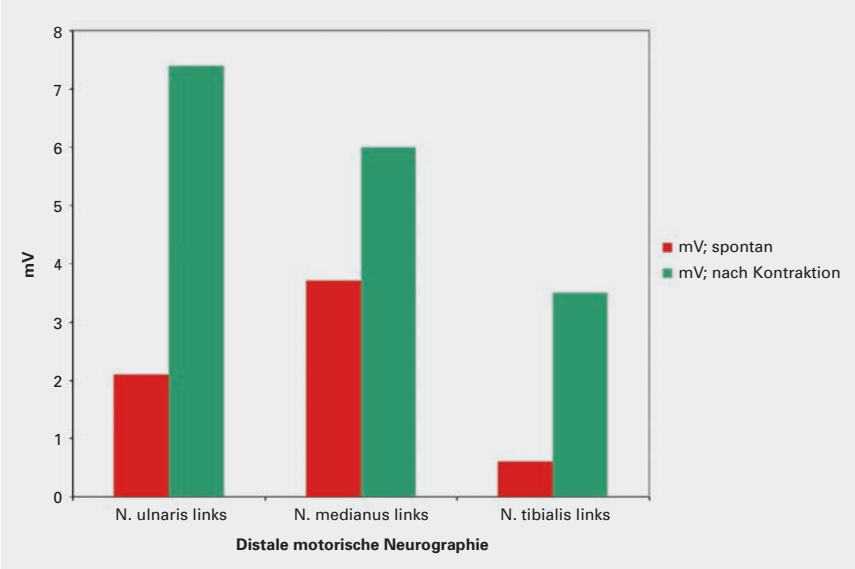

Abbildung 2
Motorische Neurographie bei supramaximaler Stimulation vor und nach der maximalen Willkürkontraktion des Zielmuskels (unter ansonsten identischen Untersuchungsbedingungen): Jeweils links zeigen sich grenzwertig bzw. pathologisch verminderte Antwortamplituden des Muskelsummenpotentials nach der elektrischen Reizung des versorgenden motorischen Nervs. Eine Wiederholung der Untersuchung kurz nach einer willkürlichen Kontraktion zeigt eine (vorübergehende) Normalisierung der motorischen Reizantwort (rechte Balken; Erläuterungen siehe Text).

eine chemotherapeutische Behandlung begonnen. Zur symptomatischen Behandlung der neuromuskulären Übertragungsstörung wurde 3,4-Diaminopyridin, beginnend mit 3× 10 mg peroral, eingesetzt.

Diskussion

Das Lambert-Eaton-Myasthenie-Syndrom (LEMS) basiert auf einer Störung der neuromuskulären und autonomen synaptischen Transmission mit einer verminderten Freisetzung von Acetylcholin in den synaptischen Spalt [2]. Die Erkrankung ist zu 50 bis 60% paraneoplastisch bedingt, meistens assoziiert mit einem kleinzelligen Bronchialkarzinom (SCLC) [3] und wird durch Autoantikörper gegen präsynaptische spannungsabhängige Kalziumkanäle vom P/Q-Typ (VGCC) verursacht [4]. Obwohl in der Literatur das Auftreten dieser Antikörper bei 85 bis 97% der Patienten mit einem LEMS dokumentiert ist [4], waren diese in unserem Fall nicht nachweisbar.
In nichtparaneoplastischen Fällen wird eine Assoziation mit dem HLA-Haplotyp B3 DR3 DQ2 und mit anderen autoimmunen Erkrankungen beschrieben [5].
Klinisch finden sich wie bei unserem Patienten proximale und beinbetonte Paresen. Charakteristischerweise und im Gegensatz zur Myasthenia gravis nimmt die Muskelkraft kurzfristig nach der körperlichen Betätigung zu, und die abgeschwächten bis fehlenden Muskeleigenreflexe sind häufig nach einer kurzen Muskelkontraktion auslösbar. Autonome Störungen infolge einer parasympathischen und sympathischen Dysfunktion wie vor allem Mundtrockenheit und eine erektile Dysfunktion bei Männern sind häufig, insbesondere bei Patienten mit einem SCLC [6].
Bei klinischem Verdacht kann von neurophysiologischer Seite mittels motorischer Elektroneuromyographie eine Objektivierung gelingen: Eine zunächst bei supramaximaler Reizung grenz-

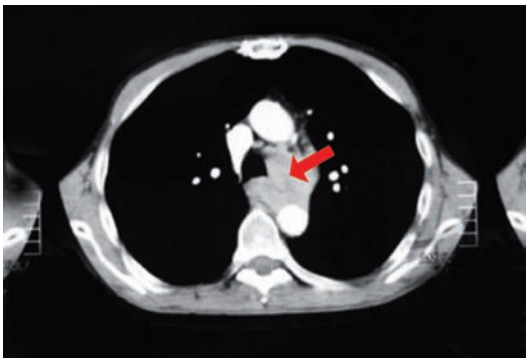

Abbildung 3
Thorax-CT mit zentraler Tumormasse (roter Pfeil), bioptisch einem kleinzelligen Bronchialkarzinom entsprechend (Wiedergabe mit freundlicher Genehmigung von Dr. Marcus Lütolf, Radiologisches Institut, Kantonsspital Graubünden, Chur).

wertig oder pathologisch verminderte Amplitude des Muskelsummenpotentials normalisiert sich kurzzeitig bei wiederholter Untersuchung unmittelbar nach einer während 10 bis 30 Sekunden durchgeführten maximalen Willkürkontraktion des Zielmuskels. Hierbei kommt es zu einem für kurze Zeit anhaltenden Kalziumüberschuss, so dass sich die neuromuskuläre Überleitung für einige Sekunden normalisieren kann. Dieses Phänomen findet man auch bei der repetitiven Stimulation mit Stimulationsfrequenzen von über 20 Hertz mit einem typischen Inkrement der Amplituden im Verlauf des Reizzuges. Auf diese sehr schmerzhafte repetitive Stimulation mit 20 bis 30 Hertz kann bei guter Mitarbeit des Patienten allerdings unter Anwendung einer einfachen motorischen Neurographie vor und nach einer maximalen Willkürkontraktion verzichtet werden.

Laborchemisch lassen sich, wie bereits erwähnt, Anti-P/Q-VGCC-Antikörper bei 85 bis 97% der Patienten nachweisen. In seronegativen Fällen wird eine reduzierte Häufigkeit von SCLC beschrieben [8]. Unser Patient gehört zu den seteneren LEMS-Fällen, bei denen trotz fehlendem Nachweis von Anti-P/Q-VGCC-Antikörpern ein SCLC gefunden wurde. Allerdings haben passive Transferexperimente gezeigt, dass es sich bei dieser Untergruppe ebenfalls um eine autoantikörpervermittelte Erkrankung handelt [11].

Ist die Diagnose eines LEMS einmal gestellt, ist eine Abklärung bezüglich einer möglichen zugrundeliegenden Neoplasie obligat. Falls die initiale Evaluation negativ ist, sollte die Tumorüberwachung für mindestens fünf Jahre nach dem Auftreten der neurologischen Symptome fortgeführt werden.

Die Therapie des LEMS basiert in paraneoplastischen Fällen in erster Linie auf der Behandlung des Tumors. Symptomatisch kann die neuromuskuläre Überleitung durch eine Therapie mit 3,4-Diaminopyridin (das nach spezieller Rezeptur in der Apotheke hergestellt werden muss, da kein Handelspräparat zur Verfügung steht) verbessert werden: 3,4-Diaminopyridin ist ein Kaliumkanalblocker und verlängert die Dauer des präsynaptischen Aktionspotentials, was durch einen vergrösserten Kalziumeinstrom zur vermehrten Freisetzung von Acetylcholin führt [9]. In schwereren Fällen eines LEMS ist eine immunsuppressive Therapie erforderlich. Dabei werden für eine Langzeittherapie meist Prednison und Azathioprin [10] verwendet, wobei in gravierenden Fällen kurzfristig auch eine Plasmapherese oder intravenös verabreichte Immunglobuline als effektiv beschrieben wurden [11].

Korrespondenz:
Dr. med. Sylvan J. Albert
Klinik für Neurologie
und Neurorehabilitation
Rehabilitationszentrum
CH-7317 Valens
s.albert@klinik-valens.ch

Literatur

1 Nirkko A, Rösler KM, Hess CW. Sensitivity and specificity of needle electromyography: a prospective study comparing automated interference pattern analysis with motor unit potential analysis. Electroencephalogr Clin Neurophysiol. 1995;97:1–10.
2 Lambert EH, Eaton LM, Rooke ED. Defect of neuromuscular conduction associated with malignant neoplasms. Am J Physiol. 1956;187:612–3.
3 O'Nell JH, Murray NMF, Newson-Davis J. The Lambert-Eaton myasthenic syndrome: a review of 50 cases. Brain. 1988;111(3):577–96.
4 Lennon VA, Kryzer TJ, Griesmann GE, O'Suilleabhain PE, Windebank AJ, Woppmann A. Calcium-channel antibodies in the Lambert-Eaton syndrome and other paraneoplastic syndromes. N Engl J Med. 1995;332(22):1467–74.
5 Wirtz PW, Willcox N, Van der Slik AR, et al. HLA and smoking in prediction and prognosis of small cell lung cancer in autoimmune Lambert-Eaton myasthenic syndrome. J Neuroimmunol. 2005;159:230–7.
6 Wirtz PW, Wintzen AR, Verschuuren JJ. Lambert-Eaton myasthenic syndrome has a more progressive course in patients with lung cancer. Muscle Nerve. 2005;32:226–9.
7 Tim RW, Massey JM, Sanders DB. Lambert-Eaton myasthenic syndrome: electrodiagnostic findings and response to treatment. Neurology. 2000;54:2176–84.
8 Nakao YK, Motomura M, Fukudome T, et al. Seronegative Lambert-Eaton myasthenic syndrome: study of 110 Japanese patients. Neurology. 2002;10:1773–5.
9 Sanders DB, Massey JM, Sanders LL, Edwards LJ. A randomized trial of 3,4-diaminopyridine in Lambert-Eaton myasthenic syndrome. Neurology. 2000;54:603–5.
10 Newson-Davis J. Therapy in myasthenia gravis and Lambert-Eaton myasthenic syndrome. Semin Neurol. 2003;23:191–5.
11 Newson-Davis J, Murray NM. Plasma exchange and immunosuppressive drug treatment in Lambert-Eaton myasthenic syndrome. Neurology. 1984;34:480–4.