

Der Taucher und seine Palme

Beat Knechtle

Facharzt für Allgemeinmedizin, Gesundheitszentrum St. Gallen


Ein 42-jähriger Architekt und Hobbytaucher meldete sich wegen belastungsabhängiger Schmerzen im rechten Sprunggelenk, die nach dem Tauchen aufgetreten waren, in der Sprechstunde. Bei der Untersuchung fiel im Bereich der rechten Grosszehe eine palmenartige Veränderung auf dem Nagel auf. Der Patient berichtete, dass ihm vor 21 Jahren auf einer Baustelle ein ungefähr 8 kg schwerer Backstein aus einer Höhe von etwa 1 m ungebremst direkt auf die Grosszehe gefallen sei. Der Turnschuh hatte die Wucht kaum gebremst. Zwar wurde der Zehennagel nicht blau, dafür wuchs aber seither der Mittelteil des Nagels nicht mehr nach. Dafür kam eine kleine Palme zum Vorschein (Abb. 1 ). Seither musste der Patient den Nagel jeweils nur noch auf der Seite schneiden. Aufgrund von Anamnese und Befund handelte es sich am ehesten um ein periunguales Fibrom. Fibrome am seitlichen und hinteren Nagelfalz finden sich als isolierte Erscheinungen [1] oder als kennzeichnendes Symptom (sog. Koenen-Tumoren) der Bourneville-Pringle-Phakomatose [2, 3, 4], die heute tuberöse Sklerose genannt wird. Weitere Zeichen für eine tuberöse Sklerose [5] wie eschenblattartige Hypopigmentierungen, Angiofibrome im Gesicht oder ein lumbaler Bindegewebeänavus lagen in unserem Fall nicht vor. Auch wusste der Patient nichts über in der Kindheit erlittene epileptische Anfälle. Ein Trauma kann der Auslöser für eine Veränderung wie ein periunguales Fibrom sein, oftmals

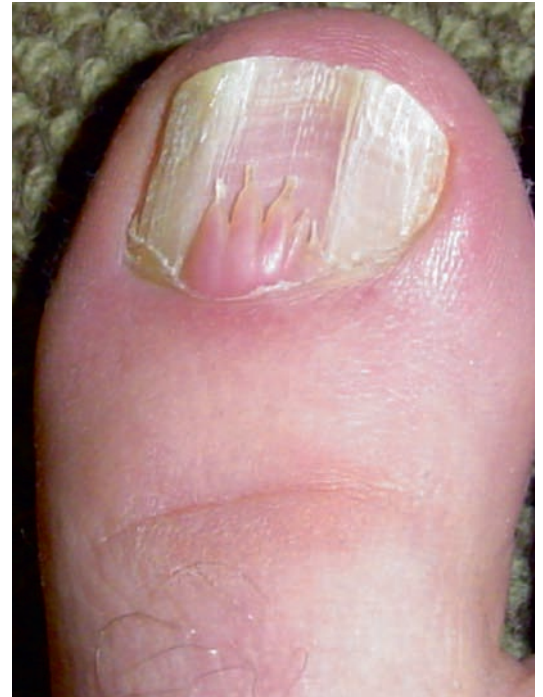

Abbildung 1

Rechte Grosszehe mit kleinem, palmenartigem Befund.

bringt man es aber einfach aus einem Kausalitätsbedürfnis heraus damit in Verbindung. Zur exakten Diagnose müsste der Befund histologisch untersucht werden [1].

Korrespondenz:

Dr. med. Beat Knechtle
 Facharzt für
 Allgemeinmedizin FMH
 Gesundheitszentrum
 Vadianstrasse 26
 CH-9001 St. Gallen
beat.knechtle@hispeed.ch

Literatur

- 1 Kint A, Baran R. Histopathologic study of Koenen tumors. Are they different from acquired digital fibrokeratoma? *J Am Acad Dermatol.* 1988;18:369–72.
- 2 Colomb D, Racouchot J, Jeune R. Nail lesions in Bourneville tuberous sclerosis in isolation or associated with Koenen tumors. *Ann Dermatol Syphiligr (Paris).* 1976;103:431–7.
- 3 Chin FE, McCarthy DJ. The cytological and biochemical implications of periungual fibroma. *J Foot Surg.* 1992;31:486–97.
- 4 Borelli S. Koenen, Kothe and periungual fibroma in tuberous sclerosis. *Hautarzt.* 1999;50:368–9.
- 5 Crino PB, Nathanson KL, Henske EP. The tuberous sclerosis complex. *N Engl J Med.* 2006;355:1345–56.