Frühtamponade nach einem extraanatomischen aortalen Ascendens-descendens-Bypass

Nana-Yaw Bimpong-Buta, Volkhard Göber, Thierry Carrel

Fallbeschreibung

Bei einer 37jährigen Frau mit einem mehrfach korrigierten kongenitalen Herzvitium stellte sich bei einem hypoplastischen Aortenbogen die Indikation zu einem extraanatomischen aortalen Ascendens-descendens-Bypass.
Bei postoperativ initial unauffälligem Verlauf kam es am siebten postoperativen Tag zu einer leichten Tachykardie mit arrhythmischen Phasen, zunehmender Dyspnoe, gestauten Halsvenen und spätem Pulsus paradoxus. Bei Verdacht auf eine Perikardtamponade zeigte das EKG typische Amplitudenschwankungen im Sinne eines Pulsus alternans (Abb. 1). Klinische Zeichen einer solchen postoperativen Frühtamponade sind häufig sehr variabel und nur subtil, nach herzchirurgischen Eingriffen aber nicht aussergewöhnlich [1, 2].
Ätiologisch steht eine Blutungsneigung bei oraler Antikoagulation an erster Stelle. In der Notfallsituation (Risiko eines kardiogenen Schocks aufgrund einer inadäquaten Ventrikelfüllung) müssen frühzeitig entlastende Massnahmen (operativ oder interventionell) eingeleitet werden.
Hierbei können Röntgenbild und EKG hilfreich sein. Die Sicherung der Diagnose geschieht, wie im vorliegenden Fall, mittels Echokardiographie (Abb. 2). Die operative Entlastung der hämorrhagischen Tamponade verbesserte den Zustand der Patientin rasch.

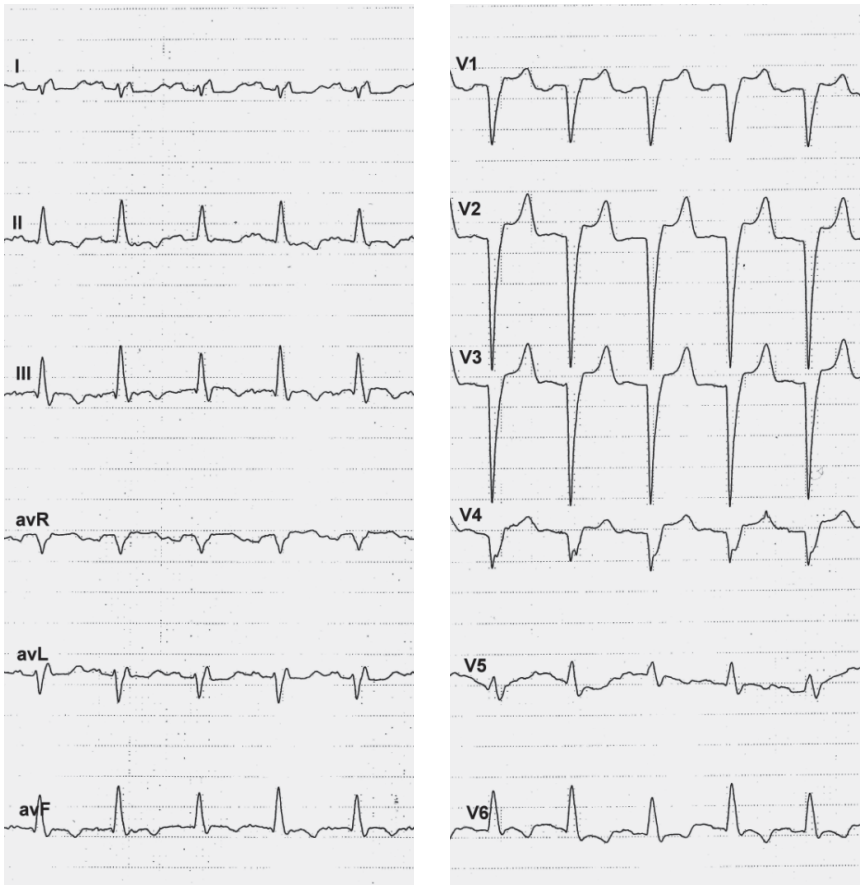

Abbildung 1
EKG-Befund der Patientin mit typischen Amplitudenschwankungen im Sinne eines Pulsus alternans bei Perikardtamponade.

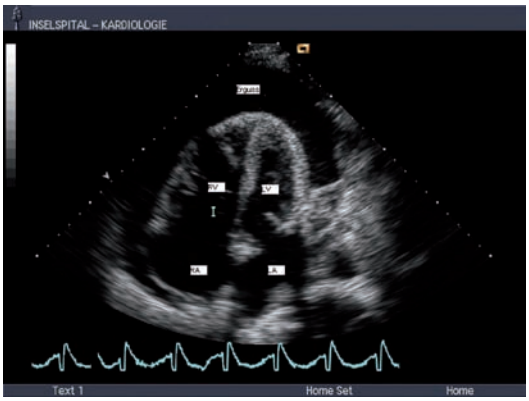

Abbildung 2
Echokardiographie: vor der operativen Intervention erhaltener Echobefund zur Bestätigung der Perikardtamponade.

Literatur

1 Stevenson LW, Child JS, Laks H, Kern L. Incidence and significance of early pericardial effusions after cardiac surgery. Am J Cardiol. 1984;54(7):848–51.
2 Engelman RM, Spencer FC, Reed GE, Tice DA. Cardiac tamponade following open-heart surgery. Circulation. 1970;41 (5 Suppl):II165–71.

Korrespondenz:
Dr. med. Volkhard Göber
Klinik und Poliklinik für Herz- und Gefässchirurgie
Schweizer Herz- und Gefässzentrum Bern
Inselspital
Freiburgstrasse
CH-3010 Bern
volkhard.goeber@insel.ch