# Akute Addison-Krise bei phenprocoumonassoziierter beidseitiger Nebennierenein blutung

Roman Trepp[a], Barbara C. Padberg[b], Cristian Camartin[a], Walter H. Reinhart[a]
Kantonsspital Graubünden, Chur
[a] Departement Innere Medizin, [b] Institut für Pathologie

**Summary**

## Acute Addisonian crisis due to phenprocoumon-related bilateral adrenal haemorrhage

*We describe the case of a 76-year-old patient on oral anticoagulation with phenprocoumon presenting with pneumonia and two transient episodes of pain in the lower thoracic and abdominal region. After a short-lived clinical improvement the patient went into rapidly progressive haemodynamic shock and died, presumably due to overwhelming sepsis. Autopsy revealed bilateral massive adrenal haemorrhage; this may explain the painful episodes and suggests that the primary cause of death was Addisonian crisis mimicking the clinical pictures of sepsis.*

## Fallbeschreibung

Ein 76jähriger Mann wurde uns mit Dyspnoe, zunehmendem Husten ohne Auswurf und einer akuten Schmerzsymptomatik im rechten unteren Hemithorax mit der Verdachtsdiagnose einer Pneumonie bei chronisch-obstruktiver Pneumopathie zugewiesen.
Beim Eintritt präsentierte sich ein afebriler Patient in reduziertem Allgemeinzustand. Die Lungenauskultation zeigte bronchoobstruktive Atemgeräusche sowie wenige basale Rasselgeräusche, die rechts stärker waren als links. Radiologisch fand sich ein mögliches Infiltrat im rechten Unterlappen. Laborchemisch liessen sich deutlich erhöhte Entzündungszeichen (Leukozytose: 18 900/µl; CRP: 227 mg/L) feststellen, die Elektrolyte lagen im mittleren Referenzbereich.

**Abbildung 1**
Makroskopie beider Nebennieren (mit angrenzendem periadrenalem Fettgewebe) mit ausgedehnten intra- und periadrenalen Einblutungen auf der Schnittfläche.

Bei Verdacht auf einen pulmonalen Infekt wurde eine Antibiotikatherapie mit Amoxicillin/Clavulansäure und Clarithromycin begonnen. Wegen einer mässig erhöhten INR von 4,9 unter oraler Antikoagulation (bei Status nach Myokardinfarkt mit komplizierendem Aneurysma und mehrmaliger Bypassoperation im Bereich einer unteren Extremität) wurde die Behandlung mit Phenprocoumon unterbrochen und Vitamin K verabreicht.
Zwölf Stunden nach dem Eintritt klagte der Patient erneut über starke, jedoch nach wenigen Stunden spontan sistierende Schmerzen im rechten Hemithorax, die bis in den Unterbauch ausstrahlten. Weitere 36 Stunden später entwickelte sich eine progrediente hämodynamische Insuffizienz mit zunehmender Bewusstseinseintrübung, initial begleitet von Fieber mit Schüttelfrost. Trotz wiederholter Volumengabe und Umstellung der Antibiotikatherapie auf Imipenem verschlechterte sich der Zustand des Patienten zunehmend. In Anbetracht der schweren kardiovaskulären und pulmonalen Vorerkrankungen wurde auf eine Verlegung auf die Intensivstation verzichtet, und der Patient verstarb innerhalb weniger Stunden.
Bei der Autopsie fand sich überraschend eine massive, wahrscheinlich in Schüben während der letzten 48 Stunden abgelaufene bilaterale intra- und periparenchymale, im maximalen Durchmesser 6 × 4 × 2 cm grosse Nebennierenein blutung (Abb. 1) im Sinne einer Nebennierenapoplexie (Gewicht der vom periadrenalen Fettgewebe befreiten Nebennieren zusammen 41 g), histologisch mit einerseits frischen und andererseits mit von Granulozyten sowie von kapillarreichem Granulationsgewebe demarkierten Rinden- und Marknekrosen (ohne Hämosiderinablagerungen; Alter max. 48 h) (Abb. 2). Im weiteren wurden autoptisch im Bereich der Lungen beidseits basal residuelle bronchopneumonische Infiltrate mit fibrinöser Begleitpleuritis entdeckt.
Auch retrospektiv liessen sich im kurz vor dem Exitus letalis abgenommenen Blut bis auf einen Kaliumwert im obersten Referenzbereich (noch) keine für eine Nebennierenrindeninsuffizienz suggestiven Befunde (Hyponatriämie, Hyperkaliämie, Eosinophilie, Hypoglykämie) eruieren, wobei die diesbezügliche Aussagekraft aufgrund einer vorgängigen Diuretikatherapie und einer Natriumchloridinfusion (0,9%) mit Kaliumzusatz

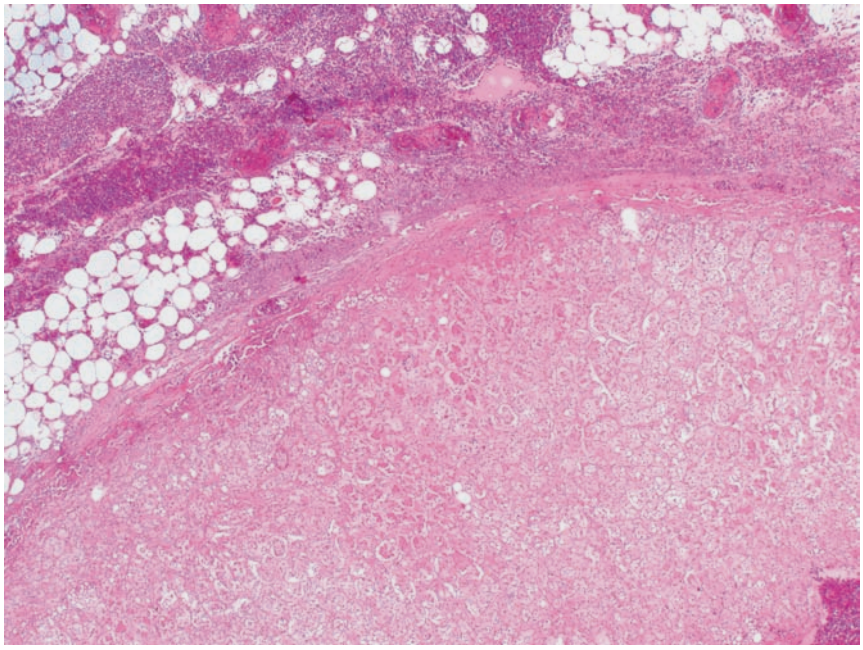

**Abbildung 2**
Mikroskopie der linken Nebenniere mit ausgedehnten frischen und in granulozytärer Demarkation stehenden Parenchymnekrosen mit massiver Hämorrhagie sowie mit chronisch granulierenden entzündlichen Veränderungen im periadrenalen Fettgewebe (HE-Färbung, 500:1).

allerdings eingeschränkt war. Die INR lag einige Stunden vor dem Eintritt des Todes bei 1,6. Die Blutkulturen blieben ohne Keimnachweis.

## Kommentar

Eine akute Addison-Krise aufgrund einer bilateralen Nebenniereneinblutung ist eine seltene Komplikation der oralen Antikoagulation [1]. In einer Studie fand sich unter 34 000 Autopsien lediglich bei sechs Verstorbenen unter Antikoagulationstherapie eine massive bilaterale Nebennierenhämorrhagie [1]. Es ist denkbar, dass im vorliegenden Fall die Nebennierenblutungen die zweizeitige Schmerzattacke im oberen Abdomen und unteren Thorax bewirkt hatten.

So einfach die Therapie auch ist, so schwierig kann die Ante-mortem-Diagnosestellung einer Nebennierenrindeninsuffizienz, des «unforgiving master of non-specificity and disguise» [2], sein. Die akute Nebenniereninsuffizienz ist charakterisiert durch rasch einsetzende Hypotonie, Tachykardie, Fieber, Hypoglykämie und eine progressive Bewusstseinseintrübung [3] und kann dadurch wie im vorliegenden Fall das Bild einer Sepsis imitieren [4]. Eine Sepsis stellt umgekehrt auch selbst einen Risikofaktor für eine bilaterale Nebenniereneinblutung dar (Waterhouse-Friderichsen-Syndrom). Selten tritt eine bilaterale Nebennierenhämorrhagie auch in Assoziation mit einem Antiphospholipid-Syndrom auf [5].

Ob in unserem Fall das septische Zustandsbild einige Stunden vor dem Exitus letalis allein durch die akute Nebennierenrindeninsuffizienz oder durch eine Kombination von akuter Nebennierenrindeninsuffizienz und Sepsis bedingt war, lässt sich nicht mit Sicherheit sagen, da die Blutkulturen teilweise unter bereits installierter Antibiotikatherapie abgenommen wurden.

## Fazit

Bei antikoagulierten Patienten sollte bei einem septischen Zustandsbild und insbesondere bei zusätzlich neu aufgetretenen Bauchschmerzen auch an eine Nebenniereneinblutung mit konsekutiver Nebennierenrindeninsuffizienz gedacht werden. Bei gleichzeitiger Hypotonie und/oder Bewusstseinseintrübung ist eine umgehende probatorische Glukokortikoidtherapie noch vor dem Erhalt weiterer Abklärungsresultate in Betracht zu ziehen.

Korrespondenz:
Prof. Dr. med. Walter H. Reinhart
Chefarzt des Departements
Innere Medizin
Kantonsspital Graubünden
Loëstrasse 170
CH-7000 Chur
walter.reinhart@ksgr.ch

**Literatur**

1 Marty B, Maurer R. Isolated massive adrenal hemorrhage – an insidious complication in anticoagulation. Schweiz Rundsch Med Prax. 1992;81:524–8.
2 Addison's disease (adrenal insufficiency). In: Longmore M, Wilkinson IB, Rajagopalan S, eds. Oxford handbook of clinical medicine. Oxford: Oxford University Press; 2004. p. 312.
3 Leshin M. Acute adrenal insufficiency: recognition, management, and prevention. Urol Clin North Am. 1982;9:229–35.
4 Gabbay DS, Cunha BA. Pseudosepsis secondary to bilateral adrenal hemorrhage. Heart Lung. 1998;27:348–51.
5 Presotto F, Fornasini F, Betterle C, Federspil G, Rossato M. Acute adrenal failure as the heralding symptom of primary antiphospholipid syndrome: report of a case and review of the literature. Eur J Endocrinol. 2005;153:507–14.