Aneurysmatische Knochenzyste (AKZ)

Michel Dutoit[a], André Kaelin[b], Gernot Jundt[c], Klaus Siebenrock[d], Arthur von Hochstetter[e], Fritz Hefti[f]

[a] Hôpital orthopédique de la Suisse romande, Lausanne, [b] Service d'orthopédie pédiatrique, Hôpital des enfants, Genève, [c] Institut für Pathologie der Universität Basel, Basel, [d] Klinik und Poliklinik für orthopädische Chirurgie, Inselspital, Bern, [e] Pathologie Institut Enge, Zürich, [f] Kinderorthopädische Universitätsklinik, Universitätskinderspital beider Basel, Basel

Quintessenz

- Bei der aneurysmatischen Knochenzyste handelt sich um eine benigne, aggressive und destruktive Läsion der langen Röhrenknochen, der Wirbelsäule oder des Beckens, die vorwiegend bei Kindern oder jungen Erwachsenen vorkommt.
- Sie äussert sich durch Schmerzen und eine sich rasch vergrössernde Vorwölbung. Diese klinischen Symptome, assoziiert mit röntgenologischen Zeichen einer expansiven Läsion, lassen an einen malignen Tumor denken.
- Bei ihren typischen Erscheinungsformen handelt es sich um eine benigne Läsion, die häufig mit anderen echten Tumoren assoziiert ist wie Chondroblastome, Osteoblastome, Riesenzelltumoren oder – in sehr seltenen Fällen – dem malignen Osteosarkom.
- Das Standardröntgenbild ist meist typisch. Das MRI erlaubt in der Regel die Bestätigung des klinischen Verdachts.
- Trotzdem muss die Diagnose häufig mittels Biopsie gesichert werden. Diese ist mit Vorsicht vorzunehmen, v.a. bei tiefen Läsionen, bei denen es zu starken Blutungen kommen kann.
- Die klassische Behandlung besteht in einer Curettage mit anschliessender Spongiosaplastik. Rezidive sind mit 20 bis 30% häufig.
- In gewissen Fällen kann eine weite Resektion durchgeführt werden, sofern keine funktionellen Einbussen in Kauf genommen werden müssen (z.B. bei Läsionen der Fibula). Entsprechend besteht dann fast kein Rezidivrisiko.
- Diese aggressive benigne Läsion ist selten. Die Behandlung sollte durch einen Spezialisten erfolgen.

Summary

Aneurysmal bone cyst (ABC)

- *Aneurysmal bone cyst is a benign, destructive and aggressive lesion of the long bones, spine and pelvis, occurring mainly in children and young adults. The clinical signs, pain and quick-growing mass, are associated with radiological signs of an aggressive lesion. This suggests malignancy, but in typical cases it is really a totally benign lesion sometimes associated with genuine tumours such as chondroblastoma, osteoblastoma and (very rarely) osteosarcoma.*
- *The X-ray findings are usually typical; MRI bears out the clinical impression, but in most cases biopsy is necessary to confirm the diagnosis. Biopsy should be done with the utmost caution, due to the risk of cataclysmic bleeding.*
- *Treatment consists of curettage and bone grafting, but recurrences are frequent. Curettage associated with high-speed mechanical burr, cementation or phenol application may lessen the risk of recurrence. In selected cases broad resection can be done, provided there is no functional loss (e.g. peroneal nerve). After a resection of this kind the risk of recurrence is almost non-existent.*
- *This aggressive but benign lesion is rare and requires treatment by a specialist.*

Einleitung

Die aneurysmatische Knochenzyste (AKZ) ist eine besondere Läsion des Skeletts, über welche in der Literaturdatenbank Medline im Laufe der letzten 10 Jahre mehr als 500 publizierte Artikel aufgelistet sind. Dabei handelt es sich möglicherweise weder um einen echten Tumor (zytogenetische Untersuchungen weisen allerdings auf eine klonale Proliferation hin) noch um eine Zyste (da keine Zystenmembran existiert), noch um ein echtes Aneurysma. Die Läsion wurde erstmals von Jaffé und Lichtenstein im Jahre 1942 beschrieben, die diese Veränderung von anderen zystischen Läsionen und Riesenzelltumoren abgrenzten. Die aneurysmatische Knochenzyste ist eine aggressive, häufig durch schnelles Wachstum beunruhigende Läsion mit gelegentlich beeindruckenden Erscheinungsformen.

Definition

Die WHO definierte im Jahre 2002 die aneurysmatische Knochenzyste als «eine gutartige zystische Läsion des Knochens, die sich aus blutgefüllten Hohlräumen zusammensetzt, die durch bindegewebige Septen voneinander getrennt werden, und Fibroblasten, osteoklastäre Riesenzellen und einen reaktiven Geflechtknochen enthält» [1]. In bis zu 30% der Fälle (v.a. bei Erwachsenen [2, 3]) kommt die AKZ zusammen mit anderen Läsionen vor, bei denen es sich um einen Riesenzelltumor, ein Chondroblastom, ein Osteoblastom, ein Chondromyxoidfibrom, ein nicht ossifizierendes Knochenfibrom oder auch um ein Osteosarkom handeln kann (sog. sekundäre aneurysmatische Knochenzyste). Die am häufigsten anzutreffenden primären Tumoren mit sekundärer AKZ sind der Riesenzelltumor und das Chondroblastom.

Epidemiologie

Die seltene Läsion (4× seltener als Osteosarkome, halb so häufig wie Riesenzelltumoren) ist lokal aggressiv und umfasst etwa 6% aller Knochentumoren. In 80% der Fälle kommt sie bei Jugend-

CME zu diesem Artikel finden Sie auf S. 361 oder im Internet unter www.smf-cme.ch.

lichen unter 20 Jahren vor [3–5] und kann grundsätzlich, wie eine Übersicht aus der Mayo-Klinik zeigt, an allen Knochen auftreten (n = 238): Femur 40 (16,8%), Tibia 34 (14,3%), Wirbelsäule 34 (14,3%), Becken 18 (7,6%) etc.

Pathologie

Die Läsion wird häufig mit einem blutgefüllten Schwamm verglichen, der aus Seen und Höhlen besteht, welche durch Wände getrennt sind. Man findet darin Fibroblasten, Myofibroblasten, Riesenzellen vom Typ der Osteoklasten, Osteoid und knöcherne, membranbedeckte Bögen. In ungefähr einem Drittel der Fälle kann man unreifes oder mineralisiertes Osteoid beobachten, das histologisch einen eigentümlichen färberischen Charakter aufweist («blue bone»). Man findet das Bild eines intensiven und kräftigen Reparationsprozesses, jedoch ohne Zellatypien und abnorme Mitosen. Maligne Transformationen wurden in Einzelfällen (v.a. nach Bestrahlung) beschrieben [2, 5].

Klinik

Die Läsion, die bei Mädchen und Jungen gleich häufig auftritt, manifestiert sich meist in Form von Schmerzen und einer tastbaren Vorwölbung. In einem Drittel der Fälle verursacht die aneurysmatische Knochenzyste eine pathologische Fraktur. V.a. im Bereiche des Beckens können sich Tumoren beeindruckender Grösse entwikkeln. Bei Befall der Wirbelsäule (20% der Fälle, meist dorsale Anteile) werden neurologische Symptome beobachtet [3].

Radiologie

Das charakteristischste Merkmal dieser Läsion ist ihre lokale Aggressivität, welche zu einer ausgedehnten Destruktion führt, eine blasenförmige Expansion des Knochens und eine Verdünnung der metaphysären Kortikalis verursacht, jedoch ohne Durchbruch durch das Periost. Am axialen Skelett sind die Läsionen häufig exzentrisch. Sie können pathologische Frakturen herbeiführen. Die zentral gelegenen Formen sind meist sekundär entstanden. Sie haben eine grössere Neigung zu Rezidiven. Mehr als die Hälfte weisen Merkmale einer erheblichen Aggressivität auf, 9% lassen nach radiologischen Kriterien an ein Sarkom denken [6].
Nach Enneking kann die AKZ in 3 Stadien eingeteilt werden:

- *Stadium I:* Wenig aktiver oder inaktiver Tumor mit langsamem oder fehlendem Wachstum, von Kapsel aus reifem Gewebe (knöchern oder fibrös) umgeben.
- *Stadium II:* Aktive benigne Läsion. Ausgeprägtes Wachstum und Knochenumbildung. Dünne Kapsel, häufig verstärkt durch verdickte Pseudokapsel.
- *Stadium III:* Aggressive, benigne Läsion. Ausgeprägtes Wachstum. Die lokale Aggressivität kann sehr stark sein. Es besteht eine unregelmässige Pseudokapsel mit multiplen Eindellungen.

Bei den exzentrischen, besonders den aggressiven Formen sollten konventionelle Röntgenbilder (Abb. 1A und 2A) durch CT und MRI (Abb. 1B und 2B) ergänzt werden. Diese sind zwingend bei stammnahen Läsionen z.B. an der Wirbelsäule und am Becken. Mit dem CT können sowohl die Septen als auch die Kortikalis und das Periost beurteilt werden. Man kann auch Spiegelbildungen sehen, welche die Trennung zwischen Sediment (mit höherer Dichtigkeit) und Flüssigkeit darstellen. Diese Spiegelbildungen sind sehr charakteristisch für die aneurysmatische Knochenzyste. Im MRI sieht man eine klar begrenzte multilokuläre Läsion (Abb. 1B und 2B). Die Septen haben unterschiedliche Signalintensität je nach Anteil an umgebendem fibrösem Gewebe. Die Spiegelbildungen sind ebenfalls gut sichtbar. Nach Gadoliniumgabe zeigt sich eine massive Hypervaskularisation der Läsion.

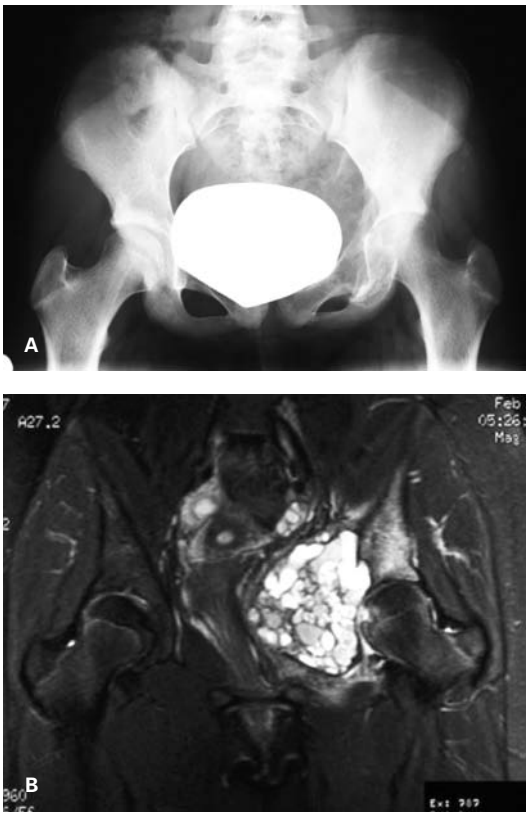

Abbildung 1A und B
Röntgen ap (A) und MRI (B) des Beckens:
Blasige expansive Läsion des hinteren Anteils des Azetabulums und der benachbarten Anteile des Os ilium und des Os pubis.

Abbildung 2A und B
Röntgen ap (A) und MRI (B) des distalen Femurs. Ausgedehnte, expansive multizystische Läsion proximal der Epiphysenfuge.

Differentialdiagnose

Die primäre Diagnostik erfolgt mittels konventioneller Bildgebung. Die Differentialdiagnose ist jene einer osteolytischen metaphysären Läsion: solitäre Knochenzyste (deutlich weniger aggressiv), Riesenzelltumor, Osteoblastom, Hämangiom, Chondroblastom, Chondromyxoidfibrom, teleangiektatisches Osteosarkom. Ist gleichzeitig die Epiphyse betroffen, besteht eine Ausdehnung in die Weichteile, tritt nach Curettage rasch ein Rezidiv auf oder besteht ein atypisches radiologisches Bild, so muss an eine andere Pathologie gedacht werden. Tatsächlich können ausser teleangiektatischen Osteosarkomen auch konventionelle, wenig mineralisierte Osteosarkome ein ähnliches Bild verursachen. Es gibt auch solide Formen der aneurysmatischen Knochenzyste [7, 8]. Zusammenhängende, grössere solide Anteile im MRI sollten an einen malignen Tumor (z.B. teleangiektatisches Osteosarkom) denken lassen.

Biopsie

Wenn sich die Läsion in der Bildgebung aggressiv verhält, muss man stets auch an einen malignen Prozess denken. Dennoch sind Klinik und Bildgebung im Stadium I bei Kindern und Jugendlichen auch ohne Biopsie in der Regel genügend charakteristisch, um eine klare Diagnose stellen zu können.
An der Wirbelsäule sind die Risiken einer Biopsie oft grösser als jene einer primären chirurgischen Behandlung. Dieses Risiko sollte man kennen. An schwer zugänglichen Stellen kann unmittelbar vor der Biopsie eine Embolisation zur Reduktion des Blutungsrisikos durchgeführt werden. Anlässlich der Biopsie sollte man daran denken, dass die Zerstörung der Zystenwand allein in der Lage ist, die Blutungsneigung zu stoppen. Auffüllen und Tamponieren führen zu einer Vergrösserung des Tumorvolumens und verstärken dadurch die Blutungsgefahr.
Die Biopsie ist somit vorwiegend in unklaren Fällen angezeigt, vor allem aber dann, wenn eine erkennbare Aggressivität oder grosse solide Anteile vorliegen. Man sollte daran denken, dass die Biopsie selbst eine delikate und gefährliche Angelegenheit ist, welche in Relation zu den Risiken der primären Therapie gesetzt werden muss.

Behandlung

Gewisse Zysten, v.a. die reiferen, können spontan ausheilen oder durch Punktion und Injektion zur Ausheilung gebracht werden. Diese Ausreifung kann durch direkte Injektion von sklerosierenden Substanzen wie Steroide, Alkohol oder Ethibloc® gefördert werden [9]. Letzteres kann aber auch einen anaphylaktischen Schock auslösen und muss deshalb mit extremer Vorsicht und nur in speziellen Lokalisationen angewendet werden.

Die Lokalisation der Zyste, ihr Volumen und ihre Aggressivität beeinflussen die zu wählende chirurgische Taktik für die Resektion wie auch für die Rekonstruktion, sofern eine relevante mechanische Schwächung besteht [3, 10].

Die ***Embolisation*** ist bei grossen Läsionen, an allen Lokalisationen im Becken und in gewissen Fällen an der Wirbelsäule indiziert. Sie vermindert die Blutungsneigung und erleichtert das chirurgische Vorgehen. Manchmal kann die Embolisation allein zur Regression und Kalzifikation des Tumors führen und damit als alleinige Behandlung ausreichend sein [11].

Die rein ***chirurgische Therapie***, bestehend aus einer einfachen Curettage mit oder ohne Knochenersatz, beinhaltet ein Rezidivrisiko von 20 bis 40%. Die ergänzenden Massnahmen (Phenolisation, flüssiger Stickstoff, Zementierung oder systematisches Ausfräsen) können die Quote der behandlungsbedürftigen Rezidive auf unter 10% vermindern. Manchmal ist eine zweite Curettage notwendig. Die En-bloc-Resektion (einzige wirklich kurative Behandlung) muss im gesunden Knochen unter Erhaltung des Periosts erfolgen. Selbst nach solch totaler Resektion scheint das Rezidivrisiko keineswegs inexistent zu sein, sondern immer noch in der Grössenordnung von 10% zu liegen [12].

Als weitere Behandlungsmöglichkeiten werden gelegentlich die ***Quetschung*** und ***Frakturierung («brisement»)*** oder ***lokale Injektionen*** mit Knochenmark als Techniken diskutiert. Sie wurden kürzlich beschrieben, ihre Wirksamkeit muss aber noch in grösseren Serien bewiesen weden. Diese Techniken könnten eventuell ihren Platz bei bestimmten Formen der aneurysmatischen Knochenzyste finden.

Schliesslich bleibt die ***weite Resektion*** die Therapie mit dem geringsten Rezidivrisiko. Allerdings sollte keine Funktion geopfert werden, denn letztlich handelt es sich um eine benigne, gut behandelbare Läsion. Diese Therapieform ist beispielsweise bei Läsionen der Fibula indiziert. An der Wirbelsäule müssen nach jeder umfangreichen destabilisierenden Resektion eine Stabilisation mittels Osteosynthese und eine knöcherne Rekonstruktion durchgeführt werden. Im peripheren Skelett kann eine ergänzende Osteosynthese das Frakturrisiko vermindern [1, 8].

Die aneurysmatische Knochenzyste ist eine besondere Läsion mit rascher Progredienz, beeindruckender Erscheinung in der Bildgebung und insgesamt guter Prognose. Bei Läsionen im Stadium I reicht die Beobachtung häufig aus, bei aktiveren Läsionen ist die Behandlung schwierig, manchmal gefährlich und komplikationsträchtig. Sie sollte unserer Meinung nach in einem spezialisierten Zentrum erfolgen.

Korrespondenz:
Prof. Dr. Michel Dutoit
Médecin-chef
Hôpital orthopédique
de la Suisse romande
Av. Pierre Decker 4
CH-1005 Lausanne
michel.dutoit@chuv.ch

Literatur

1 Dekeuwer P, Odent T, Cadilhac C, Journeau P, Langlais J, Padovani J-P, et al. Kyste anévrysmal du rachis chez l'enfant. Rev Chir Orthop. 2003;89:97–106.
2 Campanacci M. Bone and soft tissue tumors. Springer Verlag, Wien, New York 1990;725–50.
3 Martinez V, Sissons HA. Aneurysmal bone cyst, A review of 123 cases including primary lesions and those secondary to other bone pathology. Cancer. 1988;61:2291–304.
4 De Dios AM, Bond JR, Shives TC, McLeod RA, Krishan Unni K. Aneurysmal Bone Cyst. A clinicopathologic Study of 238 Cases. Cancer. 1992;69:2921–31.
5 Szendroï M, Cser I, Konya A, Renyi-Vamos A. Aneurysmal bone cyst. A review of 52 primary cases and 16 secondary cases. Arch Orthop Trauma Surg. 1992;11:318–22.
6 Leithner A, Sarkar MR, Baer AV, Schultheiss M, Suger G, Hartwig E. Two cases of calcaneal Osteosarcomas presenting as aneurysmal bone cysts. Foot and ankle Int. 2004;25:815–8.
7 Schulte M, Sarkar MR, Baer AV, Schultheiss M, Suger G, Hartwig E. Die Therapie der Aneurysmatischen Knochenzyste. Unfallchirurg. 2000;103:115–21.
8 Rosenberg AE, Nielsen GP, Fletcher CDM. Aneurysmal Bone Cyst. In: Fletcher CDM, Unni KK, Mertens F (eds.) Pathology and Genetics: Tumours of Soft Tissue and Bone, WHO, Lyon, IARC Press, 2002.
9 Adamsbaum C, Mascard E, Guinebretière JM, Kalifa G, Dubousset J. Intralesional Ethibloc injections in primary aneurysmal bone cysts: an efficient and safe treatment. Skeletal Radiology. 2003;32:559–66.
10 Cottalorda J, Chotel F, Kohler R, de Gauzy J, Louahem D, Lefort G, et al. Aneurysmal bone cyst of the pelvis: a multicentric Study and literature review. J Pediatr Orthop. 2005;25:471–5.
11 Wathiong J, Brys P, Samson I, Maleux G. Selective Arterial Embolization in the Treatment of an Aneurysmal Bone Cyst of the Pelvis. J Bone Jt Surg Br. 2003;86:325–8.
12 Gibbs CP, Hefele MC, Peabody TD, Montag AG, Aithal V, Simon MA. Aneurysmal bone cyst of the extremities, factors related to local recurrences after curettage with a high-speed burr. J Bone and Joint Surgery.1999;81A:1118–28.