Migräne, Insult, Epilepsie oder alle drei? – Die vielen Gesichter des MELAS-Syndroms

Yvonne Kugler[a], Roland Wiest[b], Mathias Sturzenegger[a]

Inselspital Bern

[a] Neurologische Universitätsklinik, [b] Institut für Diagnostische und Interventionelle Neuroradiologie

Quintessenz

● Beim sogenannten MELAS-Syndrom (**M**itochondriale **E**nzephalomyopathie, **L**aktat-**A**zidose und **S**chlaganfallartige Episoden; mitochondrial encephalomyopathy, lactic acidosis and stroke-like episodes) handelt es sich um eine maternal vererbte mitochondriale Funktionsstörung, die durch Punktmutationen der mitochondrialen DNA bedingt ist.

● Klinisch wegweisend sind Symptome verschiedener Organe (u.a. ZNS, Muskulatur, Innenohr) und ein chronischer, schubförmiger wie auch progredienter Verlauf.

Typische Symptome sind:
– a) sogenannte «stroke-like episodes» (migräniforme Kopfschmerzen und ein plötzlich auftretendes neurologisches Defizit);
– b) fokale oder generalisierte epileptische Anfälle;
– c) eine symmetrische, zunehmende Hörminderung.

Wegweisende bildgebende Befunde sind:
– a) symmetrische Verkalkungen der Basalganglien im CT und
– b) kernspintomographisch eine temporo-parieto-okzipital lokalisierte, kortikale Diffusionsstörung (DWI-Sequenzen) im Akutstadium.

Die Diagnosesicherung erfolgt mittels:
– a) einer arteriellen Blutgasanalyse mit Laktat- und Pyruvatspiegelbestimmung;
– b) einer Muskelbiopsie mit Nachweis der ragged red fibers und einer Atmungskettenenzymanalyse sowie
– c) einer mitochondrialen Genanalyse in der Muskelbiopsie oder den Leukozyten.

● Eine evidenzbasierte kausal wirksame Therapie ist nicht bekannt. Epileptische Anfälle werden mit Antiepileptika (unter Vermeidung von Valproat) behandelt. Coenzym Q, L-Carnitin und L-Arginin können die Symptome lindern. Eine ausgeprägte Laktatazidose kann mit Dichloroacetat behandelt werden.

Summary

Migraine, stroke, epilepsy or all three? The many faces of MELAS syndrome

● *MELAS syndrome (mitochondrial encephalomyopathy, lactic acidosis, and stroke-like episodes) is a maternal inherited mitochondrial disease caused by different point mutations of mitochondrial DNA.*

● *Clinically, involvement of different organs such as the central nervous system, muscle, inner ear, and others, as well as a chronic relapsing-remittent or a progressive course, are common.*

Typical symptoms are:
– a) stroke-like episodes (migraine-like headache and a sudden neurological deficit);
– b) focal or generalised epileptic seizures;
– c) symmetrical progressive hearing loss.

«Die besondere Geschichte»: unser Fall

Eine 47jährige Patientin klagte nach einem fieberhaften, antibiotisch behandelten Infekt über anhaltende, rechts frontal betonte Kopfschmerzen. In der Folge wurden wiederholt bis zu Stunden dauernde Episoden mit eingeschränktem Sprachverständnis, aber erhaltener Sprachproduktion beobachtet. Die Frau gab passagere Doppelbilder, ein «Regenbogensehen» und eine Gangunsicherheit an. Wegen einer ausgeprägten Einschränkung des Allgemeinzustandes sowie einer Exazerbation der Kopfschmerzen mit assoziierter Nausea und Erbrechen erfolgte schliesslich die Hospitalisation.

Die Patientin hatte anamnestisch bereits seit drei bis vier Jahren an bis zu einer Stunde dauernden nächtlichen Episoden mit holozephalen Kopfschmerzen, Tachykardie, Hypertonie, Hyperventilation und meistens brachiofazial rechts lokalisierten Kribbelparästhesien gelitten und im Rahmen solcher Anfälle mehrfach eine Dysarthrie und ein passageres sensomotorisches rechtsseitiges Hemisyndrom gezeigt. Die damals veranlassten kernspintomographischen Abklärungen hatten keine Hinweise auf eine zerebrale Ischämie ergeben. Der Ehemann berichtete von einer seit Jahren reduzierten Belastbarkeit und allgemeinen Krafteinbusse sowie einer seit ungefähr zehn Jahren bestehenden progredienten, linksbetonten, beidseitigen Hörminderung.

Klinisch zeigten sich beim Eintritt eine psychomotorische Verlangsamung, eine Orientierungsstörung, eine Sprachverständnisstörung und eine homonyme Hemianopsie nach links. Es fanden sich keine meningealen Reizzeichen; die Patien-

Abkürzungen:

ADC	apparent diffusion coefficient
ATP	Adenosintriphosphat
CPEO	chronisch pogressive externe Ophthalmoplegie
MELAS	Mitochondriale Enzephalomyopathie, Laktat-Azidose und Schlaganfallartige Episoden (mitochondrial encephalomyopathy; lactic acidosis and stroke-like episodes)
MERRF	Myoklonusepilepsie mit ragged red fibers
mtDNA	mitochondriale DNA

CME zu diesem Artikel finden Sie auf S. 119 oder im Internet unter www.smf-cme.ch.

Brain imaging shows:
– a) symmetrical calcification of basal ganglia in CT scan and
– b) a temporo-parieto-occipital cortical signal increase in diffusion-weighted MRI during stroke-like episodes.

Diagnosis can be confirmed by:
– a) arterial blood gas analysis with measurement of lactate and pyruvate levels;
– b) demonstration of ragged red fibres and evaluation of the activity of respiratory chain enzymes in muscle biopsy;
– c) analysis of mitochondrial genome in muscle biopsy or blood samples.

● *There is no evidence-based causal treatment. Seizures should be treated by antiepileptic drugs (excluding valproate). Administration of coenzyme Q, L-carnitine and L-arginine may relieve symptoms. In cases of severe lactic acidosis, treatment with dichloroacetate is an option.*

tin war normotherm, und es waren laborchemisch keine relevanten Infektzeichen nachweisbar. Die hochgradige Schwerhörigkeit komplizierte die Anamneseerhebung beträchtlich.
Im am Eintrittstag durchgeführten *Schädel-CT* fielen ein leicht raumforderndes Ödem rechts temporal und symmetrische Verkalkungen im Bereich der Stammganglien und der Thalami auf (Abb. 1 📷). *Kernspintomographisch* zeigte sich eine überwiegend kortikal rechts temporoparietal lokalisierte Diffusionsstörung mit Reduktion der ADC-Werte («apparent diffusion coefficient») – vereinbar mit einem zytotoxischen Ödem –, die sich jedoch nicht dem Versorgungsgebiet eines grossen zerebralen Gefässes zuordnen liess (Abb. 2 📷). Aufgrund der anamnestisch beschriebenen episodischen Sprachverständnisstörung und der im EEG zwei Tage nach dem Eintritt nachgewiesenen epilepsietypischen Potentiale rechts okzipital wurde als Ursache der zerebralen Signalstörungen zunächst auch ein postiktales Phänomen diskutiert. Allerdings war in den nachfolgenden kernspintomographischen Kontrolluntersuchungen nach vier Tagen sowie nach zwei Wochen ein Wandern der Signalstörungen mit sukzessiver Ausdehnung nach parietal und okzipital zu beobachten (Abb. 2), während sich im Kontroll-EEG acht Tage nach dem Eintritt bereits keine epilepsietypischen Potentiale mehr feststellen liessen.
In der Familienanamnese ergab sich eine beginnende Schwerhörigkeit bei der Tochter.
Die kombinierte episodische enzephalopathische (migräniforme Kopfschmerzen und epilepsieverdächtige Phänomene) und myopathische Symptomatik liess an eine metabolische Störung, der chronisch progrediente Verlauf und die Schwerhörigkeit an eine genetische Ursache denken.
Das erhöhte Serumlaktat und sogenannte «ragged red fibers» in der Muskelbiopsie (Abb. 3 📷) bestätigten eine mitochondriale Funktionsstörung, klinisch einem MELAS-Syndrom (Mitochondriale Enzephalomyopathie, Laktat-Azidose und Schlaganfallartige Episoden; mitochondrial encephalomyopathy, lactic acidosis and stroke-like episodes) entsprechend. Die genetische Analyse in Leukozyten erlaubte den Nachweis einer A3243G-Punktmutation im mitochondrialen Genom.

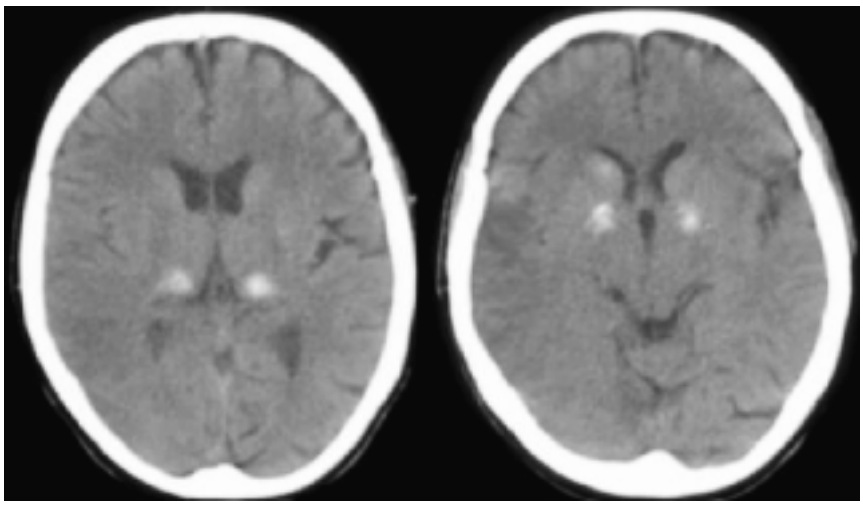

Abbildung 1
Typische Verkalkungen im Bereich der Stammganglien und auch des Thalamus beidseits bei einer Patientin mit einem genetisch gesicherten MELAS-Syndrom (hier auch Nachweis einer Hypodensität rechts temporal als Folge einer schlaganfallähnlichen Episode).

Mitochondriale Funktionsstörungen

Wie unser Fallbeispiel illustriert, handelt es sich bei den mitochondrialen Zytopathien um Multiorganerkrankungen. Die Diagnose wird dadurch erschwert, dass sich vom Phänotyp nicht auf den Genotyp schliessen lässt, da verschiedene Mutationen des mitochondrialen Genoms ähnliche Symptome und Befunde mit sich bringen und umgekehrt auch Träger derselben Mutation ein sehr variables klinisches Bild zeigen können [1]. Insgesamt scheinen mitochondriale Erkrankungen häufiger zu sein, als allgemein angenommen [2]. So ergab sich bezüglich der beim MELAS-Syndrom am häufigsten beobachteten A3243G-Mutation in einer finnischen Kohorte eine Prävalenz von ≥16,3/100 000 und im Nordosten Englands eine solche von 1,41/100 000, wobei neuere Schätzungen auch dort von höheren Werten (bis zu 7,7/100 000) ausgehen.

Physiologie der Mitochondrien

Mitochondrien finden sich in unterschiedlicher Anzahl in allen kernhaltigen Zellen des Körpers. Sie sind für eine Reihe von Stoffwechselprozessen verantwortlich; im Vordergrund steht ihre Funktion als aerober Energielieferant. Der im Zytosol der Zelle stattfindende Glukoseabbau (Glykolyse) führt zur Bildung von Pyruvat, das in den Mitochondrien durch die Pyruvatdehydrogenase zu Acetyl-CoA umgewandelt wird (Abb. 4 📷). Andererseits entsteht auch durch den Abbau der Fettsäuren über die Betaoxi-

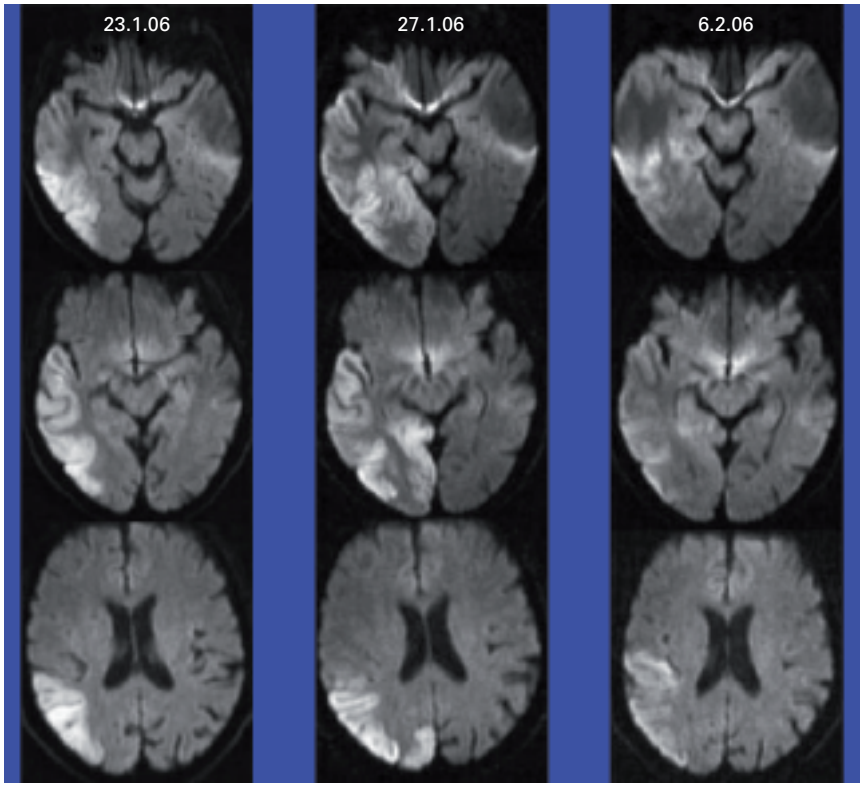

Abbildung 2
MRI des Schädels (stark diffusionsgewichtete echoplanare Bildgebung, b = 1000) bei einer Patientin mit einer schlaganfallähnlichen Episode bei einem genetisch gesicherten MELAS-Syndrom. Diffusionsstörung rechts temporal mit im Verlauf sukzessiver Läsionsausdehnung nach parietal und okzipital.

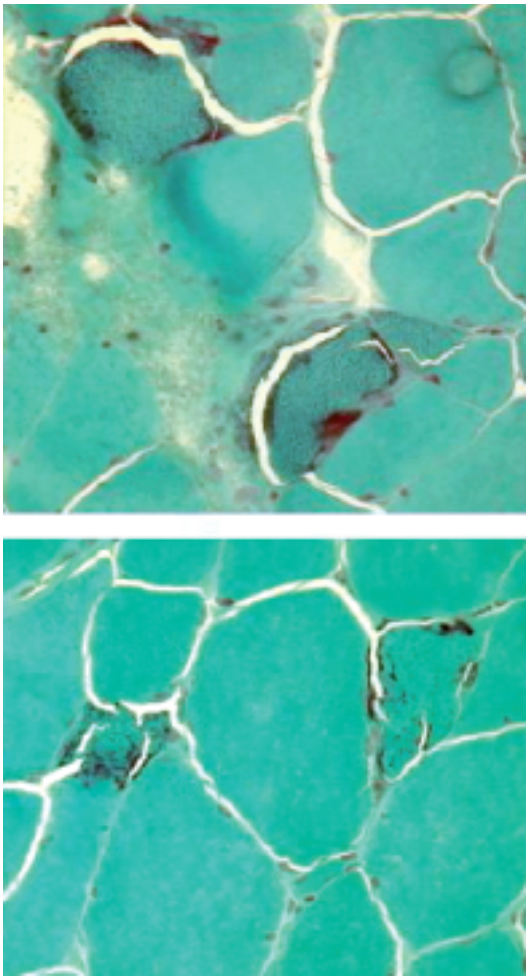

Abbildung 3
Muskelbiopsie einer Patientin mit MELAS-Syndrom (Gomori-Trichromfärbung). Die dabei im Muskelfaserquerschnitt (grün) sichtbaren fleckförmigen purpurroten Anfärbungen entsprechen Mitochondrien, deren Anzahl wegen der Atmungsketteninsuffizienz kompensatorisch drastisch zugenommen hat. Man spricht von sogenannten «ragged red fibers», die für mitochondriale Zytopathien typisch, aber nicht spezifisch sind (Bild zur Verfügung gestellt von Prof. Dr. med. Kai Rösler, Bern).

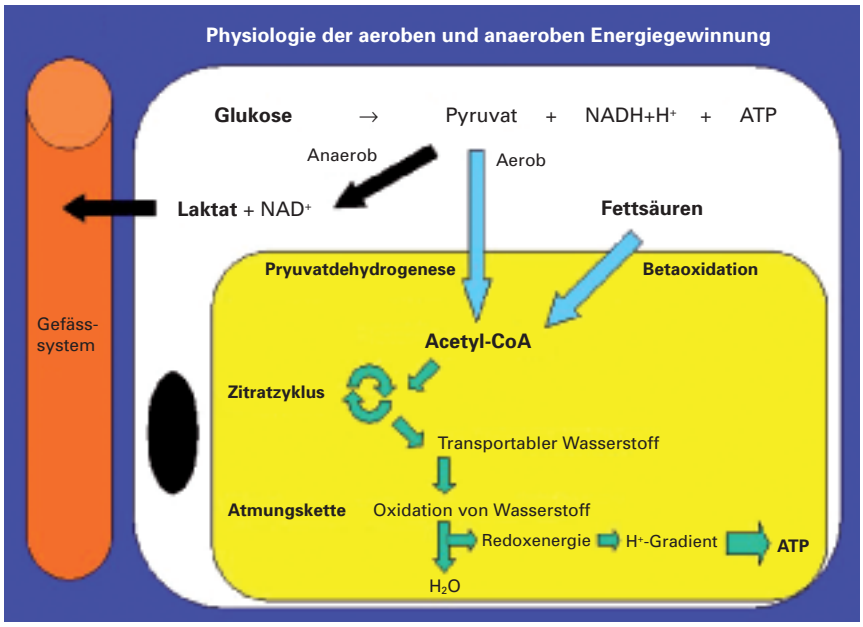

Abbildung 4
Im Zytosol der Zelle (weiss) wird mittels Glykolyse Glukose zu Pyruvat abgebaut. Unter aeroben Bedingungen wird dieses im Mitochondrium (gelb) durch die Pyruvatdehydrogenase zu Acetyl-CoA umgewandelt und in den Zitratzyklus eingeschleust. Dabei produzierter transportabler Wasserstoff wird in der Atmungskette stufenweise oxidiert, was zur Synthese von Wasser führt. Die hierbei gewonnene Redoxenergie wird in die Ausbildung eines Protonengradienten über der Mitochondrienmembran umgesetzt, der die Synthese von ATP ermöglicht. Unter anaeroben Bedingungen (oder bei Funktionsstörungen der Atmungskette) wird Pyruvat zu Laktat umgewandelt, was zu einem systemischen Laktatanstieg führen kann.

dation Acetyl-CoA. Dieses wird in den Zitratzyklus eingeschleust und ermöglicht die Bildung von transportablem Wasserstoff in Form von NADH + H^+ wie auch die Bildung von Succinat. Die eigentliche Energiegewinnung findet durch die Atmungskette statt, einem Multienzymkomplex aus fünf Multi-Subunit-Enzymkomplexen, der in die innere Mitochondrienmembran integriert ist. Komplex I, III und IV besitzen eine entscheidende Doppelfunktion: Sie ermöglichen einerseits den Elektronentransport zwischen den Komplexen und setzen andererseits die gewonnene Redoxenergie in einen Protonentransport von der Mitochondrienmatrix in den intermembranären Spalt um, was zur Ausbildung eines elektrochemischen Gradienten über der inneren Mitochondrienmembran führt. Komplex V ermöglicht den Rückfluss der Protonen vom inter-

membranären Raum in die Mitochondrienmatrix; die dabei freiwerdende Energie wird für die Synthese von ATP verwendet. Bei Mangel an Sauerstoff oder bei Funktionsstörungen der Atmungskette wird dagegen das bei der Glykolyse entstehende Pyruvat unter Verwendung von NADH + H^+ zu Laktat reduziert (Abb. 4).
Bekanntlich wird die Mitochondrienfunktion durch Gene des Zellkerns wie auch durch die mitochondrieneigene DNA reguliert. Die Enzyme der Atmungskette werden teilweise von der nukleären, teilweise aber auch von der mitochondrialen DNA kodiert. Jedes einzelne Mitochondrium enthält mehrere Kopien der mitochondrialen ringförmigen DNA, die für 13 essentielle Proteine der Atmungskettenenzymkomplexe I, III, IV und V sowie für 22 tRNAs und für zwei rRNAs kodiert [3].

Allgemeine Pathophysiologie

Beim MELAS-Syndrom konnten verschiedene Punktmutationen in der mitochondrialen DNA nachgewiesen werden; in ungefähr 80% der Fälle liegt auf Position 3243 ein Ersatz von Adenin durch Guanin vor (A3243G) [3]. Diese Mutation befindet sich im Kodierungsbereich für eine die Aminosäure Leucin transportierende tRNA. Die mutante tRNA weist zumindest in vitro eine weniger effiziente Kodonerkennung und Aminosäurenpolymerisationfähigkeit, aber auch eine reduzierte Stabilität auf. Diese Veränderungen sind wahrscheinlich für eine reduzierte Synthese von mitochondrial kodierten Atmungskettenenzymen verantwortlich. So lassen sich in der Muskelbiopsie häufig reduzierte Aktivitäten von Komplex I und, weniger konsistent, von Komplex IV nachweisen [2].
In der Regel liegt ein Nebeneinander von mutierter und Wildtyp-DNA vor (Heteroplasmie), deren Anteile in den Zellen der verschiedenen Organe variieren und sich aufgrund der fortlaufenden mtDNA-Replikation im Verlauf des Lebens relevant verändern können [1]. Dies erklärt auch die ausgeprägte phänotypische Variation ein- und derselben Mutation; wobei hierbei wahrscheinlich zusätzlich der unterschiedliche nukleäre genetische Hintergrund eine Rolle spielt. Ob es infolge der Mutation zu einer Stoffwechselbeeinträchtigung kommt, hängt vom Anteil der mutierten mtDNA im entsprechenden Gewebe und vom Energiebedarf desselben ab. Die Schwelle zur Dekompensation und somit Symptombildung ist bei Geweben mit hohem Energiebedarf (Muskeln, Nerven, Leber, Herz) besonders tief.

Schlaganfallartige Episoden

Ein zentrales Symptom des MELAS-Syndroms sind sogenannte «stroke-like episodes», schlaganfallartige Episoden: Typischerweise kommt es dabei zu einer Stunden bis Tage andauernden subakuten Prodromalsymptomatik mit Nausea, Erbrechen, Kopfschmerzen und auch mit einer abdominellen Pseudoobstruktion, was an eine prolongierte Migräneattacke erinnert. Schliesslich tritt plötzlich ein neurologisches Defizit, typischerweise mit Hemianopsie, Aphasie oder Hemiparese auf. Im Rahmen solcher schlaganfallartiger Episoden wurden zudem psychiatrische Symptome wie akute Halluzinationen, eine akute schizophrene Psychose, ein akinetischer Mutismus oder Verwirrtheitszustände beschrieben. Häufig sind diese Episoden auch mit fokalen oder generalisierten Anfällen assoziiert. Im Einzelfall kann es schwierig sein, ein iktales Äquivalent von einer metabolischen Erschöpfung oder einer Ischämie zu unterscheiden. Meist zeigen die neurologischen Defizite eine gute, allerdings verzögerte, Rückbildungstendenz innerhalb von Wochen bis zu sechs Monaten. Bildgebend wurden an Orten nachweisbarer Signalstörungen im Akutstadium im weiteren Verlauf fokale Atrophien beobachtet, was histopathologisch auf einen laminär verteilten Zellverlust vor allem in der Schicht drei und fünf des Kortex zurückzuführen war [4]. Klinisch fanden sich entsprechend der meist temporalen und parietookzipitalen Läsionslokalisation auch persistierende Sprachstörungen sowie visuoperzeptive und visuokonstruktive Funktionsstörungen.

Die genaue Ätiologie dieser Episoden ist nicht hinreichend geklärt. Kernspintomographisch finden sich typischerweise im Akutstadium eine Signalanhebung in den T_2-gewichteten und den FLAIR-Sequenzen [4] sowie eine gestörte Diffusion im Bereich der okzipitalen, parietalen oder temporalen Hirnrinde, wobei die Läsionen die Grenzen der Territorien der grossen hirnversorgenden Gefässe überschreiten [5] und eine sukzessive Ausdehnung von temporal aus in den umgebenden parietalen und okzipitalen Kortex zeigen können [5] (vgl. auch Abb. 2). Unklar bleibt, wodurch die kernspintomographischen, mit den schlaganfallartigen Episoden assoziierten Diffusionsstörungen bedingt sind: Üblicherweise kann durch die Berechnung des ADC-Wertes eine Differenzierung zwischen einem zytotoxischen (eingeschränkte Diffusivität) und einem vasogenen Ödem (angehobene Diffusivität) erfolgen. Beim MELAS-Syndrom wurden allerdings in verschiedenen Fallberichten normale, erhöhte und – wie bei unserer Patientin – reduzierte ADC-Werte [5] beschrieben. Es kamen daher verschiedene Theorien zur Entstehung der Läsionen auf:

Vaskuläre Hypothesen

Bei den vaskulären Hypothesen wird einerseits eine metabolisch bedingte Endothelschädigung mit konsekutivem Verschluss kleiner Gefässe

und dadurch bedingter zerebraler Ischämie diskutiert. Dafür sprechen der Nachweis von mitochondrialen Veränderungen in pialen Arteriolen und kleinen Arterien, histopathologisch nachgewiesene Endothelveränderungen, der plötzliche Symptombeginn und die ADC-Reduktion. Gegen diese Hypothese spricht allerdings, dass Gefässokklusionen bislang histopathologisch nicht dargestellt werden konnten und beim MELAS-Syndrom kaum je die weisse Substanz Signalstörungen aufweist.
Eine andere vaskuläre Hypothese nimmt eine gestörte Autoregulation der zerebralen Blutgefässe und eine erhöhte Kapillarpermeabilität an. Dies wird dadurch unterstützt, dass mehrfach mittels HMPAO-SPECT ein erhöhter zerebraler Blutfluss nachgewiesen wurde, bei einigen Patienten eine ADC-Erhöhung im Sinne eines vasogenen Ödems sowie teilweise auch eine Kontrastmittelaufnahme vorlagen und sich in Astrozyten und Neuronen Serumproteine feststellen liessen. Allerdings sind auch Fälle mit einem in der SPECT-Analyse global reduzierten Blutfluss beschrieben worden.

Neuronale Hypothese

Die neuronale Hypothese postuliert einen gestörten Neuronenmetabolismus. Dabei wird angenommen, dass infolge der gestörten mitochondrialen Funktion vorwiegend eine anaerobe Energiegewinnung stattfindet und diese schliesslich zu einer für die Neurone tödlichen Azidose führt. Für diese Hypothese spricht, dass tatsächlich eine Diskrepanz zwischen Glukose- und Sauerstoffverbrauch in den betroffenen Hirnarealen dargestellt werden konnte; dagegen lässt sich einwenden, dass häufig kernspintomographisch kein zytotoxisches Ödem nachweisbar ist.

Es darf nicht vergessen werden, dass beim MELAS-Syndrom im Rahmen einer Multiorganaffektion auch klassische Schlaganfallmechanismen begünstigt werden können: So sind durch eine schwere hepatische Affektion oder eine renale tubuläre Dysfunktion mit konsekutiver Proteinurie Gerinnungsstörungen möglich, und es können infolge einer mitochondrialen Kardiomyopathie kardialembolische zerebrovaskulär-ischämische Ereignisse auftreten.

Enzephalopathie

Häufig finden sich bei mitochondrialen Zytopathien und insbesondere beim MELAS-Syndrom computertomographisch symmetrische Verkalkungen im Bereich der Basalganglien und auch des Thalamus (Abb. 1), die nur selten mit einer klinisch fassbaren Dysfunktion einhergehen. Wodurch diese Kalkablagerungen zustande kommen, ist nicht bekannt. Verkalkungen der Basalganglien sind zwar unspezifisch und häufig ohne Krankheitswert [4], ihr Nachweis sollte jedoch differentialdiagnostisch bei entsprechender Klinik an eine mitochondriale Zytopathie denken lassen.
Oftmals findet sich zudem bereits bei jungen Patienten eine Erweiterung des vierten Ventrikels, die durch eine Atrophie des vorderen oberen Kleinhirnwurms bedingt ist. Nach einem über zehnjährigen Krankheitsverlauf kann auch eine generalisierte zerebelläre Atrophie beobachtet werden [4].
Wahrscheinlich unabhängig von den oben beschriebenen schlaganfallartigen Episoden lässt sich nach einer langen Erkrankungsdauer bildgebend eine generalisierte zerebrale Atrophie nachweisen. Klinisch wurden als mögliches Korrelat bei ungefähr 27% der MELAS-Patienten eine dementielle Entwicklung [1], aber auch eine Antriebsminderung, eine Affektabflachung sowie eine psychomotorische Verlangsamung beschrieben.

Hörminderung

Bei ungefähr 44% der Patienten mit einem MELAS-Syndrom findet sich eine Hörminderung [1]. Typischerweise zeigt sich dabei im Reintonaudiogramm ein symmetrischer Hochtonabfall, was histopathologisch auf einen Untergang der cochleären basalen äusseren Haarzellen und der Stria vascularis zurückzuführen ist. Erst bei fortgeschrittener Erkrankung treten zusätzliche retrocochleäre Veränderungen auf. Therapeutisch konnte daher bei einigen Patienten mit schwerster Hörminderung durch ein Cochleaimplantat eine gute Spracherkennung und sogar die Fähigkeit zur telefonischen Kommunikation erzielt werden.

Myopathie

Bei über 50% der MELAS-Patienten [1] ist klinisch eine in der Regel mild ausgeprägte Myopathie feststellbar, welche die Gesichtsmuskulatur, die äusseren Augenmuskeln, die Stamm- und die Extremitätenmuskeln betreffen kann [2]. Besondere Bedeutung hat die Muskelbeteiligung für die Diagnose des MELAS-Syndroms: In der Muskelbiopsie lassen sich typischerweise (allerdings angesichts der Heteroplasmie nicht in allen Fällen) mittels der Gomori-Trichromfärbung sogenannte «ragged red fibers» nachweisen (Abb. 3). Die dabei im Muskelfaserquerschnitt sichtbaren fleckförmigen purpurroten Anfärbungen entsprechen Mitochondrien, deren Anzahl wegen der Atmungsketteninsuffizienz kompensatorisch drastisch zugenommen hat. Aus demselben Grund findet sich immunhistochemisch eine vermehrte Expression des

nukleär kodierten Atmungskettenenzyms Succinatdehydrogenase (Komplex II). Aus dem muskelbioptischen Material kann auch die Enzymaktivität der einzelnen Atmungskettenenzymkomplexe (I–V) bestimmt werden. Es empfiehlt sich eine Analyse der mitochondrialen DNA im Muskelgewebe, da hier höhere Anteile an mutierter mtDNA als in den Leukozyten zu erwarten sind und somit der Nachweis der Mutation mit grösserer Wahrscheinlichkeit gelingt [1].
Seltener kann auch die Herzmuskulatur betroffen sein. Dabei wurde eine initial hypertrophe und im Verlauf dilatative Kardiomyopathie beobachtet [6].

Laktatazidose

Infolge der insuffizienten Atmungskettenfunktion kommt es zu einer vermehrten anaeroben Energiegewinnung mittels Glykolyse. Als Endprodukt fällt Pyruvat an, das zu Laktat reduziert wird. Dadurch finden sich sowohl erhöhte Laktat- als auch Pyruvatspiegel im Serum. Da Laktat (ausser über eine Reoxidation zu Pyruvat) nicht weiterverwertet werden kann, steigt das Verhältnis von Laktat zu Pyruvat auf Werte von 50 bis 250:1 an (Normalwert bis 25:1) und es kommt unter Umständen zu einer Laktatazidose. Beim Verdacht auf eine mitochondriale Zytopathie empfiehlt sich diagnostisch daher eine arterielle oder kapilläre Blutgasanalyse mit Bestimmung des Laktat- und Pyruvatspiegels. Allerdings kann der Laktatspiegel im symptomfreien Intervall normal sein.

Tabelle 1. Häufigkeit der verschiedenen Symptome beim MELAS- (A3243G) und beim MERRF-Syndrom (A8344G) (adaptiert nach Chinnery et al. [1]).

Häufigkeit der verschiedenen Symptome	MELAS-Syndrom (A3243G) (%)	MERRF-Syndrom (A8344G) (%)
«Stroke-like episodes»	48	1
CPEO	28	6
Diabetes mellitus	15	3
Retinopathia pigmentosa	15	0
Hörminderung	44	39
Demenz	27	25
Epilepsie	50	43
Kleinwüchsigkeit	15	13
Myopathie	53	70
Lipome	1	8
Optikusatrophie	1	13
Neuropathie	5	24
Ataxie	24	50
Myoklonus	8	61

Signifikante Unterschiede bezüglich der Häufigkeit eines Symptoms bei beiden Erkrankungen werden unterstrichen dargestellt. So treten rezidivierende Strokes, eine CPEO, Diabetes mellitus und eine Retinopathia pigmentosa beim MELAS-Syndrom deutlich öfter auf als beim MERRF-Syndrom. Was eine Hörminderung, Demenz, Epilepsie und Kleinwüchsigkeit betrifft, ergaben sich keine markanten Unterschiede.

Belastungsintoleranz

Häufig findet sich bei mitochondrialen Zytopathien eine variabel ausgeprägte Belastungsintoleranz. Diese kann sogar das einzige Symptom bei einer Atmungskettenfunktionsstörung darstellen. Als Korrelat zeigt sich unter Belastung im Verhältnis zur Sauerstoffaufnahme eine exzessive Zunahme der Ventilation (was die Betroffenen als Atemnot empfinden), wobei die maximale Sauerstoffaufnahmekapazität etwa ein Drittel derjenigen von gesunden alterskorrelierten Probanden beträgt. Typischerweise findet sich zudem eine hyperzirkulatorische Antwort mit abnormer Zunahme der Herzfrequenz. Während beim Gesunden für eine muskuläre Erschöpfung hauptsächlich eine Laktatakkumulation verantwortlich gemacht wird, scheint dies bei Patienten mit einer mitochondrialen Myopathie nicht die entscheidende Rolle zu spielen, da auch durch eine medikamentöse Reduktion der erhöhten Laktat- und Pyruvatspiegel keine Verbesserung der Leistung und der oxidativen Kapazität erzielt werden konnte. Eine mitochondriale Kardiopathie [6] oder auch eine assoziierte Schwäche der Atemmuskulatur kann die Leistungsminderung bei MELAS-Patienten verstärken.

Sonstige Symptome

Neben oben beschriebenen Symptomen lassen sich bei Patienten mit einem MELAS-Syndrom auch ein Diabetes mellitus, eine Retinopathia pigmentosa oder eine chronisch progressive externe Ophthalmoplegie (CPEO) sowie Kleinwüchsigkeit beobachten. Gelegentlich, aber im Vergleich zu Patienten mit dem ebenfalls mitochondrial durch eine anders lokalisierte Punktmutation vererbten MERRF-Syndrom (Myoklonusepilepsie mit ragged red fibers) signifikant seltener, treten auch Myoklonien, eine Ataxie, Neuropathien, eine Optikusatrophie oder Lipome auf. Die Häufigkeit der verschiedenen Symptome – auch im Vergleich zum MERRF-Syndrom – wurde in einer grösseren Studie [1] analysiert und ist in Tabelle 1 aufgeführt.

Genetische Beratung

Die Diagnosesicherung des MELAS-Syndroms kann durch eine Genanalyse in den Leukozyten, besser noch im Muskelgewebe erfolgen. Das mitochondriale Erbgut wird – anders als die DNA des Zellkerns – ausschliesslich maternal durch die in der Eizelle enthaltenen Mitochondrien übertragen. In der Eizelle besteht in der Regel im Fall einer Erkrankung der Mutter ein Nebeneinander von Mitochondrien mit Wildtyp- und solchen mit mutierter DNA. Da der Anteil mutier-

ter mitochondrialer DNA in jeder Zelle und vor allem in den unterschiedlichen Geweben variiert, ist eine aussagekräftige Pränataldiagnostik aus Chorionzottenbiopsien oder Amnionzellen nicht möglich. Aus demselben Grund lässt die Erkrankungsmanifestation bei der Mutter auch keine Rückschlüsse auf eine mögliche Erkrankungsausprägung bei deren Kindern zu.

Therapie

Zusammenfassend lässt sich sagen, dass beim MELAS-Syndrom keine auf der Basis von grösseren Studien bewiesenen Therapieoptionen existieren.
Aufgrund von positiven Einzelfallberichten wird der kombinierte Einsatz von Coenzym Q10 (z.B. 3× 100 mg/d) und L-Carnitin (3× 1000 mg/d) empfohlen [7]. Zur Akuttherapie einer Laktatazidose wird Dichloroacetat eingesetzt, was dem Bikarbonat überlegen zu sein scheint [7]. In kleineren Fallserien konnte durch L-Arginin (akut i.v. 0,5 g/kg KG, 10%-Lösung; interiktal per os 0,15–0,3 g/kg KG) zudem eine Reduktion von Frequenz und Ausprägung schlaganfallähnlicher Episoden beobachtet werden [8].
Unter Kreatinmonohydrat konnte eine Steigerung der hochenergetischen Kraftentwicklung und bei Langzeittherapie (0,08 g/kg KG bis zu 0,35 g/kg KG in drei Einzeldosen über mindestens drei Monate) eine Leistungssteigerung auf dem Fahrradergometer dokumentiert werden, so dass Kreatinmonohydrat möglicherweise eine Therapieoption bei Patienten mit einer vorwiegend muskulären Problematik darstellt.
Entscheidend ist die Etablierung einer adäquaten antikonvulsiven Prophylaxe. Dabei sollte der Einsatz von Valproat vermieden werden, da es im Zusammenhang mit dieser Substanz Hinweise auf eine Hemmung der Carnitinaufnahme [7] und der mitochondrialen Betaoxidation gibt, was zu einer Triggerung epileptischer Anfälle und zu einem fulminanten Leberversagen führen kann.

Training

Es existieren verschiedene kleine Studien, die bei Patienten mit einer mitochondrialen Myopathie den Effekt eines submaximalen aeroben Trainings während acht bis 14 Wochen untersucht haben; grössere Untersuchungen bei MELAS-Patienten liegen jedoch nicht vor.
Durch das Training konnte unter anderem eine Steigerung der oxidativen Kapazität des Muskels und eine Verbesserung der maximalen ergometrischen Leistung und der Muskelkraft erzielt werden. Trotz diesen positiven Trainingsergebnissen muss an dieser Stelle darauf hingewiesen werden, dass in einer der erwähnten Studien nach Abschluss des Trainings muskelbioptisch eine Reduktion des Wildtyp-DNA-Anteils nachgewiesen wurde. Ob es sich dabei um ein Samplingproblem gehandelt hat, ob solche Entwicklungen auch bei Patienten mit einem MELAS-Syndrom möglich sind und welche Konsequenzen dies hat, muss im Rahmen weiterer Studien evaluiert werden.
Problematisch ist jedoch auch, dass bei Patienten mit einer mitochondrialen Myopathie eine Muskelfaserapoptose nachgewiesen werden konnte und diese eng mit dem Nachweis einer mitochondrialen Proliferation verbunden war [9]. Da die mitochondriale Proliferation durch Ausdauertraining beschleunigt wird, stellt sich die Frage, ob hierdurch langfristig der Muskelfaserabbau gefördert werden könnte. Letztlich bleibt somit der Langzeiteffekt von aerobem Training unklar [10]; andererseits wird aber durch körperliche Inaktivität die Dekonditionierung und damit die Belastungsintoleranz weiter gesteigert [7].

Danksagung

Wir danken Herrn Dr. med. Thomas Schweizer, Facharzt für Innere Medizin FMH, Bern, für die kritische Durchsicht des Manuskripts, Herrn Prof. Dr. med. Kai Rösler, Bern, für das Bild der Muskelbiopsie sowie Herrn PD Dr. med. Alain Kaelin, Bern, für die Übersetzung der Quintessenz ins Französische.

Korrespondenz:
Dr. med. Yvonne Kugler
Neurologische Universitätsklinik
Inselspital
Freiburgstrasse 14
CH-3010 Bern
yvonne.kugler@insel.ch

Literatur

1 Chinnery PF, Howell N, Lightowlers RN, Turnbull DM. Molecular pathology of MELAS and MERFF. The relationship between mutation load and clinical phenotypes. Brain. 1997;120:1713–21.
2 DiMauro S, Tay S, Mancuso M. Mitochondrial encephalomyopathies. Diagnostic approach. Ann NY Acad Sci. 2004; 1011:217–31.
3 Schmiedel J, Jackson S, Schäfer J, Reichmann H. Mitochondrial cytopathies. J Neurol. 2003;250:267–77.
4 Sue CM, Crimmins DS, Soo YS, Pamphlett R, Presgrave CM, Kotsimbos N, et al. Neuroradiological features of six kindreds with MELAS tRNA Leu A3243G point mutation: implications for pathogenesis. J Neurol Neurosurg Psychiatry. 1998;65(2):233–40.
5 Iizuka T, Sakai F, Kan S, Suzuki N. Slowly progressive spread of the stroke-like lesions in MELAS. Neurology. 2003;61: 1238–44.
6 Okajima Y, Tanabe Y, Takayanagi M, Aotsuka H. A follow up study of myocardial involvement in patients with mitochondrial encephalomyopathy, lactic acidosis, and stroke-like episodes (MELAS). Heart. 1998;80:292–5.
7 DiMauro S, Mancuso M, Naini A. Mitochondrial encephalomyopathies. Therapeutic approach. Ann NY Acad Sci. 2004;1011:232–45.
8 Koga Y, Akita Y, Nishioka J, Yatsuga S, Povalko N, et al. L-Arginine improves the symptoms of strokelike episodes in MELAS. Neurology. 2005;64:710–2.
9 Auré K, Fayet G, Leroy JP, Lacène E, Romero NB, Lombès A. Apoptosis in mitochondrial myopathies is linked to mitochondrial proliferation. Brain. 2006;129:1249–59.
10 Taivassalo T, Haller RG. Exercise and training in mitochondrial myopathies. Med Sci Sports Exerc. 2005;37(12): 2094–101.